This is a digital copy of a book that was preserved for generations on library shelves before it was carefully scanned by Google as part of a project to make the world's books discoverable online.

It has survived long enough for the copyright to expire and the book to enter the public domain. A public domain book is one that was never subject to copyright or whose legal copyright term has expired. Whether a book is in the public domain may vary country to country. Public domain books are our gateways to the past, representing a wealth of history, culture and knowledge that's often difficult to discover.

Marks, notations and other marginalia present in the original volume will appear in this file - a reminder of this book's long journey from the publisher to a library and finally to you.

Usage guidelines

Google is proud to partner with libraries to digitize public domain materials and make them widely accessible. Public domain books belong to the public and we are merely their custodians. Nevertheless, this work is expensive, so in order to keep providing this resource, we have taken steps to prevent abuse by commercial parties, including placing technical restrictions on automated querying.

We also ask that you:

+ *Make non-commercial use of the files* We designed Google Book Search for use by individuals, and we request that you use these files for personal, non-commercial purposes.

+ *Refrain from automated querying* Do not send automated queries of any sort to Google's system: If you are conducting research on machine translation, optical character recognition or other areas where access to a large amount of text is helpful, please contact us. We encourage the use of public domain materials for these purposes and may be able to help.

+ *Maintain attribution* The Google "watermark" you see on each file is essential for informing people about this project and helping them find additional materials through Google Book Search. Please do not remove it.

+ *Keep it legal* Whatever your use, remember that you are responsible for ensuring that what you are doing is legal. Do not assume that just because we believe a book is in the public domain for users in the United States, that the work is also in the public domain for users in other countries. Whether a book is still in copyright varies from country to country, and we can't offer guidance on whether any specific use of any specific book is allowed. Please do not assume that a book's appearance in Google Book Search means it can be used in any manner anywhere in the world. Copyright infringement liability can be quite severe.

About Google Book Search

Google's mission is to organize the world's information and to make it universally accessible and useful. Google Book Search helps readers discover the world's books while helping authors and publishers reach new audiences. You can search through the full text of this book on the web at `http://books.google.com/`

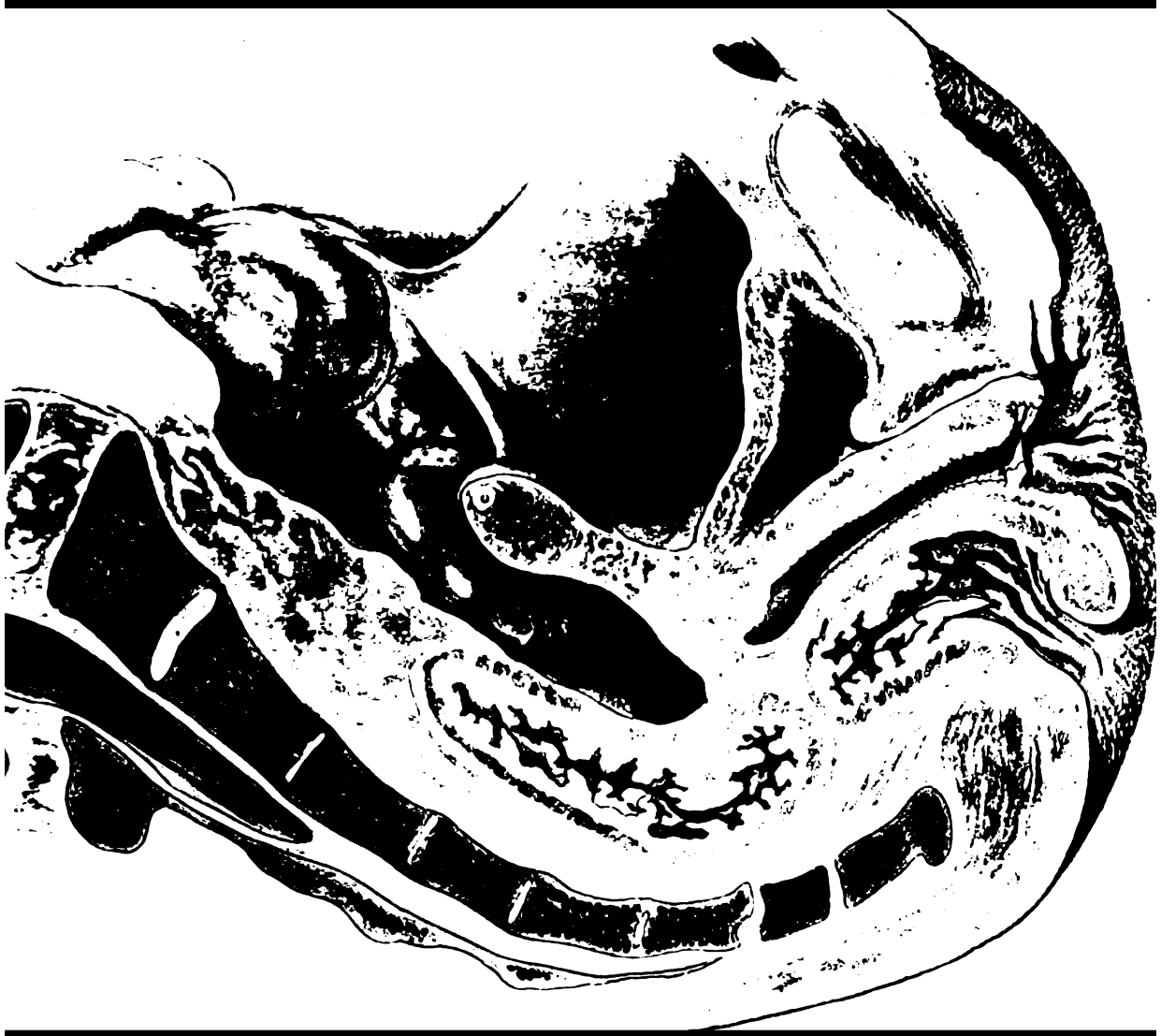

Beiträge zur Geburtshilfe und Gynäkologie

Digitized by Google



Digitized by Google



Digitized by Google

B42
G3

Beiträge

zur

Geburtshilfe und Gynaekologie

herausgegeben

von den

Vorständen der Universitäts-Frauenkliniken

zu

Basel (Prof. von Herff), Bern (Prof. P. Müller), Bonn (Prof. Fritsch), Breslau (Prof. Küstner), Freiburg (Prof. Hegar), Graz (Prof. v. Rosthorn), Halle (Prof. Bumm), Heidelberg (Prof. Kehrer), Jena (Prof. Schultze), Kiel (Prof. Werth), Leiden (Prof. Veit), Leipzig (Prof. Zweifel), München (Prof. v. Winckel), Strassburg (Prof. Fehling), Tübingen (Prof. Döderlein), Wien (Prof. Chroback), Würzburg (Prof. Hofmeier), Zürich (Prof. Wyder),

sowie

Prof. W. A. Freund (früher Strassburg) u. Prof. Frommel (früher Erlangen)

unter Redaktion von

A. HEGAR.

FÜNFTER BAND.

Mit 45 Textabbildungen und 9 Tafeln.

BERLIN
VERLAG VON ARTHUR GEORGI
1901.

Digitized by Google

Druck von C. Grumbach in Leipzig.

Digitized by Google

Inhalt.

Seite

Aus der Frauenklinik der Universität Basel.

Burckhardt, O., I. Die endogene Puerperalinfektion. II. Puerperalinfektion mit Pneumococcus Fränkel. Mit einer Textabbildung . . . 327

Müry, A., Zur Prophylaxe der Mastitis. Mit einer Kurve 145

Aus der Frauenklinik der Universität Bern.

Langhans, Th., Syncitium und Zellschicht. Placentarreste nach Aborten. Chorionepitheliome. Hydatidenmole. Mit Tafel I/III . 1

Aus der Frauenklinik der Universität Breslau.

Küstner, O., Die blutige Reinversion des Uterus durch Spaltung der hinteren Wand nach Eröffnung des hinteren Douglas. Mit 2 Textabbildungen 339

Aus der Frauenklinik der Universität Freiburg.

Kehrer, E., Pathologisch-anatomischer Beitrag zur sog. Salpingitis isthmica nodosa. Mit 2 Textabbildungen 57

Sellheim, H., Über normale und unvollkommene Dammbildung. Mit 4 Textabbildungen und Tafel V 161

Sellheim, H., Unvollkommener Descensus ovariorum. Mit Tafel VI . 177

Sellheim, H., Experimentelle Begründung der Hegarschen Schwangerschaftszeichen; Modell eines graviden Uterus. Mit 8 Textabbildungen und Tafel VIII 399

Sellheim, H., Kastration und sekundäre Geschlechtscharaktere. Mit einer graphischen Darstellung und Tafel IX 409

Sellheim, H., Konfigurable Kindsschädel. Mit 2 Textabbildungen . . 483

Aus der Frauenklinik der Universität Genf.

Oberndorfer, S., Ein Fall von Chorionangiom. Mit 2 Textabbildungen 232

Aus der Frauenklinik der Universität Graz.

Kermauner, F., und Laméris, H., Zur Frage der erweiterten Radikaloperation des Gebärmutterkrebses. Mit 14 Textabbildungen . . . 87

Schauenstein, W., Zur Bakteriologie des puerperalen Uterussekretes 448

Aus der Frauenklinik der Universität Halle.

Freund, R., Beiträge zum Ulcus rodens vulvae. Mit Tafel VII . . 243

Aus der Frauenklinik der Universität Heidelberg.

Kehrer, F. A., Über tubare Sterilisation 188

Pfister, M., Über die reflektorischen Beziehungen zwischen Mammae und Genitalia muliebria 421

Aus der Frauenklinik der Universität Leiden.

Semmelink, H. B., Über Achsendrehung des Uterus. Mit 2 Textabbildungen 352

Digitized by Google

Seite

Aus der Frauenklinik der Universität Leipzig.

Apelt, F., Über die Endotheliome des Ovariums. Mit 4 Textabbildungen 367

Glockner, A., Zur papillären Tuberkulose der Cervix uteri und der Übertragung der Tuberkulose durch die Kohabitation 413

Zangemeister, W., Der Ammoniakgehalt des Urins in Schwangerschaft, Geburt und Wochenbett, mit Berücksichtigung der Eklampsie. Mit einer Kurve 310

Aus der Frauenklinik der Universität Strassburg i. E.

Schumacher, H., Experimentelle Beiträge zur Eklampsiefrage . . . 257

Wolff, W., Ein Fall von Neurofibromatose. Wachstum und Neuauftreten von Tumoren in der Gravidität. Mit 3 Textabbildungen und Tafel IV 137

Aus der Frauenklinik der Universität Wien.

Knauer, E., Die Erfolge der an der Klinik Chrobak wegen Gebärmutterkrebses ausgeführten vaginalen Totalexstirpationen . . . 205

Digitized by Google

Aus der Frauenklinik der Universität Bern.

Syncytium und Zellschicht. Placentarreste nach Aborten. Chorionepitheliome. Hydatidenmole.

Von

Theodor Langhans,

Professor der pathologischen Anatomie in Bern.

Mit Tafel I—III.

I. Syncytium und Zellschicht.

Die zur Zeit am lebhaftesten erörterte Frage aus der Anatomie der Placenta betrifft die Entstehung und das gegenseitige Verhältnis von Syncytium- und Zellschicht. Die Entdeckung der Zellschicht war nicht Sache eines glücklichen Zufalls. Ich hatte in meiner grösseren Arbeit über die Placenta nachgewiesen, dass das grosszellige Gewebe auf der placentaren Fläche des Chorions, die Schlussplatte Winklers, die Decidua subchorialis Köllikers am Rande der Placenta in das grosszellige Gewebe übergeht, welches in mehreren Schichten das Chorion laeve bedeckt, das bis dahin als Chorionepithel angesehen worden war. Hinsichtlich der Genese dieser Schichten kam ich zu keinem sicheren Resultat. Ich suchte nachzuweisen, dass beide Schichten von den frühesten Stadien an als ein kontinuierlicher subepithelialer Bestandteil des Chorions vorhanden seien. Aber dies glückte mir erst später nach Einführung der im Anfang noch recht unvollkommenen Einbettungsmethoden. Die Zwischensubstanz, die zwischen den Zellen dieser Schichten sich findet, hielt ich für Intercellularsubstanz; erst viel später konnte von Eberhard der Nachweis geliefert werden, dass es sich um Fibrin handelt. Damit war denn auch meine zuerst ausgesprochene Ansicht beseitigt, dass die Zellschicht der Bindesubstanz angehöre, dass sie vom Mesoderm abgeleitet werden müsse.

Digitized by Google

Jetzt wird die Zellschicht ganz allgemein oder wenigstens von allen Forschern, welche sich von der Existenz einer kontinuierlichen Zellschicht überzeugt haben, als ein epitheliales Gewebe angesehen und vom embryonalen Ektoderm abgeleitet.

Dagegen ist über die entwicklungsgeschichtliche Bedeutung des Syncytiums noch keine Einigung erfolgt. Es stehen sich hier 3 Ansichten einander gegenüber. Kastschenko, der zuerst nach mir sich wieder mit diesen Verhältnissen beschäftigte, hielt beide Schichten für fötalen und epithelialen Ursprungs und nimmt an, dass das Syncytium das Primäre sei und aus ihm die Zellschicht sich herausdifferenziere. Minot schloss sich ihm an. Aber die Untersuchungen der letzten Jahre haben, gestützt auf die Untersuchungen der Entwicklung der tierischen Placenta, besonders von Hubrecht u. Duval die entgegengesetzte Ansicht sehr zur Geltung gebracht, dass die Zellschicht das Erste sei und aus derselben das Syncytium hervorgehe. Diesen beiden Hypothesen steht die 3. gegenüber, nach welcher nur die Zellschicht fötales Ektoderm und das Syncytium umgewandeltes Uterinepithel, d. h. umgewandeltes Oberflächenepithel (nicht Drüsenepithel) des Uterus ist; auch diese Ansicht stützt sich auf die Verhältnisse der tierischen Placenta, wie sie nach den Untersuchungen von Strahl sich darstellen.

Wenn ich die gegenseitigen Beziehungen dieser beiden Schichten bespreche, so thue ich dies nur auf Grund von eigener Erfahrung, die sich auf die menschliche Placenta beschränkt. Ich stand bisher auf Strahls Seite und will gleich bemerken, dass ich keinen Grund habe, dieselbe definitiv zu verlassen; ich gebe auch im folgenden keine Entscheidung, sondern nur eine Schilderung der mir bekannten Verhältnisse beim Menschen und werde versuchen, bei den Schlussfolgerungen möglichst objektiv vorzugehen.

Nach meinen Erfahrungen bieten sich Zellschicht und Syncytium in 2 verschiedenen Bildern dar; bei dem einen, das meiner ersten Schilderung zu Grunde liegt, treten die hellen Elemente der Zellschicht schön und deutlich, und zwar als kontinuierliche Lage hervor, bedeckt von dem trüben, mit Eosin stark rot gefärbten Syncytium; in dem andern dagegen hat der ganze epitheliale Überzug der Zotten das Aussehen des Syncytiums, die Masse, in welche die Kerne eingebettet sind, ist trüb und färbt sich mit Eosin stark rot. Gehen wir zunächst auf die letzteren Bilder etwas genauer

Digitized by Google

ein. Die Trübung und Färbung ist in vielen Fällen in beiden Schichten eine ganz gleichmässige, in andern Fällen ist die untere Partie etwas heller, geht aber ohne jede scharfe Grenze in das obere trübe und rote Syncytium über; aber fast immer sind die Kerne in 2 Reihen über einander angeordnet, und es lassen sich meist leicht die oberen, chromatinreicheren, kleineren Kerne des Syncytiums von den unteren helleren grösseren der Zellschicht unterscheiden; nur selten, namentlich dann, wenn diese trübe Epithelschicht sehr dünn ist, ist die Anordnung der Kerne undeutlich. Recht häufig findet man ferner die tieferen Kerne der Zellschicht von einem bald schmalen, bald breiten hellen Hof umgeben; das sind die Bilder, welche zu der Idee Veranlassung geben, dass die Elemente der Zellschicht sich aus dem ursprünglich vorhandenen Syncytium heraus differenzieren. Denn dieser helle Hof kann recht breit sein, so dass die trübe, eosinrote Protoplasmamasse zwischen den Kernen auf sehr schmale Septa und sogar auf feine rote Linien reduziert ist.

Dem gegenüber erhält man aber auch wieder Bilder, welche beide Schichten scharf von einander differenziert zeigen. Es ist nicht nötig, dieselben weiter zu besprechen und nur hervorheben will ich, dass gerade recht junge Eier solche Bilder zeigen. Allerdings kommen auch bei solchen Übergänge zwischen beiden Schichten in dem obigen Sinne vor, mehr oder weniger ausgesprochene Trübungen der Zellschicht, die zu Gunsten der Ansicht von Kastschenko und Minot verwandt werden können. Was jedoch in erster Linie es zweifelhaft erscheinen lässt, dass wir hier in beiden Fällen vitale Bilder vor uns haben, ist die Unregelmässigkeit, mit welcher dieselben auftreten. Häufig bieten Eier, die auf der gleichen Entwickelungsstufe stehen, ein völlig verschiedenes Aussehen der beiden Lagen dar und gar manchmal sieht man an einem und demselben Ei diese Verschiedenheiten, und zwar ganz gleichgiltig, ob Chorion, feine oder breite Zotten vorliegen. In dieser Beziehung herrscht nach meiner, wie ich sagen kann, ziemlich reichen Erfahrung absolut kein durchgreifendes Gesetz.

Ich glaube nun, nach dieser Richtung einige Anhaltspunkte geben zu können, deren weitere Verfolgung wohl zur Beseitigung dieser Schwierigkeiten führen dürfte. Freilich kann ich damit eigentlich durchaus nichts Neues bringen, denn diese Anhaltspunkte sind alte und jeder, der an die Untersuchung der Placenta oder irgend eines Organes geht, wird von vornherein die gleichen

Digitized by Google

Forderungen stellen. Möglichst frisches Material, passende Konservierungsmethoden und Berücksichtigung der Krankheiten der Verstorbenen sind Bedingungen, die der Anatom immer bei seinen Untersuchungen stellen wird. Bei den Eihäuten bedarf aber selbst die erstere noch besonderer Hervorhebung. Peters sagt bei seinem berühmten jüngsten Ei, die Sektion wurde „einige" Stunden post mortem gemacht. Aschoff nennt einen schwangeren Uterus frisch, der die Reise von Goslar nach Göttingen gemacht hatte. Nach meinem Dafürhalten kann man in dieser Beziehung nicht streng genug sein. Das Ideal, sofortiges Einlegen des Eies in die Konservierungsflüssigkeit, ist allerdings nur bei abortiv abgehenden oder durch Operation entfernten Eiern zu erreichen, wie dies bei dem von Merttens untersuchten jungen Ei durch den behandelnden Arzt geschah; dieses wurde wirklich noch lebenswarm in Spiritus eingelegt; die jungen Eier von Peters und Siegenbeck van Heukelom dagegen sind bei der Sektion gewonnen. Die Abortiveier mit frischem, gut erhaltenem Embryo zeigen meist Zellschicht und Syncytium besser gesondert als gravide Uteri; bei jenen werden die Zotten rasch von der konservierenden Flüssigkeit erreicht, bei diesen nur langsamer, und dies besonders dann, wenn der Uterus nicht aufgeschnitten eingelegt wird. Doch gilt dieses nur ganz im allgemeinen. Siegenbeck findet, obgleich der Uterus erst nach Erhärtung eröffnet wurde, beide fraglichen Schichten scharf von einander gesondert und keine Übergänge zwischen denselben. Eier, die einige Zeit nach Absterben des Embryo im Uterus verweilten, zeigen immer nur die eine trübe Epithelschicht mit den 2 Kernreihen, niemals oder fast niemals eine helle Zellschicht, scharf von dem Syncytium gesondert.

Grossen Einfluss auf das Aussehen der beiden Schichten haben die Konservierungsflüssigkeiten. Doch fehlen hier noch genügend ausgedehnte Vorarbeiten. Ich selbst habe mich schon seit mehreren Jahren bemüht, diese Lücke auszufüllen. Doch erhält man leider nur selten Gelegenheit zu solchen Untersuchungen. Es bedarf dazu frischer Eier und einer genügenden Menge des Materials, so dass man dasselbe in mehrere Stückchen verteilen und in verschiedene Probeflüssigkeiten einlegen kann. Nicht immer sind alle Teile eines Eies nach dieser Richtung hin gleichwertig; anhaftende Blutgerinnsel machen sich schon recht unangenehm bemerklich. Vorheriges Waschen sollte

Digitized by Google

vermieden werden und begreiflicherweise auch mechanische Verletzung. Wie oft aber oder vielmehr wie selten erhält man junge Eier mit gut erhaltenem Embryo. Und nur solche können einen sicheren Aufschluss geben. Die folgenden Mitteilungen sind also durchaus nicht als abschliessende und die Resultate als einwandfrei anzusehen; weitere Untersuchungen werden vielleicht das Eine oder Andere in denselben korrigieren. Aber ich hoffe, dass sie Andern als Anregung dienen mögen, den gleichen Weg zu betreten. In Osmiumsäure und dem Hermann schen Gemisch (Platinchlorid 1% 15 Teile, Osmiumsäure 2% 4 Teile, Eisessig 1 Teil) sind Zellschicht und Syncytium am besten von einander differenziert; Merttens hat schon das Hermann sche Gemisch angewandt, um noch an der reifen Placenta die Zellschicht der Zotten nachweisen zu können. In Flemming scher Lösung finde ich die Zellschicht schon ziemlich stark getrübt. In Müller scher und Zenker scher Flüssigkeit sehe ich nur die eine dicke, gleichmässig trübe Epithelschicht mit den 2 Kernreihen. Formol, Salzformol von Jores, Sublimat und Spiritus zeigen in der Regel die Zellschicht etwas besser, namentlich möchte ich den leicht erhältlichen Spiritus bei Fehlen von Osmiumsäure als das beste Konservierungsmittel empfehlen. Indessen sind meine Beobachtungen nur wenig zahlreich. Hier müssen genauere Prüfungen an absolut frischem, vielleicht am besten an tierischem Material vorgenommen werden. Die meisten Erfahrungen habe ich neben Spiritus und Müller'scher Flüssigkeit von Osmiumsäure.

Ferner ist auch die Feinheit der Schnitte von Wichtigkeit. Schnittreihen, die für das Studium der graviden Uteri, die Verfolgung der Gefässe und der Verbindung von Zotten und Serotina unentbehrlich sind, haben wohl selten eine Dicke unter 20 μ. Für diese Verhältnisse aber sollten die Schnitte nicht über 10 μ dick sein. Und ferner sind auch die Färbungen nicht so ganz gleichgiltig, namentlich die Eosingrundfärbung. Um diese schön differenziert zu erhalten, so dass z. B. glatte Muskeln, Protoplasma, Fibrin sich schön durch verschiedene starke Färbung abheben, verfahre ich in der Weise, dass ich die Schnitte zunächst stark mit Eosin in 1—2 Minuten überfärbe und dann durch Spiritus in 1—2 Tagen einen Teil der Farbe wieder ausziehe.

Was schliesslich die Krankheiten der Schwangeren und deren Einwirkungen auf die einzelnen Gewebe der Placenta anlangt, so liegt es mir fern, hier dieses Kapitel ausführlich zu behandeln.

Digitized by Google

Ich werde nicht von den häufigen, zu Abort führenden Nekrosen der Serotina sprechen. Nur zwei eigene Beobachtungen habe ich mitzuteilen, von denen namentlich die erstere mir von fundamentaler Bedeutung zu sein scheint. Beide betreffen krankhafte Veränderungen der Zellschicht.

1. Bei einer 24jährigen Frau, die zwei Tage nach einer schweren Verbrennung starb (1897, 24./VI. Morg. 10. Sect. 25./VI. Morg. $8^1/_2$) fand sich ein gravider Uterus; der Embryo hatte eine grösste Länge, gemessen zwischen Scheitel und Schwanzende, von 17—18 mm; er hatte das Aussehen der Embryonen 18—20 auf Tafel X des Atlas von His, befand sich also etwa in der 6. Woche. In den Schnitten der Placenta fiel sofort eine grosse Zahl von grossen, protoplasmareichen Zellen auf, vollständig von dem Aussehen der grossen serotinalen Zellen, die über dem Nitabuch'schen Fibrinstreifen gelegen sind; dieselben fanden sich in vielen Schnitten fast gleichmässig zerstreut zwischen den Zotten in dem intervillösen Raum, den Elementen des mütterlichen Blutes beigemischt. Und auf dem Fibrinstreifen war nirgends eine kompakte Ektodermplatte mit dicht gelegenen Zellen, sondern es lag auf ihm höchstens Eine Lage von dicht angeordneten Zellen und darüber eine grosse Zahl der gleichen Zellen, aber locker ohne bestimmte Anordnung durcheinander gelegen, durch schmälere und breitere Spalten und Spältchen von einander getrennt. Und auch die zwischen den Zotten gelegenen grosszelligen Inseln, die von der Zellschicht abstammen, zeigen an der Oberfläche eine gleiche Auflockerung, einen gleichen Zerfall in die einzelnen Zellen. Besonders schön sieht man diese Zerstörung an den einzelnen Zellsäulen, welche von den Köpfchen der Zotten nach der Serotina hingehen. Dicht an dem Zottenende ist die Zellsäule noch gut erhalten, seitlich von einer deutlichen Lage von Syncytium begrenzt. In weiterer Entfernung aber, etwa von der 5., 6. Zellreihe an lockert sich der Zusammenhang ihrer Elemente, während die seitlichen syncytialen Bänder noch in gleicher Richtung auf beiden oder einer Seite weitergehen und so einen Raum von Gestalt der Zellsäule abgrenzen. Und in diesem liegen regellos die Zellen durcheinander in gegenseitigen Entfernungen, welche dem 1—3 fachen Durchmesser ihrer Kerne gleichkommen, während in dem noch dicht gebauten Teile die Kerne durch Protoplasmastreifen von einander getrennt sind, deren Breite nur ein Viertel oder die Hälfte ihres eigenen Durchmessers erreicht. Die

Digitized by Google

Kerne sind noch ziemlich gut erhalten: nur an einzelnen ist die Oberfläche gerunzelt und in anderen liegen die Chromatinkörner der Membran an, das Innere ist aufgehellt. Das umgebende Protoplasma ist noch von einer regelmässigen Linie begrenzt, die Zellen haben eine rundliche oder eckige Form. Weiter nach der Serotina hin schwinden die seitlichen syncytialen Bänder, und es folgt eine Zone, in welcher grössere protoplasmareiche Zellen in noch weiteren Abständen liegen, Zellen wie sie denjenigen Teilen der Zellsäulen entsprechen, die direkt auf der Serotina oder dem Fibrinstreifen sich inserieren. Auch deren Kerne sind nicht stärker verändert; nur ganz vereinzelt sieht man einen geschrumpften, verklumpten Kern.

Die Degenerationserscheinungen der Kerne sind also sehr gering, und ebenso lassen sich auch an dem Protoplasma noch keine solche, wie etwa körniger Zerfall, nachweisen. Es handelt sich vorläufig nur um Auflösung der geringen Kittsubstanz zwischen den Zellen. Dieser beginnt in der Nähe der Serotina und infolge dessen reisst die Zellsäule ab und ihre von einander gelösten Elemente werden einfach mechanisch durch das Zurückziehen der Zotten auseinander gezerrt. Die verschiedene Grösse der Zellen an dem Köpfchen der Zotte und in der Nähe der Serotina entspricht vollständig dem normalen Verhalten.

Ich will nur einen Einwand beseitigen. Man könnte vielleicht diese Zerstörung der Zellsäulen und die Loslösung der Zotten von der Serotina als eine Folge von Uteruskontraktionen ansehen, die kurz vor dem Tode sich eingestellt hätten. Von dem Einwand grober mechanischer Einwirkung auf die Placenta bei der Section sehe ich ab; der Uterus wurde von mir selbst mit grösster Sorgfalt aufgeschnitten, das Ei dabei in keiner Weise berührt oder verletzt, so dass ich diese Möglichkeit ausschliessen muss. Die Uteruskontraktionen aber bewirken niemals eine solche Veränderung der Zellsäulen, sondern nur einfache Ablösung derselben samt ihren seitlich ausbreitenden Wucherungen, aber keine Zerstörung. Hier aber sind diese seitlichen Ausbreitungen auf eine einfache Zelllage reduziert, und ihre übrigen Zellen liegen zerstreut zwischen den benachbarten Zotten. Letzteres wäre auch, um dies noch beiläufig zu bemerken, bei einer mechanischen Einwirkung während der Sektion undenkbar. Für mich war die eben beschriebene eigentümliche Veränderung der Zellsäulen und ihrer Ausbreitung auf der Serotina durchaus neu; ich kann ihre

Digitized by Google

Ursache nur in Prozessen suchen, die sich anschlossen an die vorausgegangene Verbrennung.

2. Etwas anderes ist mit dem folgenden Fall, der wahrscheinlich eine Phosphorvergiftung betrifft. Die Verstorbene war Witwe, im fünften Monat gravid. (1900 Nacht 19./20. VII. Der Uterus kam 21. VII. Abends in Spiritus; der Fötus war 27 cm. lang, befand sich also am Ende des fünften Monats.) Die klinischen Erscheinungen, sowie der anatomische Befund liessen bei Herrn Dr. Ris in Thun, der mir die Organe zusandte, den Verdacht auf Phosphorvergiftung auftauchen. Doch konnte anatomisch und chemisch kein sicheres Resultat erhalten werden, und die Möglichkeit einer akuten Leberatrophie ist daher nicht auszuschliessen. In der Placenta befanden sich an vielen Ektodermsäulen und serotinalen Ektodermplatten nekrotische Herde. Die ganze oberflächliche Lage der Serotina, besonders die über dem Nitabuch'schen Fibrinstreifen gelegene, hatte eine von der normalen abweichende Struktur; die Zellen liegen weiter auseinander und zwischen ihnen findet sich eine ganz helle, blasse Zwischensubstanz in Bändern, deren Breite den Durchmesser der Zellen häufig übertreffen kann; sie ist bald mehr körnig, bald mehr streifig, aber nur sehr undeutlich — da man in ihr keine Kernbröckel oder kernlose Zellen sieht, so halte ich sie nur für die normale Zwischensubstanz, aber in gequollenem Zustand. Aber es finden sich auch wirkliche, ganz frische Nekrosen, gerade an Zellgruppen, in denen die Zellen dichter zusammenliegen und z. T. nur durch Spalten von einander getrennt sind. Die Kerne sind klein, zackig, geschrumpft, oder länglich, in mannigfacher Weise verbogen, das Chromatin in ihnen gleichmässig verteilt oder vorzugsweise an der Peripherie angehäuft und das Innere hell, farblos. Und viele Zellen entbehren der Kerne vollständig und stellen sich nur als eosinrote Klumpen von Grösse und Form der Zellen dar. Solche Nekrosen kommen nun nicht ganz selten normal in der Serotina vor; im vorliegenden Falle aber sind dieselben sehr zahlreich und alle ganz frisch, erst in den letzten Tagen entstanden; denn es fehlen Leukocyten, die sonst in solche Herde eindringen, hier vollständig. Deshalb halte ich es für wahrscheinlich, dass sie durch die akute, letale Erkrankung bedingt sind.

Diese beiden Beobachtungen eröffnen nach meiner Auffassung ein ganz neues Gebiet in der Pathologie der Placenta. Besonders

Digitized by Google

wichtig erscheint mir die erste. Hier ist es zum mindesten im höchsten Grade wahrscheinlich, dass die eigentümliche Zerstörung der Ektodermsäulen und des ektodermalen Gewebes über dem Nitabuchschen Fibrinstreifen Folgen der Verbrennung sind; es liegt hier die Einwirkung gelöster toxischer Substanzen vor, mögen das nun diffundiertes Hämoglobin oder dessen Abkömmlinge oder Stoffe sein, die in den verbrannten Teilen sich gebildet haben. Diese wirken nur auf ein Gewebe der Placenta ein und auch auf dieses nicht überall, sondern nur an gewissen Stellen. Es sind dies die Ektodermsäulen, sowie die plattenförmigen Ausbreitungen des Ektoderms auf der Serotina, sowie die grosszelligen Inseln zwischen den Zotten, die jetzt auch allgemein als Ektodermprodukte aufgefasst werden. Die einschichtige Ektodermlage, welche Chorion und sämtliche Zotten, Zottenstämme, wie die feineren Ernährungszotten bekleidet, ist nicht verändert. Dies ist wohl dem schützenden Einfluss des Syncytiums zuzuschreiben. Dasselbe bedeckt in ununterbrochener Lage Chorion und Zotten. Die Ektoderminseln sind wohl mit Syncytium vermischt und haben auch gelegentlich einen oberflächlichen, aber sehr unvollständigen Belag. Auch die Ektodermsäulen an den Zottenenden und die Ektodermplatten auf der Serotina haben in den früheren Stadien eine vollständige syncytiale Bekleidung; aber dieselbe wird später unvollständig und schwindet schliesslich ganz. Wie schon in der Arbeit von Merttens hervorgehoben, hält sich das Syncytium dauernd nur da, wo ihm fötale Kapillaren gegenüber liegen. Wo letztere fehlen oder schwinden, geht dasselbe zu Grunde. Das ist der Fall am ganzen Chorion laeve, am Chorion frondosum nach reichlicher Ausbildung der Zotten, ebenso in den Ektoderminseln, den Ektodermsäulen und dem serotinalen Ektoderm. Diese letzteren liegen nunmehr frei und sind allen toxischen Einflüssen, die vom mütterlichen Blut ausgehen, ausgesetzt. Die oben erwähnte Beziehung zwischen Syncytium und fötalen Kapillaren, die mangelhafte Entwickelung der Zellschicht der Zotten in der ganzen zweiten Hälfte der Schwangerschaft zeigen, dass der Stoffaustausch zwischen mütterlichem und fötalem Blut wesentlich, vielleicht ausschliesslich dem Syncytium zukommt, das ja auch allein in direkter Berührung mit dem mütterlichen Blute sich findet. Ihm werden wir also elektive Eigenschaften zuzuschreiben haben; die Zellschicht dagegen erliegt den toxischen Einflüssen, die an die Verbrennung der Haut sich

Digitized by Google

anschliessen. Den besten Angriffspunkt für die toxischen Stoffe haben im vorliegenden Falle wohl die Ektodermplatten auf der Serotina gebildet, die von Anfang an oft einen nur unvollständigen syncytialen Überzug haben und im Anschluss daran wurden die Zellsäulen selbst zerstört. Oder vielleicht war auch schon an letzteren das Syncytium stellenweise defekt.

Diese Beobachtungen sind ferner von grosser Bedeutung für die Beurteilung mancher Befunde, welche Siegenbeck van Heukelom u. Peters an den von ihnen untersuchten jungen Eiern erhoben haben. Der leider jetzt aus einer umfangreichen wissenschaftlichen Thätigkeit herausgerissene Siegenbeck van Heukelom beschreibt in den Ektodermsäulen mangelnde Kernfärbung, die Kerne sehr gross und blass, mit sehr wenig Chromatin, mit einem sehr grossen, schlecht färbbaren Nukleolus. Viele Kerne färben sich überhaupt nicht mehr, und ihre Membranen sind wie gefaltet, auch kommen Zellen ohne Kerne vor. „Offenbar hat man hier ein sehr vergängliches Gewebe vor sich." Er findet diese Bilder gerade in den Teilen der Zellsäulen, welche nach dem Uterus hin gelegen sind, die also auf der Serotina sich inserieren. Den vergänglichen Charakter dieser Zellsäulen kann ich durchaus nicht anerkennen. Ich habe mich schon in meiner Arbeit über die Zellschicht vor fast 20 Jahren dahin ausgesprochen, dass dieselbe die Aufgabe hat, die Verbindung zwischen Ei und mütterlichem Gewebe herzustellen. Überall, wo die Zotten mit ihm in Berührung kommen, wuchert die Zellschicht, breitet sich auf dem Stroma der Uterus mucosa etwas aus und auf diese Weise werden die Spitzen der Zotten an letztere angeheftet. Die Zotten werden nicht von der Decidua umwuchert, wie ich es früher darstellte, noch viel weniger dringen sie in dieselbe ein, zerstören sie z. T. und eröffnen so die mütterlichen Gefässe, wie man noch jetzt hie und da lesen kann. Die Verbindung mit dem mütterlichen Gewebe herzustellen, bezeichnete ich geradezu als Funktion der Zellschicht. Man entschuldige diese historische Bemerkung. Denn wenn man die neueren Arbeiten liest, so kann man leicht zu der Idee kommen, dass ich nur die Existenz der Zellschicht entdeckt und eine falsche Idee über ihre Genese aufgestellt habe. Die folgenden Arbeiten, soweit sie zuverlässig sind, haben nur meine damalige Darstellung bestätigt und, das gebe ich zu, auch erweitert. In erster Linie gilt dies von Kastschenko. Wenn aber Marchand demselben die „Ausstreuung" der Zellschichtele-

Digitized by Google

mente auf der Serotina zuschreibt, so übersieht er doch, dass in meiner Arbeit die ersten, und zwar recht bedeutenden Anfänge dieser Ansicht enthalten und ganz klar ausgesprochen sind; nur möchte ich das Wort „Ausstreuung" nicht annehmen. Die säulenförmige Gestalt dieser Wucherung, die jetzt „allbekannten" Ektodermsäulen sind in dieser eigentümlichen Form zuerst von Reinstein-Mogilowa geschildert und dort findet sich auch schon gerade vor 10 Jahren bei Ei II die Vereinigung dieser Säulen zu einer fast kontinuierlichen Schicht an der Peripherie des Eies beschrieben. Die „Trophoblastschale" von Peters war mir daher durchaus nichts Neues. Hatte doch auch Merttens dieselbe gesehen. Dass sie schon in diesem jüngsten Ei existiert, das nachgewiesen zu haben, ist ein Verdienst von Peters. Aber weshalb er ihr den Hubrechtschen Namen Trophoblast giebt, ist mir völlig unverständlich. Denn unter diesem Namen stelle ich mir eine Schicht vor, welche bei der Ernährung des Fötus die wichtigste Rolle spielt. Eine solche aber kommt der Zellschicht nicht zu und am wenigsten ihren Wucherungen an den Zottenenden und Ausbreitungen auf der Serotina. Sieht doch auch Peters in dem Syncytium das Ernährungsorgan des Embryo. Das Syncytium leitet er allerdings von der Zellschicht ab; aber er belässt ihm seinen bisherigen Namen und als „Trophoblast"erscheint in seiner Arbeit wesentlich nur die Zellschicht und deren Wucherungen.

Gegen die Vergänglichkeit dieses Gewebes, speziell der Ektodermsäulen, von denen Siegenbeck van Heukelom spricht, muss ich also entschieden Einspruch erheben. Es ist nur insofern vergänglich, als in weit späteren Stadien auf ihm und zwischen seinen Zellen sich Fibrin niederschlägt; dadurch wird vielfach die Ernährung der Zellen gehindert, sie verlieren ihre Kerne und verschmelzen mit dem Fibrin zu einer homogenen festen Masse. Ich halte die Nekrosen in dem von dem genannten Forscher beschriebenen Ei ebenfalls für pathologisch, in gleicher Weise entstanden, wie in meinem ersten Falle, denn die Frau starb 6 Stunden nach einer Verbrennung, in meinem Falle zwei Tage nach einer solchen. Die Trägerin des Eies von Peters starb 3 Stunden nach einer Vergiftung mit Kali caust.; das mahnt ebenfalls zur Vorsicht bei der Beurteilung der feineren histologischen Befunde. Ich mache auf die S. 50 geschilderten Veränderungen des mütterlichen Blutes aufmerksam, das in den Blutlakunen des „Trophoblastes" sich findet; die roten Blutkörper verlieren ihre

Digitized by Google

Konturen, zerfallen in eine Detritus ähnliche Masse, welche sich mit dem Syncytium in Verbindung setzt und zu einem Teil desselben wird. Der Verdacht, dass hier toxische Einwirkungen des Kali caust. vorliegen, ist, wie mir scheint, sehr gerechtfertigt. Vielleicht, dass derselbe auch für manche andere degenerative Erscheinungen im „Trophoblasten", für die Loslösung der Gefässendothelien u. s. w., zu berücksichtigen ist.

Um nun wieder auf die gegenseitigen Beziehungen von Syncytium und Zellschicht zurückzukommen, so ist es zur Zeit nicht möglich, auf Grund der Erfahrungen bei dem Menschen diese Frage zu entscheiden. Von den 3 Ansichten, die ich oben angeführt habe, finde ich in meinen Beobachtungen gar keinen Anhaltspunkt für diejenige, nach welcher das Syncytium von der Zellschicht gebildet wird. Und gerade dieser Ansicht haben sich in neuester Zeit die meisten Forscher zugewandt, so namentlich Peters und Marchand. Die Übergangsformen zwischen beiden, soweit sie mir aus eigener Erfahrung bekannt sind, leiten vom primären Syncytium zur sekundären Zellschicht. Wenn nur eine Epithellage Chorion und Zotten zu bekleiden scheint, so hat diese den Charakter des Syncytiums mit zwei Kernreihen, und in ihm bilden sich um die Kerne der tieferen Reihe helle Höfe, die allmählich grösser werden und das trübe Protoplasma zwischen den Kernen auf schmale Septa reduzieren, welche die einzelnen hellen Zellkörper von einander trennen; so könnte man recht wohl meine erste Schilderung deuten, dass die Zellen der Zellschicht, ohne Membran versehen, in Nischen eingelagert sind, welche an der unteren Fläche des Syncytiums sich finden. Und diese Übergangsbilder sind recht häufig. Die Gründe, weshalb ich sie zur Zeit noch nicht als wirklichen Ausdruck der vitalen Verhältnisse ansehen kann, will ich hier noch einmal kurz zusammenstellen. Sie finden sich in den ersten drei Monaten ganz ohne Gesetzmässigkeit in sehr verschiedenem Grade ausgesprochen und in anderen Eiern von demselben Alter wieder beide Schichten scharf von einander getrennt. Die Ausscheidung der Zellschicht aus dem Syncytium müsste in dieser Periode in ganz unregelmässiger Weise vor sich gehen, zu der gleichen Zeit bald in vollem Gange, bald ganz abgeschlossen sein und wiederum noch nicht einmal begonnen haben. Findet doch Siegenbeck van Heukelom in seinem sehr jungen Ei beide Schichten schon scharf von einander getrennt und ohne Übergangsbilder. Und dabei ist wohl zu beachten, dass in

Digitized by Google

dieser ganzen Periode die Zotten schon in grosser Zahl auf der Oberfläche der Serotina sich befestigen vermittelst der säulenförmigen Wucherungen der Zellschicht und dass hier schon die grosszelligen Inseln zwischen den Zotten sich ausbilden, und gerade an den Zellsäulen und den Inseln sind Syncytium und Zellschicht schön von einander getrennt. Ich finde wenigstens hier an der normalen Placenta im Gegensatz zu Marchand keine Übergangsformen. Ferner sind in weniger gut erhaltenen Eiern mit nicht frischem Embryo oder ohne einen solchen fast immer diese Übergangsbilder vorhanden, während bei gut erhaltenem Embryo je nach den Konservierungsflüssigkeiten die Trennung der beiden Schichten mehr oder weniger ausgesprochen ist. Deshalb halte ich die Bilder für die zuverlässigeren, welche Osmiumsäure, Hermannsche Flüssigkeit u. s. w. liefern.

Die Idee, dass das Syncytium mütterliches Uterinepithel, nicht der Drüsen sondern der Oberfläche der Mucosa sei, stützt sich wesentlich auf den Vergleich mit der tierischen Placenta. Der Nachweis von Merttens, dass an dem jungen menschlichen Ei ganz die gleiche „Umlagerungszone" sich findet, welche Strahl bei der Katze nachgewiesen hat, war für Merttens und mich massgebend, bei der Konstruktion unserer Schemata der Placentarentwicklung die Ergebnisse der Strahl'schen Untersuchungen zu Grunde zu legen und mit Kossmann die Entstehung des Syncytiums aus dem mütterlichen Uterinepithel anzunehmen. Strahl ist nun in den letzten Jahren vielfach bekämpft worden. Ich gehe daher auf die Analogie mit der tierischen Placenta nicht weiter ein. Nur für die Verhältnisse bei dem Menschen muss ich bemerken, dass hier diese Hypothese nach meiner Überzeugung noch durchaus diskussionsfähig ist. Die jüngsten Eier von Siegenbeck und Peters geben keine Entscheidung. Beide Forscher sprechen sich allerdings gegen die obige Hypothese aus. Dass aber ihre Beobachtungen nicht zu diesem Schluss berechtigen, möchte ich noch mit wenig Worten begründen. Ersterer hebt freilich sehr scharf hervor, dass an der Oberfläche der Serotina keine Spur von Uterinepithel vorhanden war; das soll aber nur heissen, dass kein Cylinderepithel sich vorfand; denn später (S. 30) giebt er zu, dass die Umwandlung des Uterinepithels in Syncytium sich in einer früheren Periode vollzogen haben müsse. Weshalb er diese letztere Möglichkeit nur so nebenbei erwähnt, ist nicht recht verständlich. In seinen Beobachtungen ist nichts enthalten, was sich

Digitized by Google

mit dieser Hypothese nicht vereinigen liesse. Man kann doch eigentlich von vornherein erwarten, dass bei der so wichtigen Anlagerung und ersten Befestigung des Eies an der Uterusmucosa dies mit den vorhandenen Mitteln möglichst fest und möglichst rasch erfolge und dies könnte in sehr einfacher Weise in der Art geschehen, dass die mit einander in erster Linie in Berührung kommenden oberen Gewebslagen von Mucosa und Ei möglichst fest zu einem gemeinsamen Ganzen sich vereinigen, das wären Ektoderm und Uterinepithel. Solche Überlegungen müssen allerdings vor Beobachtungen, vor Thatsachen zurücktreten; aber ich finde in den Beobachtungen von Siegenbeck keine Thatsache, welche diese Hypothese ausschlösse. Siegenbeck spricht sich auch über die Entstehung des Syncytiums gar nicht aus; dieselbe ist ihm ganz rätselhaft geblieben und nach einer Schilderung des Trophoblastes und der Entstehung der mütterlichen Bluträume in demselben — auf eine Kritik dieser sehr bedenklichen Partie gehe ich hier nicht weiter ein — schliesst er: „Die Thatsachen unserer Beschreibung stimmen mit dieser Erklärung vollständig (das Syncytium ausgenommen)". Damit weist er demselben doch eine etwas zu bescheidene Stellung in seinen theoretischen Überlegungen zu.

Auch Peters hat mich nicht überzeugen können. Gerade was die erste Einbettung des Eies anlangt, so finde ich seinen Schluss, dass das Ei sich in die bindegewebige Mucosa einsenkt, einfrisst, durchaus nicht zwingend. Bei der Bildung der Capsularis (die bisherige Reflexa) erwähnt er an dem Rande derselben über dem freien Eipol sehr lebhafte Gefässneubildung (S. 31 u. 62), also sehr lebhafte Wucherungsvorgänge; damit wird der scharfe Gegensatz sehr bedeutend abgeschwächt, den er zwischen seinen Beobachtungen und der bisherigen Ansicht von der Bildung der Reflexa durch das Emporwuchern der Schleimhaut an den Seiten des Eies findet. Kann nicht das Ei bei diesem Einsenken oder Einfressen in die Mucosa Oberflächenepithel in die Tiefe mitnehmen, und kann nicht daraus das Syncytium entstehen, das er an allen Schnitten der Serie an der Eioberfläche in Form von mehr oder weniger grossen Protoplasmazügen und -Schollen findet und namentlich als Auskleidung der meisten mütterlichen Bluträume? Freilich lässt er das Syncytium aus der Zellschicht hervorgehen, nach welcher hin Übergangsformen existieren. Wie ich über diese denke, habe ich oben gesagt. Nur beiläufig will

Digitized by Google

ich noch bemerken, dass Peters mit Unrecht die Abbildung 3 von Merttens, welche die Umlagerungszone darstellt, für etwas schematisiert erklärt (S. 64), weil die „eigentümlich verworrene" Beschaffenheit des Gewebes wohl kaum daraus zu ersehen sei. Peters bedenkt dabei nicht, dass das Ei von Merttens direkt noch lebenswarm in den erhärtenden Alkohol kam und von einer sonst gesunden Frau stammt, also die feineren histologischen Dinge in viel zuverlässigerer Weise uns darstellt. Das gilt auch gegenüber dem Ei von Siegenbeck van Heukelom, welches Peters für bedeutend wertvoller erklärt, als das von Merttens. Da die Arbeit von Merttens unter meiner Leitung gemacht ist, so halte ich es für meine Pflicht, auch für dieselbe einzutreten. Was die Konservierung und Frische des Objektes anlangt, so steht das Ei von Merttens allen anderen voran; und gerade hiervon ist der Wert der histologischen Bilder abhängig. Die letzteren werden in ihrer Bedeutung nicht dadurch herabgesetzt, dass das Ei nur zufällig in 4 Schnitten eines Curettements gewonnen wurde und von der Decidua nur an einigen Stellen kleine Stücke vorhanden waren. Merttens hat in seinem Ei Beweise dafür gefunden, dass das Syncytium mütterliches Uterinepithel sei. Mit Rücksicht auf seine Fig. 8 gebe ich Peters recht, wenn er die Beweiskraft derselben bestreitet; die syncytialen Massen, die an Stelle von Drüsenepithel liegen, könnten auch aus anderen Elementen entstanden sein, indes ist die Deutung, welche Merttens ihnen gegeben hat, jedenfalls die nächstliegende; doch könnte immerhin noch die Identität dieser syncytialen Massen mit dem Syncytium von Chorion und Zotten bezweifelt werden, und was Fig. 7 anlangt, so ist dieses Bild mir noch jetzt rätselhaft; kein anderer Beobachter von jungen Eiern hat etwas Ähnliches gesehen. Aber für die Treue der Abbildung trete ich gern ein, da ich noch im Besitz der Präparate bin.

Die Gründe, welche Marchand für den fötalen Ursprung des Syncytiums anführt, können mich ebenfalls nicht überzeugen. Die führende Rolle, die er beim Zottenwachstum ihm zuspricht, dürfte eher dem Ektoderm zufallen; die Bedeutung der Übergangsbilder nach dem Ektoderm hin habe ich oben besprochen und weiche auch insofern von Marchand ab, als ich die Bildung isolierter Zellen aus dem Syncytium für die normalen Verhältnisse bis jetzt nicht bestätigen kann. Übrigens könnte dieselbe

Digitized by Google

auch kaum die Entstehung des Syncytiums aus der Zellschicht begründen.

Um diese Diskussion abzuschliessen, muss ich meinen Standpunkt dahin präzisieren, dass ich die Entstehung des Syncytiums aus dem Uterinepithel für das menschliche Ei immer noch als eine diskussionsfähige Hypothese ansehe, die so lange auftauchen wird, bis auch positiv nachgewiesen ist, in welcher Weise letzteres zu Grunde geht.

II. Placentarreste bei Aborten.

Die Lockerung innerhalb der mütterlichen Eihäute, welche am Ende der Schwangerschaft die Loslösung der Decidua ermöglicht, entsteht bekanntlich ganz allmählich durch Zunahme des Zellreichtums, durch Ausbildung der spongiösen Schicht der Decidua. Dazu trägt dann namentlich noch bei die immer intensiver werdende Verwachsung der Zotten mit der Serotina; es inserieren sich immer mehr und mehr Zotten mit den Wucherungen ihrer Zellschicht auf derselben und die innere Kohärenz dieser so entstehenden obersten Schicht wird durch Ablagerung von Fibrin auf und innerhalb derselben immer fester und fester; denn recht häufig verschmilzt das Protoplasma der Zellen mit dem umgebenden Fibrin, welches seine Ernährung erschwert und hindert, zu einer homogenen Masse, in der auch die Zellkerne verschwinden. So muss am Ende der Schwangerschaft ein Teil der Serotina mit abgehen. Bei Aborten ist dies, namentlich je frühzeitiger derselbe erfolgt, anders. Häufig bleibt der mütterliche Anteil der Serotina ganz zurück, die Trennung erfolgt innerhalb der obersten ektodermalen Lage der Serotina und der Zellsäulen der Zotten, oder es geht auch die ganze obere kompakte Lage der Serotina samt einem Teil der spongiösen Schicht mit ab, oder in anderen Fällen bleiben einzelne Stücke der Serotina zurück, in welchen die Lockerung der mütterlichen Gewebe noch nicht genügend sich ausgebildet hat, oder auch wegen pathologischer Prozesse überhaupt unmöglich ist. Die anatomischen Veränderungen, welche die Stücke erleiden, sind degenerativer Art und gehen bis zu vollständiger Nekrose; ferner werden sie in verschiedener Intensität von multinukleären Leukocyten durchsetzt, meistens so stark, dass gerade noch die nekrotischen Deciduazellen an ihrer Grösse und Form erkannt werden können. Gewöhnlich sind solche Stückchen klein und erwecken nicht den Verdacht irgend einer

Digitized by Google

Wucherung, einer geschwulstähnlichen Neubildung. Dagegen giebt es auch solche Placentarreste, die mehr als „Tumor" imponieren und diese sollen in dem Folgenden beschrieben werden. Sie schliessen sich an gewisse, schon normal vorkommende loca majoris resistentiae an, wo die Trennung innerhalb der Eihäute nicht in gleicher Höhe erfolgt, wie in der Umgebung. Das sind die Eintrittstellen der Arterien in die Decidua. Die Venen, welche das mütterliche Blut aus der Placenta abführen, sind sehr dünnwandig und haben ein weites spaltförmiges Lumen, welches so vollständig den weiten Drüsenlumina der spongiösen Schicht der Decidua gleicht, dass es nur durch den Inhalt und das auskleidende Endothel, oder, wenn diese fehlen, durch den Zusammenhang mit dem intervillösen Raum unterschieden werden kann. Unter dem Endothel aber ist keine besondere Wandschicht zu erkennen; die Septa zwischen den Räumen der Spongiosa haben ganz die gleiche Zusammensetzung da, wo sie Venen, und da, wo sie Drüsen begrenzen. Ganz anders bei den Arterien. Ich gebe hier die Verhältnisse derselben wesentlich mit den Worten von Nitabuch wieder, welche sich auf das Ende des 5., den Anfang des 6. Monats beziehen. Die zahlreichen Durchschnitte eines Arterienknäuels liegen mit Vorliebe in Erhebungen der Serotina, welche mit breiter Basis von 1 cm und selbst mehr Durchmesser aufsitzen, deren Höhe etwa $^1/_2$ cm misst. Der grösste Teil der Arteriendurchschnitte mit einem Durchmesser von $^1/_2$—1 mm gehört der tieferen Lage der kompakten Schicht an und liegt unter dem Fibrinstreifen. „Plötzlich durchbricht eine der Öffnungen diesen Streifen, um sehr rasch in gerader Richtung oder mit einer Biegung das darüber liegende grosszellige Gewebe[1]) zu durchsetzen und in den intervillösen Raum einzumünden. Dieser letztere Teil der Arterie erscheint manchmal noch leicht erweitert, eiförmig, während die Mündung selbst enger ist, in anderen Fällen mündet dieser weitere Teil in den Placentarraum aus, ohne sich zu verengen. Aber es kommt auch das Gegenteil vor. Die Arterien wenigstens, welche nicht auf den Wülsten, sondern in der Vertiefung zwischen ihnen ausmünden, haben innerhalb der Fibrin-

[1]) Es sind hiermit die jetzt allgemein bekannten, ektodermalen Auflagerungen gemeint, welche ja gerade in der Arbeit von Nitabuch auf die Zellschicht zurückgeführt wurden, so dass der Fibrinstreifen, der als Nitabuch'scher Fibrinstreifen in der Litteratur angeführt wird, die Grenze zwischen fötalem und mütterlichem Gewebe in der Serotina darstellen soll.

Digitized by Google

schicht und der oberen grosszelligen Lage ein engeres Lumen.“ „Nur in einer Minderzahl der Fälle ist die Zusammensetzung der Wand bis an die Mündung unverändert, d. h. sie hat ein deutlich sichtbares, kernhaltiges, endotheliales Rohr und darunter eine ganz dünne Lage von streifig faserigem Gewebe, mit schmalen langen Kernen, denen des Endothels ähnlich, auf welche nach aussen das grosszellige Decidualgewebe folgt. Das Endothel bricht an der Mündung nicht ab, sondern geht auf den angrenzenden Teil der Serotina über und ist bis zu der nächsten inserierenden Zotte mit Leichtigkeit zu verfolgen. Auch die Höhe des Vorsprungs, auf welchem die Arterie ausmündet, kann von Endothel bedeckt sein.“

„In der Mehrzahl der Fälle aber ist die Zusammensetzung der Wand eine andere. Die meisten dicht neben einander liegenden Durchschnitte einer Arterie haben die eben beschriebene Wand: ein Endothel, eine dünne streifig-faserige Lage und darunter das grosszellige Decidualgewebe. Aber schon an einem oder zwei der Durchschnitte, die dem grossen Placentarraum am nächsten liegen, hört plötzlich bald an der oberen, bald an der unteren Seite der Wand das Endothel auf und wird ersetzt durch eine in das Lumen vorspringende, mehrfache Schicht grosszelligen Gewebes, dessen Elemente im Aussehen den Zellen der über dem Fibrinstreifen gelegenen Schicht der Decidua entsprechen. In der letzten sich öffnenden Windung fehlt das Endothel vollständig, und nur diese eigentümliche Auskleidung findet sich vor. Betrachten wir diese Schicht etwas näher. Die Form der Zellen wechselt etwas; manchmal sind sie abgeplattet, wie durch den Blutdruck komprimiert, in anderen Fällen sind sie ebenfalls länglich, aber senkrecht zu der Innenfläche gerichtet. Meistens sind sie mehr von kompakter Gestalt, man kann sagen, unregelmässig würfelförmig. Auffallend ist der lockere Bau dieser Schicht. Man kann wohl hie und da homogene Intercellularsubstanz in schmalen Streifen zwischen den Zellen erkennen. Vielfach aber fehlt dieselbe und zwischen den Zellen finden sich verhältnismässig weite Räume, oft von der Breite eines Zellkerns: vollständig hell, ohne jede sichtbare Substanz, vollständig wie Spalten sich ausnehmend. Gegen das Lumen hin hat diese Schicht entweder eine glatte Fläche, oder auch die einzelnen Zellen springen mit dem grössten Teil ihres Umfanges in das Lumen vor.“ „Gelegentlich kommt auf dieser Schicht noch eine Lage von Endothel vor, welches den Vorsprüngen und Vertiefungen der darunter liegenden Zellen folgt.“ „Die Dicke dieser

Digitized by Google

Auskleidung ist verschieden; an der Mündung können 8—10 Zellen über einander liegen, nach der Tiefe nimmt die Dicke ab und sinkt auf 3—4, auch selbst eine Zelllage." Wie man aus dieser Schilderung ersieht, liegt der Arterienendknäuel mit Ausnahme der letzten 1 oder 2 Windungen unter dem Fibrinstreifen und ist daher nach der in der Arbeit selbst ausgesprochenen Auffassung von mütterlichem Gewebe umgeben. Ich will daher, um dies weiter zu begründen, auch noch die Schilderung der über und unter dem Fibrinstreifen gelegenen Schichten anführen. Die Zellen der oberen Schicht sind „gross, von kompakter, im ganzen kubischer Gestalt mit gar mannigfachen Variationen; da häufig kein Durchmesser besonders vorwiegt, so liegen sie ohne besondere Lagerung dicht neben einander, oft nur durch Spalten, nicht durch Intercellularsubstanz von einander getrennt. Die der unteren Schicht dagegen sind wohl auch gross, ja vielleicht grösser als die der oberen, aber sie sind länglich, fast spindelförmig und liegen der Oberfläche parallel. Dieser Unterschied tritt schon bei schwacher Vergrösserung hervor: die der Oberfläche parallele Schichtung oder Faserung der tieferen Partie, während die obere mehr den Eindruck eines geschichteten Epithels macht, dessen Zellen etwas locker durcheinander liegen. Oder wenn irgend eine Zeichnung durch die Lagerung der Zellen bedingt ist, so ist es mehr eine senkrechte Streifung."

Das ist auch im Wesentlichen das Bild im 3. und 4. Monat, aus welchen die nachher zu beschreibenden Placentareste vorzugsweise stammen. Ich habe noch diese Verhältnisse an einer Placenta vom Ende des 3. Monats genauer verfolgt. Der Uterus wurde von Herrn Privatdoz. Dr. C o n r a d wegen zahlreicher Myome entfernt und mir am folgenden Tage übergeben (96, 25./II). Auch hier findet sich unter dem Endothel eine undeutlich faserige oder streifige Schicht mit langen schmalen Kernen. Die Dicke dieser Schicht ist gering, misst höchstens 0,01, und selbst nur 0,002 mm, so dass die grossen, länglichen, benachbarten Deciduazellen fast bis an das Endothel reichen. Aber immerhin genügt diese Dicke, um die Stelle des Arterienknäuels zur festesten zu machen. In manchen Arterien waren auch noch die langen Spindeln der glatten Muskeln zu erkennen, und zwar dicht unter dem Endothel, während nach aussen schon eine dünne, homogene, Eosin sich stark rot färbende Schicht sich anschloss. Eine Elastica, wie überhaupt elastische Elemente liessen sich mit der

Digitized by Google

Weigertschen Färbung nicht nachweisen. Das Homogenwerden der Media, die Umwandlung derselben und der Adventitia in Hyalin oder Fibrin beginnt in den äusseren Schichten und schreitet nach innen hin fort. Auch die zuerst von Nitabuch, dann von Rohr, Merttens beschriebenen ektodermalen Einwucherungen in die Arterienwand unter das Endothel waren hier vorhanden. Dieselben gehen nur in die ersten Windungen der Arterien hinein, ich habe sie niemals bis an oder in die Spongiosa verfolgen können.

Der Arterienknäuel liegt also nach der Schilderung von Nitabuch im mütterlichen Gewebe. Nun hat Marchand die Ansicht ausgesprochen, dass die Zellen der oberen Ektodermschicht ständig durch den Fibrinstreifen hindurchwandern, ihn dadurch z. T. zerstören und sich auch unterhalb desselben in grosser Zahl einnisten. Alle hier befindlichen Zellen von mehr kompakter Form sind nach ihm, wenn ich ihn recht verstehe, Ektodermzellen. Und vielleicht könnten auch spindelförmige Elemente in dieser Weise aufgefasst werden. Wenigstens sehe ich gerade in der eben erwähnten Placenta die Zellen der oberen Schicht nach dem Fibrinstreifen hin gelegentlich spindelig werden und mit gleichen Zellen, die von unten her kommen, sich in Verbindung setzen. Man könnte dies recht wohl als ein Einströmen von verlängerten Ektodermzellen in die mütterliche Serotina auffassen. Doch sind in diesem Falle die Verhältnisse der Serotina und auch die Form und Richtung ihrer Zellen durch die benachbarten Myome sehr beeinflusst und verändert, so dass ich nicht wage, einen bestimmten Schluss zu ziehen. Jedenfalls bedarf dieser Punkt der sorgfältigsten Prüfung. Die kompakte Form der Zellen allein scheint mir für die Entscheidung der Genese nicht zu genügen, da in der Vera die gleichen Zellen sich finden.

Solche Arterienknäuel finden sich nun recht häufig in den kleinen Placentarresten, die nach dem Abort wegen fortdauernder Blutungen entfernt werden. Schon in der Arbeit meines Neffen W. Langhans über den fibrinösen Placentarpolypen ist bemerkt, dass die Mehrzahl der „Deciduome", die ich früher für die geburtshilfliche Klinik diagnostiziert habe, nichts anderes darstellen, als solche Placentarreste. Die Anwesenheit der decidualen Elemente war leicht festzustellen. Dass manche davon in Degeneration begriffen waren, war auch zu erkennen; dass aber die degenerativen Prozesse ganz vorwiegen, wurde mir erst im Laufe der Untersuchungen klar, wie ja auch der degenerative Charakter vieler

Digitized by Google

Veränderungen der Kerne erst von der Mitte des vorigen Jahrzehnts an erkannt wurde.

Ich gebe im folgenden eine zusammenfassende Schilderung dieser restierenden Arterienknäuel mit dem ihnen anhaftenden decidualen Gewebe (Fig. 3 und 4). Sehr leicht ist es, die Arterien zu erkennen; denn dieselben haben immer ein stark ausgedehntes Lumen, das im reinen Querschnitt eine runde Form darbietet. Sein Durchmesser beträgt $^1/_4$—$^1/_2$—$^3/_4$ mm mit manchen Schwankungen nach oben und unten. Es ist strotzend mit Blut gefüllt; offenbar war der Abfluss in den letzten Stunden, wenn auch nicht vollständig gehindert, so doch erschwert. Meist verhält sich das Blut wie in stark injizierten Gefässen; es scheint bis zur Einlegung in die konservierende Flüssigkeit flüssig gewesen zu sein; nur selten finden sich auf der Wand feinkörnige blasse Massen, die auf Thromben hindeuten. Man sieht hieraus, dass diese Lumina sehr leicht zu erkennen sind; schon mit Lupenvergrösserung fallen die roten kreisrunden, oder ovalen, cylindrischen gebogenen Flecke auf, die zu 6, 8, manchmal zu 10—20 dicht neben einander stehen und sofort durch ihre regelmässige Form sich als Gefässdurchschnitte kundgeben. Das Endothel ist meist vorhanden; und manchmal finden sich unter demselben die oben erwähnten grossen, hellen Ektodermzellen in ein- und mehrfacher Lage. Begreiflicherweise ist mit dem Arterienknäuel auch immer ein kleinerer oder grösserer Teil von Decidua mit zurückgeblieben. Es wiegen in demselben die oberen Lagen der Kompakta vor, also grosse Zellen von rundlicher oder etwas eckiger Form mit einer Zwischensubstanz, die in früheren Stadien die Fibrinreaktion giebt. Das Verhältnis der Zellen zur Zwischensubstanz wechselt, um so mehr, als die Zellen bei vollendeter Nekrose schliesslich mit derselben zusammenfliessen. Manchmal sind die Zellen erheblich grösser wie normal; es ist fraglich, ob dies als hyperplastischer progressiver Vorgang aufzufassen ist. Denn Mitosen habe ich niemals finden können, obgleich die ausgekratzten Stückchen sofort in Alkohol oder Formol kamen. Ich möchte die Vergrösserung der Zellkörper nur darauf zurückführen, dass die aufgenommene Ernährungsflüssigkeit nicht gehörig verarbeitet wurde. Denn dass die Zellen auch noch eine Zeit lang ernährt wurden und nicht sofort nach dem Abort abstarben, ergiebt sich mit Sicherheit daraus, dass immer eine gewisse, in den einzelnen Fällen sehr wechselnde Zahl von decidualen Zellen noch schöne bläschenförmige, durchaus

Digitized by Google

normale Kerne besitzen, selbst bei 6 wöchentlicher Retention, (so besonders im Fall Hofer). Die Kerndegenerationen zeigen sich nun in den verschiedensten Formen: Am häufigsten ist die Auflösung des Chromatins im Kernsaft, so dass es mehr oder weniger gleichmässig im Innern sich verteilt; solche Kerne, deren Membran sich nicht mehr von dem Inneren abhebt, schrumpfen sehr leicht und sie werden dadurch sehr unregelmässig zackig. Manchmal häufen sich die Chromatinkörner an der Innenfläche der Membran an und geben so die Bilder der Wandhyperchromatose mit ungleichen Klumpen, die nach innen zu vorspringen; oder sie veranlassen eine mehr gleichmässige Verdickung der Kernmembran, während das Innere hell, fast farblos ist. Ziemlich häufig sammeln sich die Chromatinkörner nur an einer bestimmten Stelle der Membran, etwa an einer der Langseiten an, und zwar in einer grossen Zahl dicht nebeneinander gelegenen Kerne immer an der gleichen Seite; hier lösen sie sich auf und bilden nun einen dunkelblauen, mit der Membran zusammenfliessenden Halbmond, der nach Innen zu allmählich abblasst. In anderen Kernen finden sich 1 oder 2 ziemlich grosse blaue Kreislinien mit hellem, fast farblosem Inneren, wohl aufgeblähte Kernkörper. Ferner finden sich auch manchmal besonders grosse, ungleichmässig tingierte, sehr unregelmässig höckerige verklumpte Kerne, die wohl durch Zusammenfliessen mehrerer Kerne entstanden sind. Ferner kommen dann auch wirkliche Nekrosen vor; die eosinroten kernlosen Zellkörper, an Grösse und Form noch leicht zu erkennen, liegen mitten im sonst normalen kleinzelligen Stroma, oder sie fliessen zu grösseren homogenen Massen zusammen, in denen noch hie und da Chromatinkörner sich finden, und selbst gut erhaltene Kerne von durchaus normalem Aussehen können in solchen grösseren homogenen Flecken vorkommen. Die Degeneration zeigt sich also nicht in allen Fällen zuerst an dem Kern, aber doch weitaus in der Mehrzahl der Fälle. Zu diesen Resten von Serotina kommen noch in seltenen Fällen syncytiale Klumpen, mit den kleinen chromatinreichen Kernen, die auch ihre ovale rundliche Form verlieren, und zu kleineren zackigen dunklen Gebilden zusammenschrumpfen können. Indes habe ich diese nur ganz vereinzelt gefunden. Und ferner finden sich noch Zotten, in verschiedenen Graden der Nekrose, gelegentlich auch mit Verkalkungen.

Proliferationserscheinungen sind also an den decidualen Resten nicht nachzuweisen. Dass sie für den Untersucher als Tumoren er-

Digitized by Google

scheinen, erklärt sich sehr einfach: denn in der nächsten Nachbarschaft ist ja meistens die ganze Kompakta losgelöst worden und an deren Stelle findet sich jetzt normale Mukosa. An der Stelle des Tumors aber befinden sich noch diese decidualen Reste, oft in grösserem Umfange und in der Mitte derselben der Arterienknäuel mit 10 und 20 Durchschnitten von $^1/_4$—1 mm Weite neben- und übereinander; dazu kommt eine geringere oder grössere Menge von geronnenem Blut, welche an der freien blutenden Oberfläche sich ansammelt und das in der unten folgenden Schilderung der einzelnen Fälle nicht weiter erwähnt ist. So können wohl kirschgrosse und selbst grössere Tumoren entstehen, ohne dass man gezwungen ist, eine Proliferation der zurückbleibenden Decidua anzunehmen. Indes ist die Möglichkeit einer solchen durchaus zuzugeben, ja sogar von vornherein nicht unwahrscheinlich. Denn wir haben es ja nicht mit der reifen Decidua am Ende der Schwangerschaft zu thun, deren Lebensprozess vollständig abgelaufen ist, sondern mit der Decidua aus früherer Periode; in meinen Fällen, soweit dies aus der Anamnese ersichtlich, meist aus dem 3. Monat; in dieser Periode haben die Decidualzellen noch normalerweise eine gewaltige Proliferationsfähigkeit. Würde dieselbe nach dem Abort an den retinierten Stückchen noch fortdauern, so würde infolgedessen eine bedeutende Dickenzunahme, also Prominenz in das Cavum uteri eintreten müssen, da das Flächenwachstum wegen der Verkleinerung des Uterus völlig ausgeschlossen ist. Übrigens wird die nach dem Abort eintretende Kontraktion des Uterus schon an und für sich ein stärkeres Hervorragen der zurückgebliebenen Placentarreste veranlassen, da ihre Basis, d. h. der Teil der Uterusinnenfläche, auf welcher sie aufsitzen, sich verkleinert hat.

Ich lasse nunmehr einzelne, von mir beobachtete Fälle mit eingehender Beschreibung folgen und einigen klinischen Notizen, die mir mit den Curettements mitübersandt wurden.

1. Wittwer, 26jährig (geburtshilflich-gynaekologische Klinik), hat mit 20 J. geheiratet. Drei normale Geburten, die letzte vor 3 Jahren. Menstruationsverhältnisse normal. Letzte Regel Ende Juli 1895. Pat. fühlte sich in der Folge schwanger, ohne besondere Beschwerden zu haben.

Ende Oktober trat zum erstenmal ohne besonderen Anlass wässeriger Blutabgang ein; derselbe wurde von Tag zu Tag stärker; am stärksten war er am 6. Nov. An diesem Tage gingen auch Klumpen geronnenen Blutes ab. Wehenartige Schmerzen sollen nicht vorhanden gewesen sein. Vom 9. November ab wurden die Blutungen geringer, ohne jedoch zu sistieren. Eintritt in die ge-

Digitized by Google

burtshilflich-gynaekologische Klinik am 11. XI. Befund: Retropositio, Anteflexio uteri; äusserer Muttermund für den Finger geöffnet, innerer geschlossen. Der Uterus ist nicht vergrössert, fühlt sich sehr derb an. Die Palpation schmerzhaft.

Diagnose: Endometritis post abortum. Am 15. XI. Curettement mit darauffolgender Jodoformgaze-Tamponade. Darnach kein Blutabgang mehr, keine Schmerzen; vom 18. XI. ab intrauterine Jodinjektionen. Geheilt entlassen.

Es sind etwa ein Dutzend kleinerer und grösserer Fetzen entfernt worden, darunter ein längerer, bandförmiger, 1 cm lang und 3 mm breit, und 2 rundliche von 7 mm Breite und Länge, die durch Zusammenfalten eines längeren Bandes diese Form erhalten haben. Diese 3 Stücke stellen den Knäuel wahrscheinlich nur einer Arterie dar. In einem Schnitt zählt man 17 Durchschnitte derselben, in den anderen etwas weniger, alle dicht nebeneinander gelegen; sie sind ohne Endothel und vollgepropft von roten Blutkörperchen und von einzelnen breiteren Fibrinstreifen durchzogen, doch ohne sicheres Kennzeichen einer vitalen Thrombose. Getrennt sind sie von einander durch ganz schmale Septa, die bei Lupenvergrösserung nur gerade wie Linien erscheinen. An der Aussenfläche des ganzen Knäuels ist noch etwas mehr Gewebe vorhanden und grosse Zellen meist spindelförmig, in konzentrischen Zügen angeordnet, einzelne Zellen auch kompakt, gerundet, alle etwas kleiner als die Zellen des serotinalen Ektoderms; die Kerne sehen zum grossen Teil noch gut aus, einige wenige sind zackig, geschrumpft, oder die Zellkörper sind zu einer homogenen, eosinroten Grundsubstanz zusammengeflossen, in der noch vereinzelte, gleich grosse Kerne sich finden, aber mit Wandhyperchromatose und mit stark aufgeblähtem, farblosem Kernkörperchen, ausserdem viel seltsam deforme Kerne von Wanderzellen und Chromatinbröckel; an anderen Stellen verdecken die Leukocyten fast alles, so dass nur hier und da die grossen, kernlosen, eosinroten Zellen sichtbar sind.

In den Septa zwischen den Lumina finden sich die gleichen Elemente, oder es ist jede Struktur verwischt.

Die kleinen Fetzen bestehen aus Uterusmucosa mit Drüsen und ziemlich weiten Gefässen. Das Stroma entspricht an Reichtum, Gestalt und Färbbarkeit der Kerne dem normalen; hier und da sind letztere etwas grösser, und an solchen Stellen findet sich eine mässige Zahl mehrkerniger Leukocyten.

2. Frau Dysli, 45 J., VII para (geburtshilflich-gynaekologische Klinik). Die letzte Geburt war 1889; diese wie die übrigen normal und rechtzeitig, von den Kindern leben 6. — Nach der letzten Geburt haben die Menses nach mehrmonatlichem Intervall eingesetzt und blieben dann in jeder Beziehung normal bis Ende November 1895. Von da an bis 25. II. 96 kein Blutabgang. Pat. hielt sich für schwanger. Am 25. II. ohne äussere Veranlassung Blutung mit wehenartigen Schmerzen; es soll sich zuerst eine klare wässerige Flüssigkeit, später Klumpen geronnenen Blutes entleert haben. Seitdem täglich mehr oder weniger Blutabgang mit „wilden Wehen", doch war der Blutabgang immer nur ein mässiger, das Blut von üblem Geruch. Am 17. III. Eintritt in die geburtshilflich-gynaekologische Klinik. Nach Dilatation des Cervikalkanals durch Laminaria fanden wir an der vorderen Wand des retroflektierten Uterus eine etwas über kirschgrosse höckerige, bröcklig weiche Masse, das übrige Endometrium

Digitized by Google

glatt; der Tumor wurde am 18. III. entfernt, einige Tage nachher nach Empfang der mikroskopischen Diagnose noch etwas weniges ausgekratzt.

Die vor der Excision auf 39,4° gestiegene Temperatur wurde am zweiten Tag nachher normal.

Die Stückchen, in welche die kirschgrosse Masse zerfallen ist, bestehen aus:

1. grosszelligem decidualem Gewebe mit rundlichen und polyedrischen Zellen; ihre Kerne sind teils gleichmässig blau gefärbt, teils geschrumpft, gerunzelt, zackig und dunkel; eine kleine Zahl ist stark aufgebläht, hat ein helles, farbloses Inneres und eine dicke blaue Membran. Zahlreiche multinucleäre Leukocyten durchsetzen dies Gewebe. In ihm liegen

2. Arterienöffnungen, $^1/_3$ mm weit, ohne Endothel, meist umgeben von einem dicken Streifen, einer homogenen, stark eosinroten Substanz mit zahlreichen kleinen Lücken, Spältchen und Kanälen, in denen mehrkernige Leukocyten in wechselnder Zahl sich finden.

3. Hier und da sind auch schmale syncytiale Bänder mit den kleinen, an Chromatinkörnern reichen Kernen, die zum Teil noch gut konserviert, zum Teil aber auch schon geschrumpft sind.

4. Ferner kleine Schleimhautstückchen, zum Teil ganz von Leukocyten durchsetzt; in manchen sind noch Drüsen, und hier fehlen die Leukocyten, und das Stroma ist normal. Auch Bündel von glatten Muskeln, deren Kerne zum Teil normal sind, zum Teil etwas aufgebläht oder auch geschrumpft erscheinen.

5. Vereinzelte Chorionzotten, durch netzförmiges Fibrin oder homogene Massen zusammengebacken; sie sind meist völlig kernlos und enthalten hier und da Verkalkungen.

Mit retroflektiertem Uterus entlassen.

3. Hofer, 37jährig (geburtshilflich-gynaekologische Klinik). Andauernde Blutungen seit dem letzten Abort am 21. III. 95 (angeblich Frucht von 2 Monaten). Am 2. V. Curettement. Pat. seit dem März nierenleidend. Eiweiss im Urin.

Es wurden nur kleine Stückchen entfernt, das grösste $^1/_2$ cm lang und 3 mm breit. Sie bestehen aus Uterusmucosa mit Drüsen und Gefässen. Die Kerne sind etwas grösser als normal und etwas blasser, und es finden sich alle Übergänge zu den grossen Kernen der Serotinazellen. Die Kerne rücken auseinander und werden grösser; in den hellen Zwischenräumen zwischen ihnen treten feine rote Grenzlinien auf, die den Zellen eine polyedrische Gestalt verleihen, und diese Zellen erreichen in der Nähe der vorhandenen Arterienlumina die Grösse von Decidualzellen. Neun solcher Lumina sind vorhanden, dicht nebeneinander. Die Arterie (s. Fig. 4) hat eine Wand von 0,05—0,1 mm Dicke, welche schon bei schwacher Vergrösserung durch ihre hellrote Farbe in dem sonst mehr blauen Gewebe auffällt; in ihren äusseren Schichten enthält sie einen im ganzen schmalen Streifen von undeutlich faserigem Gewebe, und auf dessen Innenfläche liegen sehr grosse helle Zellen von einem Durchmesser bis 0,08 mm, rund, polyedrisch, spindelförmig, in 1 und selbst 2 Lagen; mit halbrunder Kuppe ragen viele derselben ins Lumen vor. Darüber liegen an einzelnen Durchschnitten noch ganz deutliche Endothelien in Form einer breiten roten Linie, in der lange, schmale und dunkle Kerne in regelmässigen Entfernungen eingeschaltet sind. Die grossen Zellen erinnern sehr an die Ektoderm-

Digitized by Google

zellen, die nach Nitabuch, Rohr und Merttens in die Arterie eingewandert sind.

Andere kleine Fetzen lassen fast nur multinucleäre Leukocyten und dazwischen hier und da normale Mucosakerne erkennen.

Bei Austritt die Blutungen beseitigt; Eiweissgehalt gering.

4. Fontaine, 36jährig (geburtshilflich-gynaekologische Klinik). Nachdem Mitte September 1888 Abort und seitdem Blutungen und Ausflüsse vorhergegangen waren, wurden am 1. XI. aus dem ziemlich stark vergrösserten und beweglichen Uterus nach künstlicher Erweiterung des Cervix mehrere kleine Fetzen und ein grösseres „Geschwulststück" entfernt, das in den verschiedenen Durchmessern 2 und $1^1/_2$ cm mass.

Serotina ist nur an einer Seite des grösseren Stückes vorhanden, in einer Breite von 1—2 mm, also von Dimensionen, die sich noch im Bereich des Normalen halten. An den anderen Seiten findet sich nur ein schmalerer, höchstens $^1/_2$ mm breiter Saum von Zotten, die durch Fibrin und Ektoderminseln miteinander verklebt sind. In der Mitte findet sich eine Höhle von $^1/_2$ cm Durchmesser nur von Blut ausgefüllt, das durch schmale Fibrinbalken in kleinere, rundliche, längliche, halbmondförmige Felder abgeteilt wird. Die eingeschlossenen Leukocyten zeigen meist mangelhafte Kernfärbung.

In der Mitte des Serotinastreifens findet sich eine Gruppe von 14 runden Arterienlumina ohne Endothel und in ihrer Nähe auch noch Zotten. Die Serotinazellen sind von kompakter Form, ihre Kerne gleichmässig blau oder auch sehr blass gefärbt, die Zellkörper grösser als normal, hell, wie aufgebläht und meist von einer feinen Linie wie einer Membran begrenzt. Einkernige Leukocyten sind in mässiger Zahl vorhanden In den oberen Schichten sind vereinzelte nekrotische Herde mit sehr viel multinucleären Leukocyten und Chromatinbröckeln, die hier und da rundliche Gruppen bilden, als lägen sie an der Stelle von zu Grunde gegangenen Zellen.

Überall wird die Serotina nach dem intervillösen Raum hin von dickeren und dünneren Lagen von Fibrin bedeckt, in welche Zotten eingeschlossen sind. Die Zotten zeigen wechselnde Grade von Nekrosen, die stärksten diejenigen, die in dem Randsaum der Serotina gegenüber gelegen sind; diese sind völlig kernlos. Die nach innen gelegenen enthalten neben normalen Stromakernen noch sehr unregelmässig gestaltete, lange, fadenförmige Gebilde mit Anschwellungen an den Enden und an beliebigen anderen Stellen, vielleicht degenerierte Stromakerne oder Kerne von Wanderzellen. Doch liegen in der Nähe der Serotina mehrere gut erhaltene, durchaus solide Zotten von auffallend grossen Dimensionen, einem Durchmesser von $^1/_2$ mm, so dass es sehr wahrscheinlich ist, dass dieselben nach dem Abort noch ernährt wurden und weiter wuchsen. Das Ektoderm ist nur hier und da erhalten mit gleichmässig tingierten Kernen und aufgeblähten Kernkörperchen; vom Syncytium sieht man zerstreute dunkelblaue Klumpen, die nur am Rande die einzelnen Kerne von einander unterscheiden lassen.

Patientin wurde mit Ring (gegen Retroversion) entlassen.

Ich gebe noch die klinischen Notizen von 2 anderen Fällen, deren mikroskopischer Befund mit den obigen übereinstimmt.

Digitized by Google

5. Schaer, 39 J. (geburtshilflich-gynaekologische Klinik). Letzte Geburt Oktober 1896; seit Ende Februar 1897 anhaltende Blutungen. Eintritt in das Spital am 11. V. 97. Bei der Untersuchung fühlt man einen weichen Polypen einige Centimeter weit aus dem äusseren Muttermund hervorragen. Tags darauf war derselbe nicht mehr zu fühlen, und Pat. gab an, dass ein walnussgrosser, fleischiger Klumpen abgegangen sei. Dieser wurde irrtümlicherweise von der Wärterin beseitigt. Nach Dilatation des Cervix am 14. V. fühlte man bei der Digitaluntersuchung am Fundus eine breitbasige wuchernde Masse, welche mittels Kornzange und Curette herausbefördert wurde.

Geheilt entlassen.

6. Durtschi, 37 J. (geburtshilflich-gynaekologische Klinik). Abort im 3. Mon. im Sept. 1897; nachher bestanden Blutungen, die nach 8 Tagen, als Pat. das Bett verliess, noch zunehmen, so dass der Arzt tamponieren musste und die Pat. ins Spital schickte. Es sollen abendliche Temperatursteigerungen bestanden haben. Gleichzeitig waren polyneuritische Erscheinungen am linken Arm und linken Bein und linken Facialis. Curettement am 19. XI. Polyneurotis gebessert, Uterus von normaler Beschaffenheit.

Von diesem Falle ist die Abbildung entnommen.

Dieser, sowie alle vorhin angeführten Fälle der geburtshilflich-gynaekologischen Klinik kamen später nicht wieder in Behandlung, so dass Recidive der Erkrankung nicht angenommen werden durften.

7. Frau Gerber, 35jährig. Aus der Privatpraxis von Herrn Privatdozenten Dr. Walthard.

Im Juli 1897 Placentarlösung wegen eines sehr stark adhärenten Placentarrestes, der mit grosser Mühe mittels der Finger abgeklemmt werden musste. September: Retroflexio uteri, Gravidität im 2. Monat. Im November Wiedereintritt der Menses und seitdem Blutungen. 12. I. 98 Curettement. Verkürzung der Lig. rot. 22. I. Entlassung. Uterus normal. Pat. blutet nicht mehr. 28. VIII. 1900 Pat. wieder gravid. 24. XI. Geburt am normalen Termin. Placenta musste künstlich gelöst werden, war eine Plac. marginata und sonst makroskopisch normal.

III. Chorionepitheliome.

Marchand hat in seiner epochemachenden Arbeit, zuerst an 2 eigenen Beobachtungen, gezeigt, wie das grosse Rätsel des „malignen Deciduoms" von Sänger, Gottschalk u. A. auf die einfachste Weise sich löst, wenn man sich auf den von dem Schreiber dieser Zeilen und von seinen Schülern und Schülerinnen gewonnenen Boden hinsichtlich der Zusammensetzung des sogen. „Chorionepithels" stellt. Marchand hat ferner die in der Litteratur veröffentlichten Fälle in seinen Arbeiten einer kritischen Verarbeitung unterworfen und nachgewiesen, dass auch diese in der gleichen Weise aufzufassen sind. Unter diesen figurieren auch mehrere Fälle, die von meinem Kollegen, P. Müller, nur ganz

Digitized by Google

kurz mitgeteilt wurden, bei denen ich das Vorhandensein von decidualem Gewebe nachgewiesen habe. Indessen von diesen gehört, wie ich schon oben in dem Kapitel über die Placentarreste hervorgehoben habe, nur einer in das Gebiet des Chorionepethelioms, während die anderen Placentarreste von degenerativem Charakter darstellen. Dieser eine Fall stammt aus dem Jahre 1890; wie die ausführliche Schilderung ergiebt, waren es nur einige kleine Fetzen, an denen ich abnorme Wucherung der Zellschicht und des Syncytiums nachweisen konnte. Da mir damals die Verhältnisse der letzteren in der normalen Placenta bekannt waren und auch schon die Präparate vorlagen, welche der 1891 erschienenen Arbeit von Reinstein-Mogilowa zu Grunde liegen, in der namentlich die Ektodermsäulen zuerst in ihrer eigentümlichen Form geschildert wurden, so war die richtige Auffassung für mich sehr leicht gegeben. Das Besondere dieses Falles habe ich damals sofort erkannt, bei der geringen Ausdehnung der Wucherungen aber auf eine sofortige Veröffentlichung verzichtet. Ein ausführlicher Bericht samt Epikrise, bestimmt für die Bonner Versammlung der Gynaekologen, ist dort leider nicht gebührend benutzt worden. Wie mir Kollege P. Müller, der den Fall ausführlicher besprechen wollte, mitteilt, war die Zeit für das Referat äusserst knapp bemessen; die ebenso lange Diskussion drehte sich fast nur um die Frage, ob die fragliche Neubildung wirklich sui generis oder nur als ein bereits in der Gravidität entstandenes Karcinom oder Sarkom aufzufassen sei. Weitere Fälle habe ich erst 1899 und 1900 beobachtet; diese bilden die nächste Veranlassung der jetzigen Veröffentlichung.

I. Christener, 39 Jahre alt, wurde am 20. Jan. 1890 in die gynaekologische Klinik aufgenommen. 6 Geburten vorausgegangen; alle normal, ebenso das Wochenbett. Letzte Geburt vor 4 Jahren. Menstruation immer regelmässig; hat ausgesetzt seit September 1889. Seither Brechreiz und Magenstörungen. Seit 14 Tagen Schmerzen im Abdomen und Blutabgang. Befund am 20. Januar: Uterus reicht bis zum Nabel, Konsistenz elastisch. Vaginalwand normal, Muttermund geschlossen. Abmagerung, Herzgeräusche. Lunge normal, Hämoglobingehalt 53%. Die roten Blutkörper sind normal. Harn eiweisshaltig. Ödem an den Extremitäten. Abgang von sanguinolentem Ausfluss. Wahrscheinlichkeitsdiagnose: Traubenmole. Künstliche Dilatation des Cervix. Abgang von blasigen Gebilden, Ausräumung in Narkose am 6. Februar. Keine Besserung. Am 19. Februar wurde ein kindskopfgrosser Tumor links vom etwas vergrösserten Uterus konstatiert, von etwas unregelmässiger Gestalt, fest und leicht beweglich. Cervix und innerer Muttermund noch offen und ein flach auf-

Digitized by Google

sitzender Polyp in der Uterushöhle fühlbar. Die Pat. wurde auf ihren dringenden Wunsch entlassen. Am 3. März in der poliklinischen Sprechstunde gleicher Befund. Am 18. März wurden stärkere weiche Massen in der Uterushöhle konstatiert. Am 16. Mai starke Blutung; deshalb Ausräumung des Uterus, Entfernung der geschwulstartigen Masse mit Finger und scharfem Löffel. Mikroskopischer Befund desselben folgt unten. Am 30. Mai (poliklin. Sprechstunde): Uterus wieder geschlossen, noch etwas vergrössert, die Massen neben dem Uterus verschwunden. Beide Ovarien vergrössert, grosse Schwäche, Abnahme des Gesichtssinns, Kopfschmerz. Am 12. Juli (poliklin. Sprechstunde): Uterus vergrössert, geschlossen, die hintere Vaginalwand in ihren unteren Partien nach unten gedrängt; die Vordrängung bedingt durch einen haselnussgrossen, mit Blut gefüllten Körper; ein ebensolcher Knoten in der Vagina rechts vorn. Allgemeinzustand schlecht, Schwindel, Ohrensausen. Am 17. Juli Wiedereintritt in die Klinik; am selben Tage sehr starke Blutung aus einem der Vaginalknoten. Im Uterus wurden nach Dilatation des Cervix wieder höckerige weiche Massen gefunden. Temperatursteigerung. Schüttelfröste, Kollaps; übelriechender, braunroter Ausfluſs; Eiweiss und Cylinder im Urin. Temperatur schwankt zwischen 36 und 42°. 4. August: Uterus geschlossen, in der Scheide die früheren Knoten von der früheren Beschaffenheit; Hämoglobingehalt 15—20%. Am 21. August ein Knoten in der Gegend der linken Synchondr. sacroil. von Apfelgrösse, ziemlich weich, undeutlich fluktuierend. Am 27. August Entlassung gegen Verzichtschein. 8 Tage später Exitus. Sektion nicht gestattet.

Das am 16. Mai operierte Stückchen hat eine Länge von 1 cm und eine Breite von $^1/_2$ cm, besteht zum kleineren Teil aus geronnenem Blut. Es handelt sich also um eine verhältnismässig geringe Wucherung.

Von Geweben lassen sich folgende erkennen:

1. Deciduales Gewebe mit grossen, länglichen, dick-spindelförmigen und polyedrischen Zellen in einer homogenen oder undeutlich streifigen, blass-eosinroten Grundsubstanz, die in Form von schmalen Balken zwischen ihnen sich findet; hie und da fliesst der Zellkörper mit ihr zusammen. Die Kerne zeigen sämtlich degenerative Erscheinungen; in manchen Zellen ist der Kern ganz geschwunden, in anderen ist er aufgebläht, im Innern hell, oder seine Membran ist gefaltet, gerunzelt; die sehr zahlreichen Chromatinfäden, -körner und -klumpen liegen an der Innenfläche der Membran, oft nur an einer oder zwei Stellen zusammengehäuft. Es ist nicht nötig, alle vorkommenden Formen genau zu beschreiben. Die Grösse der Zellen, die vorwiegende Spindelgestalt zeigen, dass jedenfalls Elemente der Serotina vorliegen, die unter dem Nitabuch'schen Fibrinstreifen gelegen sind, also mütterlicher Anteil der Serotina. Demselben sind übrigens auch glatte Muskelfasern in schmalen Zügen beigemischt. Ob die polyedrischen Zellen von den oberhalb des Fibrinstreifens gelegenen Elementen abstammen, lässt sich nicht sagen.

Dieses Gewebe ist in breiten Balken angeordnet, welche netzförmig verbunden sind, und in den Maschen von rundlicher und länglicher, selbst recht langgestreckter Form liegen die eigentlich wuchernden und gut erhaltenen Elemente. Nach den Maschen hin, welche eine Breite von einigen Zehnteln Millimeter haben, sind die Balken durch einen bald schmalen, bald breiten Saum von Grundsubstanz scharf begrenzt.

Digitized by Google

In diesen Maschen findet sich nun 2. Syncytium, meist in Form von Streifen und Bändern, gleich den syncytialen Überzügen der Zotten, die zu 3—6 dicht nebeneinander liegen und an den Enden ineinander umbiegen können, und ferner auch als sogenannte syncytiale, mannigfach gestaltete Riesenzellen. Die Kerne sind durchaus normal; degenerative Formen finden sich nicht.

Ferner bekleidet das Syncytium in dünner Lage 3. die Ektodermsäulen. Dieselben sind in Quer-, Schräg- und kurzen Längsschnitten vorhanden, auch von durchaus normaler Struktur, mit normalen Kernen, die um den halben bis einfachen eigenen Durchmesser voneinander entfernt stehen. Die einzige Abweichung von der Norm ist die, dass die Zellgrenzen nicht überall vollständig deutlich sind.

4. Ferner kommen noch andere Zellformen vor, deren Bedeutung schwieriger zu erkennen ist. In ihrer Grösse stehen sie den decidualen Zellen am nächsten, haben ebenfalls ein sehr reichhaltiges eosinrotes Protoplasma, und sind zum Teil noch erheblich grösser. Ihre Form wechselt sehr; viele sind kompakt, rund, eckig, drei-, vier- und vieleckig, mit ebenen, gewölbten und ausgehöhlten Flächen, andere sind mehr in die Länge gestreckt, schmal, fast spindelförmig. Auch der Kern kann sehr bedeutende Dimensionen erreichen, bis 0,05 mm lang werden; die Chromatinkörner sind bald spärlich, bald sehr reichlich und bilden manchmal unförmliche Klumpen. Die Form des Kernes ist ebenfalls sehr wechselnd; hier und da finden sich Bilder, als wenn derselbe aus mehreren zusammengesetzt oder im Begriff wäre, sich in mehrere zu teilen.

Was gegen die Bedeutung dieser Elemente als decidualer Zellen spricht, ist hauptsächlich die scharfe Trennung von den letzteren; denn das deciduale Gewebe ist nach den Lücken hin, in welchen diese Elemente liegen, immer scharf durch einen Streifen von Intercellularsubstanz begrenzt. Die Intercellularsubstanz findet sich niemals zwischen diesen Zellen; dieselben liegen vielmehr meist sehr locker; zwischen den einzelnen Zellen liegen bald schmalere, bald breitere leere Spalten.

Zu den syncytialen Bildungen haben sie ebenfalls keine Beziehungen, wohl aber in ganz deutlicher Weise an einigen Stellen zu den Ektodermzellen. Sie liegen in der Fortsetzung einer Ektodermlage, welche einen serotinalen Balken bekleidet, und der Übergang zwischen den kleinen, polyedrischen, hellen Ektodermzellen und den grössten dieser Elemente ist ein ganz allmählicher. An dem einen Ende finden sich etwa zwei Reihen dieser grossen Zellen, recht locker angeordnet, dann kommen allmählich kleiner werdende Zellen, in 6—8 Reihen, mit kleineren Kernen; je kleiner Zellen und Kerne, um so regelmässiger auch ihre Form; der Kern wird rund, die dichter zusammengepressten Zellen polyedrisch. Damit nimmt auch die Eosinfärbung des Protoplasmas ab und die Zellmasse lässt sich von den Ektodermsäulen nicht mehr unterscheiden.

Was nun die Anordnung der Zellschicht- und der syncytialen Elemente anlangt, so wiegen erstere ganz bedeutend vor und legen sich den Oberflächen der decidualen Balken direkt an; vielfach füllen sie die Lücken und Spalten zwischen den letzteren allein aus. In dieser Beziehung ist kein Unterschied zwischen den kleineren Zellschichtelementen von normalem Aussehen und den

Digitized by Google

grossen Zellen. Syncytium ist im Verhältnis hierzu nur spärlich vorhanden und durch die Zellschicht von dem decidualen Gewebe getrennt.

Ich schliesse noch die kurze Epikrise des Falles an, welche für die Gynaekologenversammlung in Bonn bestimmt war.

„Die Gewebsstückchen enthalten also deciduales Gewebe, Chorionepithel und ein kernreiches Gewebe in Form der Chorionzotten, welches auf die Zellschicht des Chorions zurückzuführen sein dürfte. Auffallend ist dabei die Abwesenheit von Blutgefässen in dem serotinalen Gewebe, so dass es nicht recht klar ist, woher die Gewebe unter 2. (d. h. Syncytium und Zellschichtelemente) ihr Ernährungsmaterial bezogen haben.

Was die eigentümliche Form der Streifen und Bänder des kernreichen Gewebes (d. h. Zellschichtelemente) anlangt, so verweise ich auf eine demnächst in Virchows Archiv erscheinende Untersuchung von Reinstein, in welcher versucht wird, den Nachweis zu führen, dass in den jüngsten Eiern die Zellschicht der Chorionzotten an den Spitzen derselben in der Form von Säulen der Serotina entgegenwächst und mit derselben sich vereinigt. Diese Säulen, die ganz in der Fortsetzung der Chorionzotten liegen, behalten deren Form und sind auch meist mit Chorionepithel (d. h. Syncytium) überkleidet.

Wir würden demnach das Ganze aufzufassen haben als Wucherung eines zurückgebliebenen Teiles der Serotina und der ihr anliegenden, säulenförmigen, von Epithel bekleideten Fortsätze der fötalen Zellschicht."

Daran habe ich jetzt nur zu korrigieren, dass damals nicht alle Degenerationsformen der Kerne der Serotinaelemente richtig aufgefasst wurden.

II. Die Krankengeschichte verdanke ich der Güte von Herrn Dr. Mauerhofer in Neuenburg.

Frau R. D. stammt aus gesunder Familie und war bis zur Verheiratung immer gesund. Speziell von seiten der Funktionen der Geschlechtsorgane nichts Abnormes nachweisbar.

Erste Niederkunft den 12. Juli 1898 im Alter von 22 Jahren. Geburt völlig normal, Wochenbett ebenfalls. Die Perioden setzten nach etwa 6 Wochen wieder regelmässig ein Ende August und Ende September. Pat. verreiste Mitte Oktober und blieb ohne ärztliche Aufsicht bis Ende Mai 1899. Im Nov. 1898, ungefähr 6 Wochen nach der letzten Periode, trat eine starke Blutung auf, wahrscheinlich ein früher Abortus. Seither und namentlich im Beginn des Jahres 1899 unregelmässige, profuse Blutungen, welche die Pat. sehr heruntergebrachten. Ende Mai 1899 riet ich der Pat., welche keine Untersuchung wünschte, heisse Scheidespülungen an, und da nach 14 Tagen keine Besserung eintrat, wurde eine innere Untersuchung vorgenommen, welche kurz Folgendes ergab:

Vagina normal. Uterus in Anteflexion beweglich. Corpus uteri klein, Adnexe normal, nirgends Schmerzhaftigkeit. Portio vaginal plump, vergrössert. Orific. ext. für den Finger passierbar. Im Cervicalkanal eine pflaumengrosse bröcklige Masse mit höckeriger Oberfläche, auf Berührung leicht blutend. Orif. int. sehr klein, lässt die Sonde etwa 4—5 cm eindringen. Der ausgekratzte Polyp wurde im pathol. Institut untersucht und die Diagnose auf Marchands Chorionepitheliom gestellt. Nach 4 Wochen fand sich wieder die gleiche

Digitized by Google

Masse im Cervicalkanal, wurde noch einmal entfernt, und die mikroskopische Untersuchung ergab das gleiche Resultat.

Am 31. Juli nahm Professor Roux in Lausanne die vaginale Totalexstirpation des Uterus vor, die in typischer Weise vor sich ging. Die Ovarien wurden nicht mit entfernt. Pat. erfreut sich jetzt (Ende August 1900) einer blühenden Gesundheit, mit Ausnahme leichter Ausfallssyptome der Menstruation.

Die beiden ausgekratzten Stücke enthalten neben Bröckelchen, die aus geronnenem Blut, sowie Eiter mit multinucleären Leukocyten bestehen, Stückchen von Schleimhaut, zum Teil fast völlig normal, die ovalen, bläschenförmigen Kerne hier und da etwas grösser, mit gut zurückgebildeten Arterien, mit Drüsen, die von schönen Becherzellen ausgekleidet sind. Deciduale Reste mit den früher beschriebenen Kerndegenerationen fehlen. Dagegen finden sich an der Aussenfläche dieser Stückchen noch einige Lagen grosser dicker Spindelzellen, der Oberfläche parallel gestellt, wie sie den tieferen Lagen der kompakten Schicht der Decidua, die mütterlichen Ursprungs sind, zukommen. Ferner finden sich grössere Partien, die zum Teil direkt an das Schleimhautstroma angrenzen und aus syncytialem, sowie grosszelligem Gewebe bestehen. Sie haben zum Teil einen grobretikulären Bau, die Maschen bis 0,1 mm Durchmesser. Ihre Zusammensetzung ist nicht überall klar. Man kann in ihnen zweierlei Formen von Kernen unterscheiden: 1. helle, bläschenförmige Kerne von ovaler oder runder Form, mit einem deutlichen Kernkörperchen, also Kerne, denen der Zellschicht gleich. Sie haben auch zum Teil die Grösse der betreffenden normalen Kerne oder sind an manchen Stellen kleiner, kaum von dem halben Durchmesser. Sie liegen in Zellen, deren Grösse mit der des Kerns wechselt. Die grösseren gleichen völlig den Elementen der Zellschicht, sind hell und haben deutliche Zellgrenzen. Die kleineren Kerne können in ähnlichen Zellen liegen, jedoch von geringeren Dimensionen, so dass die Kerne nur um den eigenen Durchmesser von einander entfernt oder noch dichter zusammenliegen; an andern Stellen aber ist zwischen ihnen ein hellrotes Protoplasma, in dem die Grenzlinien der Zellen nicht deutlich sind. An der Stelle mit solchen bläschenförmigen Kernen finden sich namentlich in den grossen Zellen sehr häufig Mitosen. 2. Dunkle Kerne, fast gleichmässig gefärbt, länglich oval, also den normalen Kernen des Syncytiums ähnlich oder von sehr unregelmässiger Form, und dann besonders dunkel gefärbt und die äussere Begrenzungslinie gerunzelt, das Innere selbst mit Löchern versehen, die dunkle Färbung nicht immer gleichmässig, sondern fleckig, was wohl durch die Zacken, d. h. durch die wechselnde Dicke bedingt ist.

Diese Kerne sehen aus wie geschrumpft, sind aber durchaus nicht kleiner wie diejenigen mit regelmässiger Begrenzung, sondern vielfach grösser und manche sogar sehr bedeutend. Alle diese Kerne liegen in reichlichem rotem Protoplasma. Wir dürfen dasselbe also als Syncytium bezeichnen.

Die Anordnung dieser beiden Gewebe ist nun derart, dass da, wo Mucosa und diese Gewebe zusammenstossen, die Zellschicht direkt auf der Mucosa liegt, und manche ihrer hier länglich, fast cylindrisch gestalteten Zellen reicht noch ziemlich weit in das kleinzellige Gewebe der Mucosa hinein. So bildet hier das Ektoderm eine mehr kontinuierliche Schicht, die in geringer Entfernung von der Mucosa in die bekannten Säulen zerfällt. Die letzteren, in Längs-, Quer- und Schrägschnitten, finden sich recht reichlich, im Innern ganz aus meist

Digitized by Google

kleineren Ektodermzellen bestehend, und aussen durch einen schmalen Saum von Syncytium begrenzt. Hier und da sind sie so dicht zusammengepresst, dass ihre syncytialen Säume verschmelzen. Der grobredikuläre Bau wird wesentlich durch Vakuolen in grösseren syncytialen Massen bedingt; die Vakuolen sind leer oder enthalten noch grosse helle Ektodermzellen, welche teils isoliert, teils in kleinen Gruppen in diesem Syncytium vorkommen.

Wir haben also hier die charakteristischen hochgradigen Wucherungen des Syncytiums und der Zellschicht, beide fast überall scharf von einander getrennt. An einigen Stellen allerdings findet sich ein Übergang zwischen den beiden Geweben, insofern auch die grossen Elemente der Zellschicht ein mit Eosin sich stark färbendes Protoplasma haben. Gerade an solchen Stellen zeigen aber die Kerne des Syncytiums die oben erwähnten unregelmässigen zackigen Formen und die fleckige Färbung in sehr ausgesprochenem Grade. Die Buchten zwischen den Zacken sind sehr tief, haben oft Halbkreisform, und der Kern wird dadurch auf ein schmales, mit Seitenästen versehenes Stäbchen reduziert. Die Formen werden im höchsten Grade seltsam; man sieht z. B. dreieckige Kerne, an deren einen Breitseite 3—5 Zacken dicht nebeneinander stehen, so dass der ganze Kern Handform annimmt. Es ist nicht möglich, alle diese Formen im einzelnen zu schildern. Das Beschriebene genügt, um zu zeigen, dass hier Degenerationen vorliegen. Die an diesen Stellen in das Syncytium eingeschlossenen grossen Zellen sind zum Teil noch ganz unverändert, zum Teil zeigen sie die rote Färbung des Zellinneren, und ferner sind auch in einigen die Kerne verändert. Diese haben noch schöne ovale oder runde Form und sind auch noch vollständig bläschenförmig, aber die Chromatinkörner sind im Inneren nicht mehr gleichmässig verteilt, sondern liegen an einer Seite, und zwar an zahlreichen nebeneinander gelegenen Kernen immer an der gleichen Seite der Kernmembran an und bilden hier einen blauen Fleck, der dicht an der Membran am dunkelsten ist und mit ihr zusammenfliesst und nach dem Innern allmählich blasser wird. Das Chromatin ist also hier im Begriffe, im Kernsaft sich aufzulösen. Weiter gehende Veränderungen habe ich an noch sicher erkennbaren Elementen der Zellschicht nicht gesehen; doch ist es recht wohl möglich, dass ihre Kerne die gleichen Grade der Degeneration erreichen, wie die des Syncytiums, und dass in diesen späteren Stadien die Elemente beider Gewebe miteinander zusammenfliessen.

Der Uterus wurde in Spiritus konserviert und mir am 4. VIII. zugesandt.

Der Uterus ist etwas dickwandig; die Wanddicke beträgt im Fundus 16 mm, an der Seite 12 mm, an vorderer und hinterer Wand 14—16 mm. Er wurde seitlich aufgeschnitten. Seine Höhle hat normale Form, ist im Corpus dreieckig, im Fundus 22 mm breit. Sie ist mit etwas fein granulierter Schleimhaut ausgekleidet, auf der hinteren Fläche fast glatt.

Der Cervix hat eine gerötete und fein gewulstete Schleimhaut.

Bei dem Durchschneiden der Wandungen sieht man unter einer leichten Erhöhung der Vorderwand dicht unter der Innenfläche ein grosses ovales Feld von 6 und 10 mm Durchmesser, das durch seine weissliche Farbe und etwas körniges Aussehen sich von der umgebenden Muskularis unterscheidet. Daneben finden sich noch 2 kleinere von $^1/_2$ und $^3/_4$ mm Durchmesser. Das grössere Feld zerfällt übrigens an mehr tangential gefallenen Schnitten in mehrere

Digitized by Google

kleinere, die durch Bündel von glatten Muskeln von einander getrennt sind. Bedeckt ist es ebenfalls von einer dünnen Schicht von Muskeln, die eine nur geringe Infiltration mit einkernigen Leukocyten und an der Oberfläche schlechtere Kernfärbung zeigt. Mucosa fehlt hier, während sie im übrigen Teil des Corpus in normaler Zusammensetzung vorhanden ist.

In den fraglichen Feldern ist die Kernfärbung nicht überall gleich gut; abgesehen davon, dass im Centrum Nekrosen sind, zeigen auch die peripheren Partien hier und da mangelhafte oder gar keine Kernfärbung, während die Kerne in ihrer Zeichnung noch als verhältnismässig helle Flecke in dem trüben Protoplasma zu sehen sind. Auch an Stellen, wo die Gewebe gut erhalten zu sein scheinen, ist die Hämalaunfarbe eine etwas diffuse, auch das Protoplasma ist etwas bläulich, während die Färbung im normalen Gewebe eine durchaus tadellose ist. Kurzes Einlegen der gefärbten Schnitte in 1% Alaunlösung verbessert die Färbung etwas; doch gelingt es auch so nicht, an den Protoplasmamassen eine reine Eosinfarbe zu erhalten; immer ist derselben etwas Blau beigemischt.

Alles dies deutet auf keine gute Konservierung (wohl infolge davon, dass der Uterus in nicht aufgeschnittenem Zustande in Spiritus kam). Ich begnüge mich daher, von dem mikroskopischen Befund nur das Wichtigste mitzuteilen. Auch hier finden sich wieder die Ektodermsäulen mit relativ kleinen, nicht immer scharf abgegrenzten Zellen, begrenzt von schmalen Säumen von Syncytium. Dicht nebeneinander gestellt, laufen sie in radiärer Richtung nach dem Rande der Felder und inserieren sich hier an dem Bindegewebe zwischen den Muskeln, das nur hier und da einkernige Lymphocyten enthält, sonst normal aussieht. Auf dem Bindegewebe vereinigen sich mehrere von ihnen zu einer grösseren Ektodermplatte, andere dagegen sind auch am Bindegewebe noch von einander getrennt, und hier dringt das sie begleitende Syncytium etwas, jedoch meist nur sehr unbedeutend in das Bindegewebe ein oder breitet sich auch auf demselben in grösserer Fläche aus. Die Säulen haben eine nur mässige Länge von etwa 0,2—0,5 mm. Nach dem Inneren des Feldes hin werden ihre syncytialen Überzüge dicker und vereinigen sich schliesslich zu einer grobretikulären Masse, reich an trübem rotem Protoplasma, relativ arm an Kernen; seine Maschen sind leer oder enthalten grosse rundliche Ektodermzellen, zum Teil mit blassem, hellem oder körnigem Zellkörper, zum Teil auch mit dem gleichen Protoplasma wie das Syncytium.

Nach der Mitte der Felder wiegt das Syncytium vor. Dasselbe löst sich in Form von breiten Balken oder schmalen Bändern von der syncytialen Bekleidung der peripheren Zellsäulen los, die nach dem Centrum hin verlaufen, vielfach ziemlich nebeneinander in paralleler, ungefähr radiärer Richtung, um sich in unregelmässiger Weise zu einem Netz zu vereinigen. Nach der Mitte zu nehmen die Kerne an Grösse, Wechsel der Formen und an Intensität der Färbung zu. Hier finden sich gerade jene manchmal riesenhaften seltsamen Kernformen, welche die Aufmerksamkeit der Beobachter so sehr auf sich gezogen haben und namentlich von Marchand an frisch noch lebenswarm in Flemmingsche Lösung eingelegten Präparaten mustergiltig beschrieben worden sind. Und in diese Bänder und Balken sind die hellen Elemente der Zellsäulen eingelagert, teils vereinzelt, teils in Gruppen, und oft haben letztere nur einen verhältnismässig schmalen Überzug von Syncytium, so dass sie an Querschnitte

Digitized by Google

der peripheren Zellsäulen erinnern. Möglicherweise hängen sie auch noch mit jenen zusammen. Die Spalten zwischen diesen syncytialen Bändern, Balken, Klumpen u. s. w. sind bald sehr schmal, bald erreichen sie die Breite der Bänder und Balken oder übertreffen sie. Sie sind leer und enthalten kein Blut.

III. Frau Adam, 29 Jahre alt. Aufnahme in die gynaekologische Klinik am 16. Mai 1900. Menstruation früher regelmässig. Eine Geburt vor $^1/_2$ Jahre normal. Das Kind wurde 3 Monate lang gestillt; dann Menstruation in Ordnung bis Januar. Damals profuse Blutung ohne Schmerzen. Ende April bemerkte Pat. eine Geschwulst zwischen den Genitalien. Der Arzt kratzte dieselbe aus und ätzte sie; dann Wohlbefinden. Hierauf später wieder Schmerzen und Blutungen. Die Geschwulst trat wieder auf. Befund am 16. Mai: Grosse Schwäche, anämische Symptome. 30% Hämoglobin. An der vorderen Vaginalwand eine wallnussgrosse, elastische Geschwulst, beweglich, flach aufsitzend, stellenweise bläulich gefärbt, ohne Ulceration. Uterus etwas vergrössert, fest, beweglich. Diagnose schwankt zwischen Deciduom und Sarkom.

Am 22. Mai platzt die Geschwulst und es wird eine grünliche Masse sichtbar. Mikroskopischen Bericht über dieselbe siehe unten.

Bei der Untersuchung 8 Tage später waren die Überreste der Geschwulst verschwunden, dagegen rechts vom Uterus eine breitbasig aufsitzende, klein apfelgrosse Geschwulst. Kein Ausfluss. Pat. erholt sich. Am 4. Juni uterine Blutung; Portio aufgelockert, Cervix für einen Finger durchgängig. Innerer Muttermund passierbar. Bei weiterer künstlicher Dilatation findet man nach links hahnenkammartige Exkrescenzen. Curettement am 9. Juni. Mikroskopischer Befund siehe unten.

Am 28. Juni nochmalige Austastung: Die Stelle der früheren Exkrescenzen ist frei, dagegen in der rechten Tubenecke eine kirschgrosse Exkrescenz. Entfernung derselben. Die mikroskopische Untersuchung auf dem pathologischen Institut ergab nur Uterusmucosa, mit Lympho- und Leukocyten infiltriert und Eiterklümpchen. Keine Andeutung von Chorionepitheliom.

Am 30. Juni Entlassung. In der Vagina eine kleine Narbe; äusserer Muttermund noch geöffnet. Uterus retrovertiert. Corpus nur noch wenig vergrössert. Am Fundus eine nach rechts gerichtete wallnussgrosse Hervorragung. Sonst nichts Abnormales.

Bericht in letzter Zeit, 10 Monate nach dem Austritt, lautet sehr günstig.

Von Frau Adam liegen zwei mikroskopische Untersuchungen vor, eine von dem Tumor der vorderen Vaginalwand (23. Mai) und eine von dem Curettement des Uterus (9. Juni).

1. Die Bröckel, die sich aus dem Tumor der Vagina entleerten, bestehen zum grössten Teil aus Blut und nekrotischen, kernlosen, durchaus unkenntlichen Massen, die stellenweise mit mehrkernigen Leukocyten infiltriert sind. Nur an einigen wenigen Stellen findet sich noch erkennbares Gewebe, auch dieses meist nicht gut konserviert. Am besten erhalten sind syncytiale Protoplasmastränge, ca. 0,02 mm breit, netzförmig verbunden, mit sehr ungleichmässig verteilten, bald dicht gestellten, bald in weiten Abständen stehenden Kernern, die meist bedeutend grösser sind, als die normalen. Aber die Kerne sind oft uneben, zackig, wie geschrumpft und auch die Färbung ist

Digitized by Google

eine ungleichmässig klumpige; deutliche Chromatinkörner oder -fäden sieht man nicht.

Am deutlichsten sind noch die Abkömmlinge der Zellschicht, die in den Maschen dieses Netzes liegen: grosse polyedrische Zellen, oft blasig aufgetrieben und mit einer feinen roten Membran versehen; ihre Kerne sind meist noch schön bläschenförmig, verhältnismässig am besten konserviert. Übergangsformen zwischen beiden Elementen fehlen.

2. Das Curettement besteht ebenfalls zum grössten Teil aus nekrotischen Massen, einem kleinen Schleimhautstückchen, und ferner lassen sich noch die Bänder des Syncytiums erkennen, 0,01—0,03 mm breit, mit sehr ungleichmässig gestellten Kernen, von dem gleichen Aussehen wie im Vaginaltumor. Zellschichtelemente sind hier weniger deutlich, noch an ihren hellen bläschenförmigen Kernen zu erkennen. Einige Zotten sind völlig nekrotisch.

IV. Guélat, 30 Jahre alt. Eintritt in die gynaekologische Klinik am 6. Juli 1899. Menstruation früher regelmässig, aber stark mit Molimina. 3 normale Geburten, die letzte 1897; nicht gestillt. Letzte regelmässige Menstruation im Jan. 1899. Ende Februar Abgang von wässerigem Blute, ebenso im März. Ende April starker Blutabgang und Ausstossung einer faustgrossen blasigen Masse; seitdem immer Blutabgang, nie Schmerzen. Befund bei der Aufnahme: Äusserlich nichts Besonderes. Hömoglobin 60%. In der Vagina nichts Abnormes. Uterus gänseeigross, ziemlich weich, anteflektiert. Adnexe frei. Künstliche Dilatation und Curettement. Mikroskopischer Befund siehe unten.

Am 16. Juli Totalexstirpation des Uterus per vaginam; Verletzung der Blase; rasche Heilung.

Am 5. August Entlassung. Untersuchung am 1. März 1900: Im Abdomen alles in Ordnung. Seither keine weiteren Nachrichten.

Mikroskopischer Befund vom Curettement am 8. Juli: Eine grosse Zahl von Schnitten enthält neben Blut normale Mucosa mit Drüsen und Oberflächenepithel; in dem Stroma nur hier und da ein- und mehrkernige Leukocyten. In dieselbe sind an anderen Schnitten eingebettet grosse, runde Zellen, den oberen Zelllagen der Serotina entsprechend, mit Zeichen von Degeneration, mit rotem, oft von Vakuolen durchsetztem Protoplasma und Kernen, die entweder nur wenig oder ganz gleichmässig blassblau sich färben, gelegentlich auch Vakuolen enthalten; die äussere Kernkontur ist häufig zackig, wie geschrumpft. Nur selten sieht man ein Kernkörperchen. Diese Zellen liegen isoliert oder in Gruppen und im letzterem Falle findet sich zwischen ihnen eine homogene Grundsubstanz, ganz den oberen Lagen der Serotina entsprechend. Ferner sind in solchen Gruppen mehrere der charakteristischen runden Durchschnitte der Arterien sichtbar. Dieser Befund enthält also nichts Besonderes gegenüber dem, was über die Placentarreste mitgeteilt ist.

Nicht mit diesen Geweben vermischt, sondern neben ihnen am Rande der Schnitte finden sich nun die Bilder des malignen Chorionepithelioms.

1. Einzelne Zotten, hydatiös entartet, mit centraler Höhle oder mit grobmaschigem Bau und noch guter Kernfärbung; hie und da in ihrem Stroma eine grosse Zelle mit rotem Protoplasma und einem sehr grossen, fast gleichmässig dunkelblau gefärbten Kerne; nur in weiter Entfernung sind ähn-

Digitized by Google

liche Elemente sichtbar, die durch Abspaltung aus dem Syncytium hervorzugehen scheinen. An dem epithelialen Überzug der Zotten grenzen sich Zellschicht und Syncytium nur an einzelnen Stellen gegeneinander ab. Meist bilden sie nur eine einzige dicke Schicht, deren Grundsubstanz dem Protoplasma des Syncytiums gleicht, also trüb, stark rot gefärbt ist, in welchen aber die beiden Kernreihen noch deutlich zu erkennen sind, beide durch einen breiten Streifen von Protoplasma von einander getrennt. Aber abweichend von dem normalen Bild sind die Kerne der unteren und oberen Reihe fast von gleichem Aussehen, sie sind klein, rund und gleichmässig dunkel, und der einzige Unterschied besteht darin, dass die obere Reihe hier und da gezackte geschrumpfte Kerne enthält, während die Kerne der unteren Reihe durchgängig schöne gerundete Konturen haben. Man kann bezweifeln, ob dies dem vitalen Bild entspricht; namentlich kann die Veränderung der Kerne, abgesehen von dem Schrumpfen der oberen Reihe, recht wohl eine sekundäre sein, die erst nach Ausstossen der Blasenmole infolge mangelhafter Ernährung sich ausgebildet hat.

Wirkliche vital-pathologische Veränderungen sind aber folgende:

1. Starke Verdickung des Syncytiums in Form der von den normalen Verhältnissen her bekannten polypösen Fortsätze, die hier an einzelnen Stellen zu 6,8 ganz dicht nebeneinder stehen. In ihnen finden sich sehr häufig die auch in der Norm vorkommenden Vakuolen, manchmal zu mehreren in einem Fortsatz und nicht bloss central gelegen, sondern manchmal ganz am Rande, so dass die grosse Vakuole nach aussen nur durch einen ganz feinen Protoplasmasaum begrenzt ist.

2. Wucherung der Zellschicht; öfters ist in dem epithelialen Überzug der Zotten die tiefere Lage der kleinen runden Kerne zwei- und dreischichtig, wie man beim Schrauben leicht erkennen kann. Dann aber finden sich meist entfernt von Zottenstroma grössere Felder, die von mässig grossen hellen Zellen gebildet werden; letztere haben vielfach deutliche Grenzlinien, zum Teil gut erhaltene, distinkt gefärbte Kerne mit einem Kernkörperchen; sie sind also ganz genügend als Elemente der Zellschicht charakterisiert, mit welcher sie übrigens auch an einigen Zotten in Verbindung stehen. Sie bilden Felder von $^1/_2$ mm Durchmesser, die zum Teil jedoch bei starker Vergrösserung in kleine, ziemlich regelmässig runde Felder von 0,1 mm und etwas darunter zerfallen, jedes von einem schmalen dunkleren Saum von Syncytium mit den kleinen, länglichen dunklen Kernen umgeben. Sie stellen also Durchschnitte durch die dicht zusammengedrängten Zellsäulen dar, die an den Zottenenden sich entwickeln, um an der Oberfläche der Serotina sich zu inserieren.

An anderen Stellen aber sind diese Zellen mit syncytialen Klumpen vermischt, die Zellen auch meist gruppenweise angeordnet, doch auch vereinzelt im Syncytium gelegen.

An einem grossen syncytialen Klumpen finden sich die Bilder, die Marchand zuerst beschrieben und dahin gedeutet hat, dass hier das gewucherte Syncytium sich in einzelne Zellkörper auflöst. Der nach den Zotten hin gelegene Teil dieses Klumpens ist durch kleine und grosse Vacuolen von einem Durchmesser bis zu 0,1 mm zu einem Reticulum aufgelöst, in dessen schmalen Balken zahlreiche kleine Kerne sich finden. In dem peripheren Teil aber werden die Kerne grösser, einige erreichen Dimensionen von 0,04 bis

Digitized by Google

0,07 mm. Von aussen gehen nun in diese kompakte Masse Spalten hinein, welche dieselbe in längliche Fortsätze mit je einem Kern abteilen, und dicht daran weiter nach aussen liegen Zellen, völlig abgetrennt und nach allen Seiten abgegrenzt, welche hinsichtlich Protoplasma und Kerne völlig diesen Fortsätzen gleichen. Das einzig Auffallende bei diesem „Teilungsprozess" ist, dass die Kerne durchaus nicht wie normale, lebenskräftige Kerne aussehen, sondern wie die Kerne im benachbarten Syncytium, sie sind vielfach unregelmässig gezackt wie geschrumpft und das Innere ungleichmässig fleckig gefärbt.

Der Uterus (19. VII. übersandt) ist nur mässig vergrössert, seine Länge beträgt 9 cm, seine Breite im Fundus $5\frac{1}{2}$ cm; die Dicke der Wand beträgt im Corpus 16 mm, im Cervix 12 mm. Die Muskulatur sieht anämisch aus.

Die Innenfläche des Uterus ist glatt, leicht rötlich, transparent; nur an einigen Stellen ist eine gelbrötliche Membran vorhanden, die, wie die mikroskopische Untersuchung zeigt, nicht Mucosa darstellt, sondern aus Fibrin besteht. An der Vorderwand findet sich zwischen den beiden Tubenöffnungen ein rundlicher glatter Tumor, etwa 13 mm im Durchmesser, 5 mm hoch, der fest mit der Uteruswand verbunden ist; seine Oberfläche ist in der Mitte glatt, am Rande mit einigen kleinen rundlichen Buckeln von 2 mm Durchmesser versehen; sein Gewebe ist graugelb, stark transparent, mit einigen kleinen gelblichen Flecken. Nach der rechten Tubenöffnung hin ist eine $\frac{1}{2}$ cm im Durchmesser messende Stelle von kleinen Blutungen durchsetzt. Ferner finden sich unterhalb des obigen Tumors dicht an demselben noch 3 kleinere, etwa 4 mm im Durchmesser und 1—2 mm hoch, jenen grösseren kranzförmig umgebend, von der gleichen Farbe und Transparenz.

Am Cervix ist nichts Besonderes.

Die mikroskopische Untersuchung der verdächtigen Höcker ergiebt nun, dass es sich wesentlich um normale Schleimhaut mit eingelagerten, im Zugrundegehen begriffenen decidualen Resten handelt. Das vorhandene Schleimhautstroma ist durchaus normal, enthält kleine, ovale, deutlich bläschenförmige Kerne in sehr dichter Lagerung, die mit den normalen völlig identisch sind, ferner finden sich Drüsen mit Cylinderepithel. Homogene Leukocytenkerne fehlen.

Die eingelagerten Deciduazellen haben zum Teil noch einen scharf abgegrenzten protoplasmatischen Leib von kompakter runder oder auch länglicher Form, welche sich hier und da der Spindelform nähern kann; sie gleichen also völlig den Zellen der obersten Lagen der Serotina. Längere Spindelzellen, wie sie den tieferen Lagen mütterlichen Ursprungs eigentümlich sind, fehlen. Das Bild, welches ihre Kerne darbieten, wechselt sehr, und fast alle Abweichungen von dem typischen Bild des bläschenförmigen, ruhenden Kerns sind als Degenerationserscheinungen aufzufassen. Neben runden Kernen finden sich solche von länglicher Form, gebogene, hufeisenförmige, solche mit sehr unregelmässigen Vor- und Einbuchtungen; sie sehen wie geschrumpft aus; doch sind manche dieser Einbuchtungen durch grössere und kleinere Vacuolen bedingt, welche das Protoplasma ganz dicht durchsetzen und den Kern komprimieren. In vielen sind namentlich sehr grosse Kernkörperchen; diese sind manchmal zu grossen rundlichen, blassblauen Vacuolen mit dunkelblauer Grenzlinie umgewandelt, die fast den ganzen Kern einnehmen können; oft sind mehrere derartige Vacuolen im Kern. Viele Kerne sind diffus blau gefärbt oder enthalten ausser-

Digitized by Google

dem noch dunkelblaue Pünktchen und Chromatinfäden von körnigem Aussehen. Diese Zellen liegen nun, wie in dem Curettement, entweder zerstreut oder in Gruppen in dem kleinzelligen normalen Stroma, das übrigens auch Fortsätze in diese Gruppen hineinsendet. Auch hier lassen sich in den Gruppen leicht die Arterienlumina erkennen.

Von Zotten und etwaigen Elementen des malignen Chorionepithelioms sind 2 Felder in dem grössten Höcker angefüllt, beide in der Nähe der Oberfläche, der grössere rundlich, mit einem Durchmesser von 2—3 mm, könnte für ein Gefäss gehalten werden. Indessen ist es nicht bloss nach der Oberfläche hin, sondern auch nach den Seiten und in der Tiefe von Fibrin und in sehr beschränkter Ausdehnung in der Tiefe von kleinzelligem Stroma begrenzt. Ich bin daher mehr geneigt, es für eine Bucht der Serotina zu halten, zumal, da es sehr nahe der Oberfläche liegt. Das kleinere, dicht nebenan gelegene, ist von kleinzelligem Schleimhautgewebe umgeben, wie die früher beschriebenen decidualen Reste und hat ebenfalls keinen deutlichen Gefässcharakter; die darin enthaltenen Elemente, Zotten, Syncytium und grosse Zellen, sind stark degeneriert, zum Teil vollständig nekrotisch, und ich schildere sie daher nicht näher. In dem grösseren Feld liegen 4 gequollene Zotten mit gut erhaltenen spindel- und sternförmigen Zellen in dem ganz hellen, nur undeutlich streifigen bindegewebigen Stroma. Die beiden epithelialen Schichten sind gleichmässig trüb, dem Syncytium ähnlich und lassen noch 2 Kernreihen erkennen, eine obere mit länglichen dunklen, der Oberfläche parallel gestellten Kernen und eine tiefere mit hellen runden Kernen; hier und da ist auch die Grundsubstanz in der tieferen Schicht heller, so dass sich Syncytium und Zellschicht besser von einander abheben; doch ist die Scheidung keine scharfe.

Syncytiale, schmale Bänder mit schmalen, langen, oft etwas gezackten, geschrumpften Kernen finden sich in mässiger Zahl namentlich nach dem Cavum uteri hin. Auch grössere derartige klumpige Massen finden sich zum Teil in sehr hohem Grade durch Vacuolen in ein Netzwerk aufgelöst und in den Maschen hier und da eine grosse Serotinazelle mit viel rotem Protoplasma und schönem, bläschenförmigem, mit 1—2 Kernkörperchen versehenem Kerne. An anderen sind grössere Haufen von dicht zusammen gelegenen Ektodermzellen, die hellen Kerne etwa von dem halben Durchmesser der Kerne dieser grossen Zellen und um den halben bis einfachen eigenen Durchmesser von einander entfernt, zwischen ihnen ein nur sehr blassrötliches Protoplasma, in demselben die Zellgrenzen nur undeutlich. Dies Bild entspricht also vollständig den Ektodermsäulen des 2. bis 3. Monats, nur sind die Zellgrenzen weniger deutlich. Die Zusammensetzung dieser grösseren Haufen aus den einzelnen Zellsäulen ist ebenfalls nur hier und da angedeutet.

Ferner finden sich noch besonders grosse, scharf durch schmale Spalten von einander getrennte Zellen, nach anderen Erfahrungen und ihrer topographischen Anordnung wahrscheinlich Ektodermzellen; doch ist ein direktes Übergehen in die eben beschriebenen Haufen nicht zu sehen. Sie liegen nämlich an der Wand der Höhle, tapezieren dieselbe gleichsam in mehrfachen Lagen, wenn auch unvollständig aus und sind auch in vereinzelten Exemplaren in das Bindegewebe und Fibrin eingedrungen. Ihre Form wechselt sehr, und es lässt sich nur das Allgemeine sagen, dass sie meist in die Länge gestreckt sind. Ebenso ist auch die Form des meist auffallend grossen Kernes

Digitized by Google

sehr wechselnd, wie auch die Verteilung des Chromatins in demselben. Ich verweise auf die bei Chvistener unter 4 beschriebenen Zellen. Dort waren auch alle Übergänge zu den kleineren Ektodermzellen vorhanden.

Marchand unterscheidet am Schlusse seiner zweiten Arbeit 2 Formen des malignen Chorionepithelioms: 1. eine typische, bei welcher der Charakter des Chorionepithels, wie es sich in der ersten Periode der Gravidität darstellt, wenig oder gar nicht verändert ist, d. h. mit ausgebildeten, zusammenhängenden syncytialen vielkernigen Balken und verästelten Protoplasmamassen und mit mehr oder weniger stark entwickelten hellen Zellen der Zellschicht; 2. eine atypische: das Chorionepithel tritt auf in Form isolierter Zellen von kompakter, unregelmässiger Form mit sehr stark färbbaren, oft riesigen Kernen; oder diese Elemente bilden vielkernige Klumpen oder grössere Syncytien.

Die von mir beobachteten 4 Fälle gehören zur ersten Gruppe; Zellschicht und Syncytien sind beide beteiligt; an der Peripherie der Knoten finden wir vorzugsweise Zellschicht, im Centrum mehr Syncytium. Und die Anordnung dieser beiden Elemente ist eine besondere, in allen 4 Fällen übereinstimmende, wie ich im folgenden etwas mehr, als dies von Seiten anderer Forscher geschehen, hervorheben möchte. Wir müssen dabei eine periphere Zone der einzelnen Herde von ihren zentralen Partien unterscheiden; es ist die erstere bei grösseren Herden nur relativ schmal, allein gerade sie ist die besternährte, für das Wachstum des Tumors wichtigste (Fig. 5 und 6). Hier, d. h. an der Peripherie existiert nun eine gewisse, manchmal sogar recht auffallende Übereinstimmung mit den Bildern, welche normalerweise die Oberfläche der Serotina in den früheren Monaten der Schwangerschaft darbietet. Das ist am leichtesten an den Herden im Uterus, schwieriger an den Curettements nachzuweisen; doch erkennt man auch hier bei genauer Prüfung die wesentlichen Züge wieder. In der Peripherie wiegt die Zellschicht vor; sie findet sich hier in direkter Verbindung mit dem mütterlichen Gewebe, d. h. mit dem spärlichen Bindegewebe, das zwischen den glatten Muskeln sich findet und nach dem Herd hin eine kontinuierliche dünne, hie und da mit meist sparsamen Lymphocyten infiltrierte Lage bildet. Auf dieser Art Kapsel bildet die Zellschicht eine mehr oder weniger zusammenhängende Lage von wechselnder, doch im Ganzen nur mässiger Dicke und von dieser gehen nach dem Inneren des Herdes hin die säulenförmigen Entwickelungen der Zellschicht, die in ihrer

Digitized by Google

Form ganz den Zotten gleichen und von den normalen Zellschichtsäulen nur durch grössere Länge bis $^1/_2$ mm und unregelmässigeren Verlauf sich unterscheiden. Sie sind von einer dünnen Lage von Syncytium bekleidet. Diese Verhältnisse stellen also eine Nachahmung der normalen dar. Die fast kontinuierliche Lage von Zellen auf dem mütterlichen Bindegewebe entspricht der Trophoblastschale von Peters und Ektoblastschale von Siegenbeck van Heukelom. Diese zerfällt nach den Schilderungen der beiden Forscher in einzelne Stücke; in jedes dieser Teilstücke inserieren sich mehrere oder auch nur eine Zellschichtsäule, die von den gegenüberliegenden Zotten ausgehen, d. h. auf unsere Fälle angewandt. Die Zellschichtsäulen sind an die Wand des Hohlraums, in den sie eingedrungen sind, herangewachsen, und haben sich hier befestigt und seitlich etwas ausgebreitet, wobei dann mehrere Säulen vermittelst dieser Ausbreitungen sich vereinigen. Da Siegenbeck van Heukelom nach Schilderung der Ektoblastschale sagt, es wären in der Litteratur über ganz junge Eier nur Spuren dieser Thatsache mitgeteilt, so muss ich doch noch einmal hervorheben, dass die Verhältnisse der Zellsäulen, ihre Beziehungen zu den Zotten, ihre Vereinigung an der Peripherie des Eies zu einer nur durch Spalten unterbrochenen Schicht, der „Ektoblast- oder Trophoblastschale" der beiden genannten Forscher von Frau Reinstein-Mogilowa schon vor nunmehr 10 Jahren an dem Ei II ausführlich geschildert worden sind. Schon ein Blick auf Abbildung 4 und 5 ihrer Arbeit zeigt dies ganz deutlich.

Diese Ähnlichkeit der Architektur des peripherstenTeils unserer Tumoren mit dem normalen Bau der oberen Serotinaschichten ist, wie mir scheint, bisher nicht genügend hervorgehoben worden. In der Beschreibung der einzelnen Fälle findet man recht häufig diese Verhältnisse wieder, so gerade bei Marchand, aber in der epikritischen Besprechung werden sie nicht genügend berücksichtigt, häufig geradezu unterdrückt durch die Fülle der Bemerkungen über die eigentümlichen, sehr überraschenden Zell- und Kernformen, die mehr im zentralen Teil der Tumoren sich finden.

In den Lehrbüchern von Ziegler u. Kaufmann, selbst in Gebhards pathologischer Anatomie der weiblichen Sexualorgane ist diese eigentümliche Anordnung nicht erwähnt. Und doch ist gerade für die Genese der beiden Gewebsbestandteile

Digitized by Google

ihre mit der normalen identische Anordnung zum mindesten ebenso entscheidend, wie etwa der Glykogengehalt der Zellschicht und die feinen cilienartigen Bildungen des Syncytiums. Letztere sind in meinen Fällen nur ziemlich selten zu sehen, und die Untersuchung auf Glykogen war negativ, wohl deshalb, weil in der gynaekologischen Klinik die ausgekratzten Stücke sofort in Formol eingelegt werden.

Das Syncytium spielt in diesen peripheren Partien meist nur eine geringe Rolle; seine Überzüge der Zellschichtsäulen sind nur dünn wie unter normalen Verhältnissen; sie dringen wohl hie und da, wo der periphere Wandbelag der Zellschicht unterbrochen ist, bis an das uterine Bindegewebe heran, enden aber meistens hier oder seltener bilden sie grössere Riesenzellähnliche Klumpen. Aber letztere sind in meinen Fällen niemals in die Muskularis eingedrungen. Gerade dies ist besonders auffallend und steht im Gegensatz zu der normalen Einwanderung von syncytialen Riesenzellen, welche schon von sehr frühen Stadien an stattfindet.

Nach dem Inneren der Knoten ändert sich das Bild. Es wird viel unregelmässiger, und von der geschilderten Anordnung bleibt nur die zentrale Lagerung der Zellschichtelemente erhalten, die nach allen Seiten von dem bekleidenden Belag des Syncytiums umgeben sind. Die Spalten, die zwischen diesen Massen sich finden und nach der Mitte hin an Weite zunehmen, sind überall von Syncytium begrenzt, ganz ebenso wie der normale intervillöse Raum der Placenta. Die hauptsächlichste Veränderung besteht darin, dass das Syncytium an Masse wächst und immer mehr in den Vordergrund tritt, während der Anteil der Zellschicht an der Neubildung ein immer kleinerer wird. Häufig lassen sich die Zellsäulen noch eine Strecke weit nach der Mitte hin verfolgen; doch werden sie dabei meist schmaler; während sie in der peripheren Zone sehr oft noch die Breite von Chorionzotten haben, etwa 6 Zellen und mehr im queren Durchmesser, wird diese Zahl auf 3, 2 und selbst nur 1 reduziert. Dabei werden allerdings die einzelnen Elemente grösser, der meist helle Zellkörper und der Kern in gleichem Verhältnisse und letzterer nimmt nicht selten unregelmässige seltsame Formen an, ähnlich denen der syncytialen Kerne. Im Gegensatz hierzu nimmt das Syncytium an Menge zu; die Syncytien benachbarter Zellsäulen vereinigen sich öfters zu grösseren Massen; ihre Kerne liegen in 3—4 Lagen und mehr übereinander; es bilden sich die langen, oft parallel nebeneinander

Digitized by Google

liegenden und in einander umbiegenden guirlandenähnlichen kernreichen Bänder, die wohl nur Durchschnitte durch flächenhafte Wucherungen des Syncytiums darstellen, durch Membranen, den dünnen Überzügen der Zellsäulen gleich. Hie und da finden sich noch kleine runde Gruppen von Ektodermzellen, von dünnem syncytialem Belag umgeben, wohl Querschnitte durch Zellsäulen, welche in unregelmässig gewundenem Verlauf bis in die Mitte der Knoten reichen. Sehr häufig sind solche Zellen hier mehr isoliert in die syncytialen Bänder und Klumpen eingelassen, manchmal noch in Reihen hintereinander gelegen, doch jede Zelle von der folgenden durch einen schmalen oder breiten Streifen des syncytialen Protoplasmas getrennt. Hier finden sich gerade die Bilder, welche Marchand veranlasst haben, die Zellschichtelemente aus dem Syncytium abzuleiten.

Die Beurteilung dieser Bilder ist sehr schwierig; denn jedenfalls ist ein grosser Teil derselben als Degeneration zu deuten und es sind die Proliferationsprozesse um so schwieriger abzusondern, als die Kerne des Syncytiums, wie dies Marchand zuerst betont hat, schon normalerweise nie Mitosen zeigen, während solche in der Zellschicht recht häufig sind. Hier finden sich namentlich im Syncytium die grossen, unförmlichen Kerne mit ihrer starken Tingierung durch Hämalaun, die bald eine gleichmässige, bald eine mehr fleckige ist. Manche haben gerade diese als Zeichen der exzessiven Wucherung und damit als mikroskopisches Kennzeichen des malignen Charakters der ganzen Bildung angesehen. Marchand aber hat sie nach meiner Ansicht mit vollem Recht zu den Degenerationen gestellt. Vielleicht, dass sie nicht durch Vergrösserung einzelner, sondern durch Zusammenfliessen vieler Kerne entstanden sind; gerade die häufig zu beobachtende Kernarmut ihrer nächsten Umgebung könnte so am besten erklärt werden. Auf ein solches Zusammenfliessen von Kernen hat zuerst de Coulon in der atrophischen Thyreoidea der Kretinen hingewiesen. Entschieden beweisende Bilder sind dann von Askanazy in den Muskeln bei Morbus Basedowi, und von Kottmann in einfach atrophischen Muskeln gesehen worden. Da die Arbeiten von de Coulon und Kottmann unter meiner Leitung gemacht wurden, so will ich bemerken, dass ich hier solche Bilder nicht gesehen und auch in der Litteratur über das Chorionepitheliom nicht gefunden habe.

Zu den Degenerationen des Syncytiums ist dann noch die

Digitized by Google

Unzahl von Vacuolen der verschiedensten Grösse zu rechnen, von denen die grösseren einen Durchmesser von 0,1 mm und mehr erreichen; wenn sie dicht liegen, lösen sie das Syncytium geradezu zu einer porösen, schwammigen Masse auf.

Hier kommt dann ferner die Abspaltung einzelner Zellkörper aus dem Syncytium vor, welche Marchand zuerst beschrieben hat, welche ich ebenfalls bestätigen kann, wenigstens für unsere pathologische Neubildung. Für die normale Placenta habe ich mich von ihrer Existenz noch nicht überzeugen können.

Die Cirkulationsverhältnisse unserer Neubildung sind zur Zeit noch nicht klargelegt. Vielfach wird ihr grosser, schon makroskopisch erkennbarer Blutgehalt hervorgehoben und nicht bloss bei denjenigen Knoten, die in Lumina von Blutgefässen sich entwickeln. Doch sind in dieser rein epithelialen Neubildung meines Wissens bis jetzt noch keine mit Endothel ausgekleidete wirkliche Blutgefässe beobachtet worden, weder in den syncytialen Massen, noch in den Zellschichtsäulen. Die beschriebenen Blutherde lassen den Verdacht zu, dass es sich um Hämorrhagien, z. T. in die grossen Vacuolen des Syncytiums hinein handelt. An ausgekratzten Partikeln ist natürlich diese Frage nicht sicher zu entscheiden. Nur die durch Operation nicht verletzten Herde der Uteruswand können hier Aufklärung geben.

Das Blut, welches die Geschwulstelemente ernährt, könnte nur in den Spalten zwischen den syncytialen Balken und Bändern besonders im centralen Teil des Tumors gesucht werden. Ist in diesen Spalträumen Blut vorhanden? Liegt auch in diesem Punkte eine Ähnlichkeit mit den normalen Verhältnissen, eine Analogie zwischen den Spalten und dem grossen intervillösen Raum der Placenta vor? Eine Frage, die sehr wohl gerechtfertigt ist, denn beide, Spalten wie intervillöser Raum, sind ja von Syncytium begrenzt und nirgends etwa von Zellschicht. In den beiden, nach dieser Richtung mir zu Gebote stehenden Fällen II und IV konnte ich von einem Blutgehalt der fraglichen Räume nichts erkennen. Dieselben erscheinen vollständig leer, oder enthielten nur einige wenige blasskörnige Massen, oder Kerne von Lymphocyten. In meinen Fällen kann ich also nichts von einer Cirkulation finden. Ein bindegewebiges gefässreiches Stroma wie im Krebs fehlt. Das Ernährungsmaterial scheint nur von der

Digitized by Google

Peripherie aus zugeführt zu werden. So erklärt es sich, dass oft nur eine schmale periphere Zone gut erhalten ist und im Centrum so oft die Nekrosen vorwiegen trotz des ausserordentlich lockeren Baues.

Wir sehen also, dass die von den Zotten losgelösten beiden Schichten des Chorionepithels bei ihrer excessiven Wucherung ihre normalen, ererbten Qualitäten nicht vollständig verleugnen. Sie ordnen sich im grossen und ganzen in der gleichen Weise an wie normal innerhalb der Placenta. Ob die Abweichungen davon, das Unregelmässige, namentlich was die Zellschichtwucherungen in den centralen Partien der Herde anlangt, durch die Raumverhältnisse oder durch die ungünstige Ernährung bedingt sind, lässt sich nicht bestimmt entscheiden, ist aber recht wohl möglich. So wäre nur die ausserordentliche Wucherung, die gesteigerte bioplastische Energie, wie es Pick bezeichnet, uns unverständlich und noch aufzuklären, dasjenige, was wir bisher unter dem allerdings nicht klaren Ausdruck der „Änderung der Qualität" zusammenfassten. Ich kann auch nicht finden, dass dies unbekannte X. durch Ribberts Anschauungen verständlich geworden wäre. Denn wenn ein aus seinem normalen Verbande herausgerissenes zelliges Element — vorausgesetzt, dass es an seinem neuen Ort die gleichen günstigen Ernährungsbedingungen vorfindet, wie an dem früheren — vermöge der ihm angeborenen Eigenschaften sich zu vermehren beginnt, so müssen, bei Ausschluss „einer Änderung in der Qualität" innerhalb der so entstehenden Zellmasse wieder die gleichen Spannungsverhältnisse sich ausbilden, welche an normaler Stelle seine Proliferation in Schranken hielten. Damit wäre dann nach meinem Dafürhalten die weitere Proliferation abgeschlossen.

Hydatidenmole.

Im Jahre 1889 ist aus meinem Institute eine Dissertation von Eva Chaletzky hervorgegangen, in welcher schon fast alle die Entdeckungen enthalten sind, die im Laufe des vorigen Jahrzehnts von Orth, Marchand, E. Fränkel und J. Neumann und andern mitgeteilt wurden. Man entschuldige, wenn ich dieselbe hiermit aus der Vergessenheit, in die sie geraten ist, hervorziehe. Es geschieht dies wesentlich deshalb, weil von manchen Autoren die Resultate, welche Marchand an einer,

Digitized by Google

in Verbindung mit dem Uterus befindlichen Mole erhalten hat, zu sehr verallgemeinert werden.

Chaletzky hat drei guterhaltene Blasenmolen untersucht. Ich konnte seitdem noch fünf andere Fälle untersuchen, ohne zu neuen Resultaten zu kommen. Ich kann daher in folgendem meine Ergebnisse mit den Worten Chaletzky's mitteilen; die ihrer Arbeit entnommenen Sätze sind mit Anführungszeichen versehen.

„Wir haben nur Veränderungen an Zotten und Chorion; am letzteren beschränken sie sich auf das Fehlen von Gefässen in zwei Fällen. An den Zotten dagegen finden wir: 1. Verlängerung, 2. schmale Stellen, welche durch Auftreten einer mucinösen Grundsubstanz sich verbreitern, 3. breite solide Stellen, über das normale Mass hinausgehend, aber mit normaler Struktur, also das Produkt einer Wucherung, 4. breite, aufgelockerte und blasig aufgetriebene Stellen, welche aus 3. sich hervorbilden, im ausgebildeten Zustande eine hohle Blase mit fibrillärer Wand, im Innern von Flüssigkeit eingenommen. Wie man sieht, treten zwei Zustände in den Vordergrund: vermehrtes Wachstum in Länge und Dicke, letzteres nur partiell, und Auflockerung und Umwandlung der dicken Stellen zu Blasen."

Die Verlängerung der Zotten ist manchmal sehr bedeutend, am frischen, doch auch noch am erhärteten Präparate lassen sich gelegentlich solche von 10 cm Länge nachweisen. Die Breitendurchmesser wechseln ganz ausserordentlich. Die schmalsten Stellen gehen mit einem Durchmesser von 0,1 mm und weniger vielfach unter die schmaleren Stellen der normalen Zotten herunter; das ist eine Folge von schlechter Ernährung; denn sie sind zum grossen Teil von grosszelligem Gewebe der Zellschicht und von Fibrin umgeben. Das Aussehen ihres Stromas wechselt etwas je nach ihrer Breite. Die feinsten haben „deutlich fibrillären Bau; die Fibrillen von parallelem Verlauf, dicht liegend, doch ist immer noch zwischen ihnen eine helle, farblose Grundsubstanz zu erkennen. Darin liegen in hellen, nur ganz diffus begrenzten Spalten Kerne von mässiger Grösse, rund, länglich; die letzteren oft sehr schmal, fast stäbchenförmig und von recht unregelmässiger Gestalt, stark verbogen, mit kleinen Anschwellungen an verschiedenen Stellen. Deutliches Protoplasma ist um diese Kerne nicht zu erkennen. Nach aussen sind die Zotten durch

Digitized by Google

einen ganz deutlich doppelt konturierten Saum begrenzt — eine Basalmembran."

Je breiter die Zotten werden, um so stärker ist die homogene Grundsubstanz vertreten, welche mit Hämalaun sich jetzt stark blau färbt, um so sparsamer werden die eosinroten Fibrillen. Um die Kerne wird rotes Protoplasma sichtbar, die spindel- und sternförmigen Zellen liegen in weiteren Abständen, ohne dass in ihrer Zahl eine wesentliche Differenz zu erkennen ist. Es handelt sich bei diesem Breiterwerden also wesentlich um eine chemische Umwandlung, um das Auftreten von Mucin, um ein Schwinden der Fibrillen, oder vielmehr Umwandlung derselben zu der homogenen Grundsubstanz, und damit ist verbunden ein starkes Aufquellen der letzteren. Eine Proliferation, ein Wachstumsprozess liegt nicht vor.

Dagegen ist ein solcher nicht zu verkennen an den breiten soliden Zotten, deren Durchmesser 1 mm und mehr beträgt. Ihr Bau ist der gleiche, wie der der schmalsten Zotten: sehr dicht stehende Fibrillen und zahlreiche lange, fast stäbchenförmige Kerne, die Spindelzellen anzugehören scheinen. An beiden Arten von Zotten fällt auf, dass ihr Bau viel mehr dem der reifen Zotten entspricht, als denen der früheren Stadien.

An solchen dicken Stellen der Zotten, die frei liegen und vom mütterlichen Blute umspült werden, beginnt die Blasenbildung. Unter der deutlichen Basalmembran bilden die mit ihr parallel laufenden Fibrillen mit Spindel- und Sternzellen ein schmales Band; nach innen zu weichen die Fibrillen in einzelnen schmalen Bündeln auseinander zu einem weitmaschigen Netz, dessen zuerst ovale Maschen rasch grösser und rund werden. Die Zellen liegen vorzugsweise in den Knotenpunkten des Netzes, und wo die Fibrillenbündel schmal sind, erhält man den Eindruck eines sehr weitmaschigen Netzes von sternförmigen Zellen. Die Maschen sind leer; nur in einer kleinen Zahl von Zotten liegt den Fibrillenbündeln eine ganz blasse, leicht blau gefärbte Masse an, die meist strukturlos ist und nur selten körniges Aussehen hat; sie füllt den peripheren Teil der Maschen etwa auf der Hälfte ihres Umfangs aus und schneidet nach den leeren Teilen mit einem regelmässigen Kreisbogen ab. Die wirklichen Blasen enthalten einen grossen Hohlraum, begrenzt von einer schmalen, meist dicht gebauten, fibrillären Wand; dann und wann weichen auch deren Fibrillen nach innen auseinander zu einem weit-

Digitized by Google

maschigen Netz und bilden so eine Übergangszone zu dem grossen centralen Hohlraum.

Diese freien, direkt von mütterlichem Blut umspülten Zotten haben Syncytium und Ektoderm vorwiegend in Form einer einzigen trüben Lage mit zwei Kernreihen, seltener deutlich voneinander getrennt; manchmal ist das Ektoderm sehr dünn, besteht aus hellen platten Zellen, die auf dem Durchschnitt spindelförmig sind, mit abgestutzten Enden.

Marchand, welcher bei seinen Studien von den malignen Chorionepitheliomen ausging, rückt die Wucherungen beider Epithelschichten sehr in den Vordergrund. Dieselben sind aber durchaus nicht immer so ausgesprochen wie in der von ihm beschriebenen Hydatidenmole. Am häufigsten finde ich die bekannten keulen- und kolbenförmigen Fortsätze des Syncytiums, oft ganz dicht stehend, sich mit ihren seitlichen Flächen berührend, mit und ohne Vacuolen, und namentlich die gleichen Vacuolen auch in dem Syncytium selbst, in 1, 2 und 3 Reihen übereinander, so dass dadurch diese Schicht bedeutend verdickt wird. Ferner sind oft beide Schichten stark verdickt, mit 5 und 6 Kernen übereinander, doch manchmal so, dass Syncytium und Zellschicht sich nicht trennen lassen. Die Kerne sind meist dabei stark vergrössert, verklumpt. Hie und da sieht man mitten unter kleineren dunklen Kernen grössere helle, so dass man glauben kann, hier syncytiale und ektodermale Kerne unterscheiden zu können. Ich gehe auf diese Verhältnisse, wo allem Anschein nach Syncytium und Zellschicht sich untrennbar vermischen, nicht näher ein; sie sind von Marchand und andern ausführlich geschildert. Ich finde sie nicht so konstant, wie man nach den neueren Arbeiten erwarten sollte; in den Molen, welche Chaletzky untersuchte, waren sie nur sehr spärlich vertreten, und ich habe sie erst seitdem an andern Molen kennen gelernt.

Besondere Aufmerksamkeit haben die Verhältnisse der Serotina auf sich gezogen. Hier schildert Marchand sehr schön eine starke Wucherung des Ektoderms und des Syncytiums auf der Fibrinschicht, ein lebhaftes Eindringen beider, namentlich der Ektodermzellen in das Fibrin, das dadurch zum Teil zerstört wird, und noch weiter in die Serotina. Fränkel findet dagegen die Serotina an vielen Stellen vollständig neu. Bei der Untersuchung von Chaletzky hatte ich nichts dergleichen gesehen, und da die später von mir unter-

Digitized by Google

suchten Hydatidenmolen keine Serotina erkennen liessen, vielmehr die serotinaähnlichen Massen, die hier und da ihre Oberfläche oft in grösserem Umfange bedeckten, bei mikroskopischer Untersuchung sich nur als Blutgerinnsel erwiesen, so muss ich die Ergebnisse der Chaletzkyschen Untersuchungen mitteilen, die ganz andere Bilder ergaben. Als Schlusssatz entnehme ich aus ihrer Arbeit: „Serotina durchaus normal, ohne jede Lymphkörperinfiltration," und bei Mole I schreibt sie ausführlich: „Die Serotina stellt ein schmales, wellenförmig gebogenes Band dar, auf dessen äusserer Fläche noch verschieden dicke Blutschichten aufgelagert sind. Die Breite des Bandes schwankt zwischen $^1/_2$—1 mm. In ihren äusseren Schichten sieht man schon bei schwacher Vergrösserung zahlreiche schmale, längliche Öffnungen, die der spongiösen Zone angehören.

„Die kompakte Lage der Serotina besteht aus drei übereinander liegenden Schichten. Die tiefere Schicht, welche am dicksten ist, besteht aus grossen protoplasmareichen Zellen mit grossem, bläschenförmigem, rundem oder ovalem Kern, welche dicht nebeneinander liegen und der betreffenden Schicht ein längsstreifiges Aussehen verleihen. Zwischen ihnen sind eigentümliche, dunkle, lange stäbchenförmige Kerne eingeschoben, an deren Enden sich lange Ausläufer anschliessen, die sich weit verfolgen lassen. Hier scheinen die grossen, dicken Zellen in den Maschen eines Reticulums sternförmiger Zellen zu liegen.

Auf dieser Schicht liegt eine dünne Schicht Fibrin, welche nach Weigerts Methode sich intensiv färbt, und auf diese folgt eine Lage von polyedrischen Zellen, die kleiner sind, als die der tieferen Schicht, und mehr von kompakter, kubischer Form, nicht in die Länge gezogen. Die bläschenförmigen Kerne liegen daher dichter, auch sind diese Zellen nach aussen scharf begrenzt, manchmal sogar durch einen sehr feinen doppelt konturierten Saum (Membran). Zwischen den Zellen finden sich ganz schmale Balken einer glänzenden Grundsubstanz, welche ebenfalls die Fibrinfärbung auf das schönste annimmt. Diese Schicht ist nicht kontinuierlich, sondern vielfach unterbrochen, bald in kürzeren Abständen, so dass dieses zellreiche Gewebe nur kleine warzenförmige Erhabenheiten bildet, bald auch in weiteren Distanzen, in welchem Falle ein längerer Streifen dieser Schicht auf dem Fibrin sich findet."

Ganz das Gleiche fand sich im zweiten Fall.

Digitized by Google

Hier haben wir also nur normale Verhältnisse und keine Übergangsbilder zwischen der oberen Ektodermlage und der tieferen Schicht. Es wäre nun allerdings immer noch möglich, die länglichen dicken Zellen der letzteren als eingewandert anzusehen, und für mütterlichen Ursprungs nur die Elemente des Reticulums zu halten. Es würde dies ja auch den Anschauungen entsprechen, die Marchand für die normalen Verhältnisse geäussert hat. Aber ich möchte doch hervorheben, dass immerhin keine Abweichungen von dem Normalen vorliegen. Wenn man nur wenige auf der Serotina sich inserierende Zotten findet, so ist das wohl auf die grosse Volumszunahme der Zottenmasse und die dadurch veranlasste starke Dehnung der Serotina zurückzuführen.

Hinsichtlich der Auffassung der Hydatidenmole spricht sich Chaletzky gegen die Stauungstheorie aus, nach welcher die Ansammlung von Flüssigkeit Folge der Behinderung des Stroms der Vena umbilicalis ist, entweder weil dieselbe geknickt ist (Hildebrand) oder verschlossen durch Verdickung der Wand und Thrombose (Maslowsky). Schon die Abwesenheit der Gefässe, das Fehlen eines Embryo lassen diese als ungenügend erscheinen. Ebenso kann sie sich nicht der Theorie von Virchow anschliessen. Mucin findet sich in den ausgebildeten Blasen nur selten und nur in sehr geringer Menge. Auch in den breiten soliden Zotten, bei welchen die Proliferation des Stromas am stärksten hervortritt, ist nichts davon nachzuweisen. Mucin findet sich konstant in einem Teil der schmalen, von grosszelligem Gewebe und Fibrin umgebenen, also schlecht ernährten Zotten. Ganz ebenso findet sich das an der blauen Farbe bei Hämalaunfärbung erkennbare Mucin in sonst normalen Placenten unter gleichen Verhältnissen, und in den sogenannten Infarkten, also an Zotten, die von den Ektoderminseln umwachsen, von Fibrin umgeben werden. Manchmal ist nur eine diffus blaue Farbe vorhanden, aber recht häufig findet sich das Mucin auch in Form von Körnchen, wobei natürlich vorausgesetzt wird, dass die angewandte Farblösung nicht diffus färbt, sondern reine Kernfärbung giebt. Das Mucin findet sich also in Zotten, welche mangelhaft ernährt werden. Sein Auftreten ist daher nicht ein Zeichen der Wucherung, sondern von Degeneration. Es handelt sich wahrscheinlich nur um das Mucin, welches schon normal einen Bestandteil des Bindegewebes bildet, das unter solchen abnormen Bedingungen aus seinen Ver-

Digitized by Google

bindungen austritt. Vielleicht ist es nicht unzweckmässig, hervorzuheben, dass die von Virchow herrührende Bezeichnung des Zotten- und Chorionstromas als Schleimgewebe nicht richtig ist, wie ich schon in meiner grösseren Arbeit (1877) nachwies. Ich finde auch in den frühesten Stadien der Eientwicklung blaue Färbung der genannten Gewebe nur in Verbindung mit Embryonen, die nicht mehr frisch sind, oder in leeren Eiern. Aus diesen Gründen scheint auch mir die Virchowsche Ansicht unhaltbar zu sein. Dieselbe aber durch eine andere, welche alle Erscheinungen der Hydatidenmole erklärt, zu ersetzen, ist zur Zeit unmöglich. Chaletzky neigt sich noch am meisten der Theorie von Hewitt zu, nach welcher der Tod des Embryo das Primäre ist, während Chorionzotten und Chorion mit ihrer grossen vitalen Aktivität weiter ernährt werden. „Man kann sich wohl vorstellen, dass der Transsudationsprozess vom mütterlichen Blut nach den fötalen Gefässen hin durch Epithel, Zellschicht und bindegewebiges Stroma noch fortdauert und so diesen Geweben Ernährungsmaterial zuführt. Da aber die fötale Cirkulation wegfällt und die in die Zotten eindringende Flüssigkeit nicht nach dem Foetus hin weiter geleitet wird, so würden die Zotten über das normale Mass ernährt, und die Flüssigkeit müsste sich zum Teil in dem weichen Gewebe der jungen Zotten anhäufen. Das anatomische Bild kann man sich so ganz gut verständlich machen. Auch die zahlreichen Vacuolen im Epithel und dessen Fortsätzen würden in gleiche Linie mit der Auflockerung des Stromas zu stellen sein.“ Die von Chaletzky hervorgehobene Lücke unserer Kenntnisse, die Veränderungen der Eihäute nach dem Absterben des Foetus betreffend, ist unterdes von Merttens und im Anschluss an ihn auch von Andern für ältere Placenten von der Mitte der Schwangerschaft an ausgefüllt worden. Für die früheren Perioden fehlen noch genügend exakte Beobachtungen, in welchen namentlich die zeitlichen Verhältnisse der Gravidität und besonders des Absterbens des Embryo in zuverlässiger Weise beobachtet wären. Diese Lücke auszufüllen, wäre meiner Ansicht nach die nächste Aufgabe. Marchand wendet hiergegen ein, dass die Blasenmole auf Grund der obigen Ansicht häufiger sein, ja stets nach dem Absterben des Embryo bei etwaiger Retention vorkommen müsse. Geringere Grade von Blasenmole sind nun in der That gar nicht so selten gerade an Eiern aus dem vierten und fünften Monat. Schon mit

Digitized by Google

blossem Auge erkennt man die eigentümlichen spindelförmigen Anschwellungen im Verlaufe, und keulenförmige an den Enden der Zotten, welche weit über die Grenzen der normalen Variationen hinausgehen und ganz den Bau, die centrale Auflockerung und Höhlenbildung im Stroma haben, welche die Hydatidenmole charakterisieren. Anatomisch sind diese Verhältnisse wirklich identisch; es existiert nur ein gradweiser Unterschied, welcher allerdings — das ist zuzugeben — die Erklärung nicht unwesentlich erschwert.

J. Neumann hat im Stroma zahlreicher Zotten grossmächtige epithelioide ovale oder längliche Zellen beobachtet, mit stark gefärbtem rundlichem oder ovalem, relativ grossem Kern, manchmal vereinzelt, doch auch bis zu 20 in einem Zottendurchschnitt. Er sieht sie als eingewanderte syncytiale Elemente und spricht sie als Zeichen der Malignität der Neubildung an. Solche Zellen sind auch schon von Chaletzky gesehen und beschrieben worden. Sie fanden sich in zwei Fällen; sie sind gross, haben einen verhältnismässig sehr grossen Kern, sind kompakt, rund oder länglich, oft von roter Linie, selbst von einem deutlich doppelt konturierten Saum (Membran) begrenzt, oder die peripherste Schicht des reichlichen Protoplasmas ist konzentrisch streifig, selbst wie eine Kapsel von dem centralen körnigen Protoplasma abgehoben. In manchen sind drei bis vier Kerne. Sie finden sich in dem einen Fall sehr zerstreut und vereinzelt, im andern in ziemlich erheblicher Zahl, mehr in den peripheren Schichten, manchmal dicht unter der das Zottenstroma begrenzenden Basalmembran. In manchen dieser Zellen findet sich in dem Kern scheinbar ein zweiter eingeschlossen, den Chaletzky für ein gequollenes Kernkörperchen erklärt; dieser zweite ist meist kreisrund, oft so gross, dass zwischen seiner blauen Grenzlinie und der Kernmembran nur eine schmale helle Spalte sich findet; sein Inneres ist immer frei von Chromatinkörnern, (die aber in der hellen Spalte vorkommen) hell, nicht glänzend, leicht blau gefärbt. Die Ähnlichkeit dieser Zellen mit den oberen Serotinazellen, das gleiche Vorkommen der gequollenen Kernkörper in den letzteren sind für Chaletzky Grund, sie von den oberen Serotinazellen abzuleiten, das heisst also sie als eingewanderte Ektodermzellen anzusehen. Die Hydatidenmolen, welche Chaletzky untersuchte, gehörten, wie es scheint, nicht der malignen Form an, wenigstens liegen von seiten der Ärzte, welche

Digitized by Google

sie einsandten, keine Mitteilungen über einen ungünstigen Verlauf vor. Es können also diese Zellen nicht als Zeichen der Malignität der Blasenmole angesehen werden, wie dies auch schon von Andern betont wurde.

Indessen können Elemente des Syncytiums und Ektoderms auch noch in anderer Weise in das Zottenstroma gelangen. Anstatt in dasselbe einzudringen, werden sie auch gelegentlich bei einem excessiven, aber ungleichen Dickenwachstum desselben von ihm umwachsen und auch ganz umschlossen. Solche Bilder sind von M e r t t e n s kurz beschrieben (S. 90 des Sonderabdrucks). Ich will sie etwas ausführlicher schildern; die Abbildungen (7, 8, 9) werden die Beschreibung verständlich machen. Es handelt sich um eine Placenta, welche nach der sehr zuverlässigen Krankengeschichte $5^1/_2$ Monate retiniert war; der Embryo starb im Anfang des fünften Monats infolge eines Schreckens ab, und der Foetus wurde zwei Wochen nach dem normalen Ende der Schwangerschaft ausgestossen und einige Tage nachher die frei in der Uterushöhle liegende Placenta entfernt. Im Anschluss an die Serotina fanden sich viele Gerinnungen, die aber die am Chorion gelegenen Partien frei liessen. Hier liegen nun die Zotten frei, offenbar bis kurz vor der Ausstossung von mütterlichem Blute umspült. Fast alle diese Zotten gehen über die normalen Dimensionen hinaus. Es finden sich aber sehr zahlreiche, von sehr bedeutender Grösse, deren Durchmesser $^1/_2$, $^3/_4$ selbst 1 mm erreicht. Bei der grossen Zahl derselben und ihrer dichten Lagerung können nur einige wenige derselben Stammzotten darstellen. Die Mehrzahl entspricht den feineren Verästelungen derselben, den eigentlichen Ernährungszotten. An einem Dickenwachstum und zwar an einem sehr bedeutenden ist also nicht zu zweifeln, vielleicht als Kompensation für das Längenwachstum, welches nach den Dimensionen der Placenta wahrscheinlich mit dem Absterben des Foetus stehen geblieben ist. Auch ihre Form deutet bestimmt auf ein solches Wachstum hin. Sie sind zum Teil eng aneinandergepresst, sind vielfach eckig und senden schmale, spitz zulaufende Fortsätze zwischen benachbarte Zotten aus. Nicht selten sind dicke papillenförmige Vorsprünge, die durch schmale Spalten voneinander getrennt sind, wie die Basis von abgehenden feineren Zotten. Das Stroma ist nun rein fibrös, sehr dicht gebaut, und ohne jegliche Gefässe; nur hie und da sind Züge von Spindelzellen sichtbar, welche wahrscheinlich auf obliterierte Gefässe zurückzuführen sind. Der

Digitized by Google

epitheliale Überzug ist noch vorhanden, während er an den in Fibrin und grosszelliges Gewebe eingebetteten fehlt. Aber Syncytium und Zellschicht sind nirgends scharf geschieden, sie bilden nur eine einzige trübe Lage, in der an vielen Stellen sich deutlich zwei Reihen von Kernen finden; und hie und da sind auch die tiefer gelegenen Kerne grösser und heller, wie die oberen. Aber meist sind alle Kerne klein, haben mehr den Charakter der syncytialen Kerne, und zeigen Runzelungen und Schrumpfungen. An andern Stellen lässt sich nur eine Reihe von Kernen erkennen. (Die Placenta lag, bevor sie in Spiritus kam, $3^1/_2$ Tage in Sublimatwasser.) Da, wo die papillenförmigen Vorsprünge sehr dicht stehen, vereinigen sich oft die einander gegenüberliegenden epithelialen Überzüge zu einem einzigen kernreichen Strange. An manchen Zotten gehen mehrere derartige kernreiche Stränge in das Stroma hinein und enden in einiger Entfernung von der Oberfläche mit einer kugeligen Anschwellung. Dass sie von der epithelialen Bedeckung stammen, ist leicht zu erkennen. Aber die eigene Zusammensetzung ist ebenso undeutlich, wie die der epithelialen Bedeckung. Die Kerne haben das gleiche Aussehen, und nur in der Endanschwellung sieht man manchmal einen grossen, leicht ovalen, bläschenförmigen Kern, welcher den Kernen der Zellschicht gleicht. Hie und da findet sich in der Mitte dieser runden Felder noch eine homogene Kugel, von dem gleichen Aussehen, wie das Fibrin, das hie und da an dem Oberflächenepithel anhaftet. Häufig liegen diese Felder ganz abgetrennt von dem Epithel im Stroma, allerdings immer in der Nähe der Oberfläche, und bei der Dicke des Schnittes kann man sich gelegntlich überzeugen, dass kein Zusammenhang mit dem Epithel existiert.

Digitized by Google

Verzeichnis der Litteratur.

1. Aschoff, Archiv für Gynaekologie, 50.
2. Askanazy, Deutsches Archiv für klin. Medizin, 61.
3. Chaletzky, Hydatidenmole. Diss. Bern 1889.
4. de Coulon, Virchows Archiv, 153.
5. Eberhard, Über Gerinnungen in der Placenta. Diss. Bern 1891.
6. Fraenkel, Archiv für Gynaekologie, 49.
7. Gebhard, Pathologische Anatomie der weiblichen Sexualorgane. 1899.
8. Hewitt, Transactions of the obstetric. society of London, I, 1866.
9. Kastschenko, Archiv für Anatomie. 1885.
10. Kollmann, Virchows Archiv, 160.
11. Th. Langhans, Archiv für Anatomie, 1877.
12. Derselbe, Beiträge zur Anatomie und Embryologie. Festgabe für Henle, 1882.
13. W. Langhans, Placentarpolyp. Monatsschrift für Geburtshilfe und Gynaekologie, 11.
14. Marchand, Über (maligne deciduome) Chorionepitheliom. Monatsschrift für Geburtsh. u. s. w., 1895.
15. Derselbe, Zeitschrift für Geburtsh. u. s. w., 39.
16. Derselbe, Über Blasenmole. Zeitschrift für Geburtsh. u. s. w., 32.
17. Merttens, Zeitschrift für Geburtsh. u. s. w., 31.
18. Minot, Journal of Morphologie II., 1889.
19. Neumann, Monatsschrift für Geburtsh. u. s. w., 6.
20. Nitabuch, Beiträge zur Kenntnis der menschlichen Placenta. Diss. Bern 1887.
21. Peters, Einbettung des menschlichen Eies. 1899.
22. Pick, 3 Fälle von malignen Tumoren des Chorionepithels. Diss. Breslau 1897.
23. Reinstein-Mogilowa, Virchows Archiv 124.
24. Rohr, Virchows Archiv. 115.
25. Siegenbeck van Heukelom, Archiv für Anatomie 1898.

Digitized by Google

Erklärung der Abbildungen auf Tafel I—III.

1. Auflösung der Zellsäule an dem Ende einer Chorionzotte 2 Tage nach einer Verbrennung. Erklärung im Text. Der dunklere Streifen auf der Oberfläche der Serotina stellt den Nitabuchschen Fibrinstreifen dar. Leitz I, 7.

2. Von dem gleichen Fall. Die Auflösung der Zellsäule in die einzelnen Zellen erstreckt sich bis an die Zotten heran, während deren syncytialer Überzug auf der linken Seite fast bis an den dunkler gehaltenen Nitabuchschen Fibrinstreifen reicht.

a) Gefässe der Serotina. Leitz I, 7.

3. Arterienknäuel in einem Curettement nach Abort. Vom Falle Turtscher. Die spaltförmigen Öffnungen in dem fein und dicht punktierten Gewebe sind Drüsenöffnungen mit Cylinderepithel in normaler Mucosa. Leitz I, 3.

4. Wände zweier Arterienwindungen. Unter dem Endothel finden sich noch die grossen eingewanderten Ektodermzellen in ein- und mehrfacher Lage. Leitz I, 7.

5. und 6. Malignes Chorionepitheliom. Fall von Herrn Dr. Mauerhofer. Leitz I, 7.

5. Unten Stroma des Uterus. Daran schliesst sich nach oben die heller gehaltene Randpartie der Zellschicht, hier und da mit Zellgrenzen, bedeckt von dem dunkleren Syncytium. Im oberen Drittel Syncytium und Zellschicht gemischt, nicht immer scharf gegeneinander abzugrenzen. Die helleren Zellschichtelemente sind immer von Syncytium umgeben.

6. Unten rechts ein Gefäss. Das Syncytium ist dunkler gehalten wie die Zellschicht.

7. 8. 9. Von einer Placenta, welche $5^1/_2$ Monate retiniert war.

7. Eine sehr dicke Zotte mit verschiedenen Fortsätzen des Epithels, welche in das Stroma hereinreichen, sowie kugelige epitheliale Massen in der Nähe der Oberfläche. Leitz I, 3.

8. und 9. Vom unteren Rand der Zotte in Fig. 7. Leitz I, 7. Syncytium und Zellschicht sind nicht von einander zu trennen. In Fig. 8 ist in dem nach unten gelegenen Fortsatz eine grössere Zelle (Zellschicht?) und in dem anderen homogene, zum Teil rundliche Massen (Fibrin?).

Digitized by Google

16.

Digitized by Google

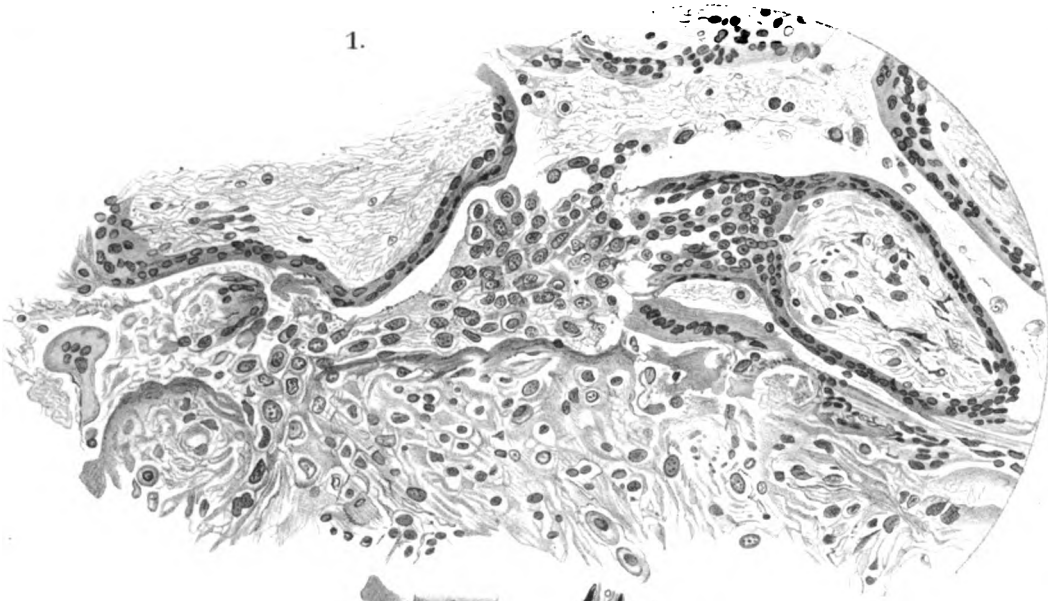

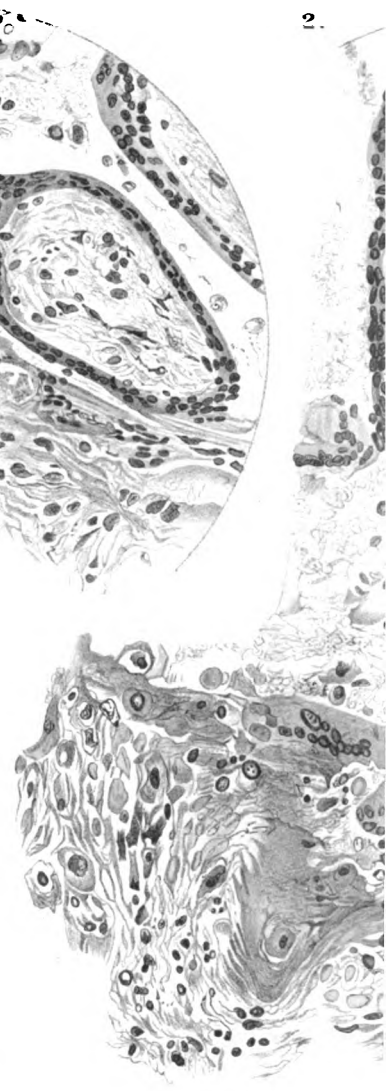

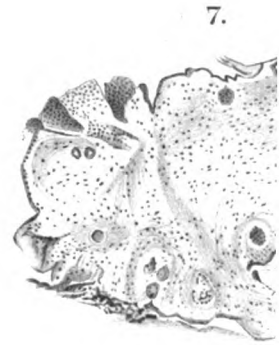

M. Langhans del.

Verlag von Arthur G

Digitized by Google

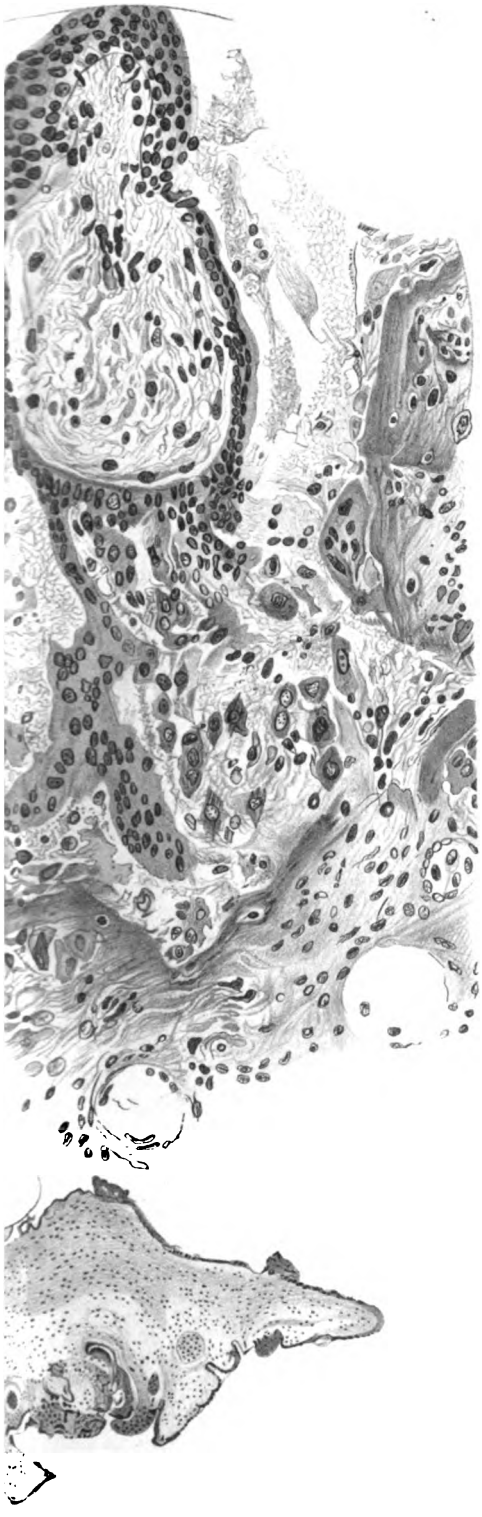

3.

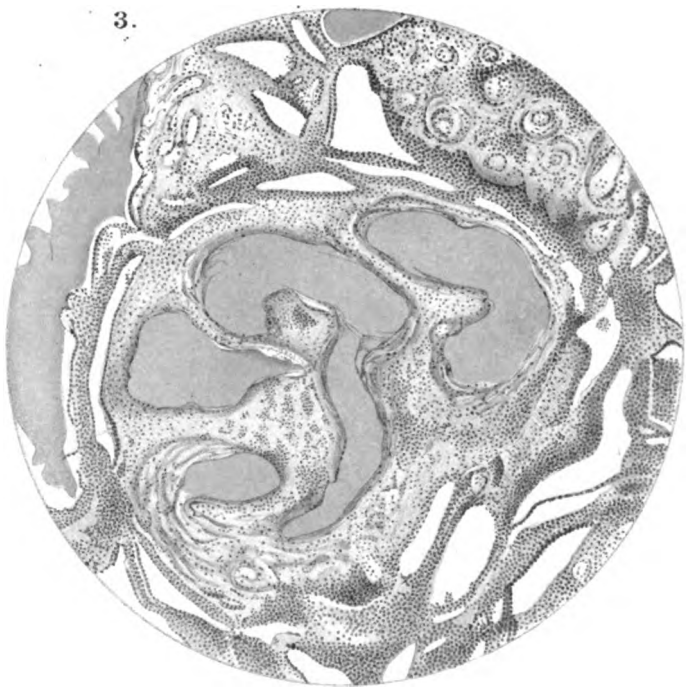

4.

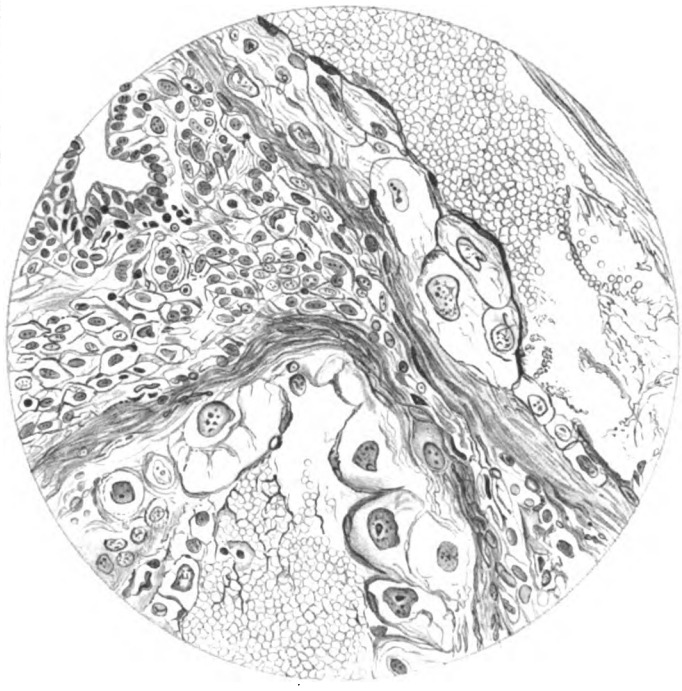

Georgi in Leipzig.

Digitized by Google

Digitized by Google

5.

8.

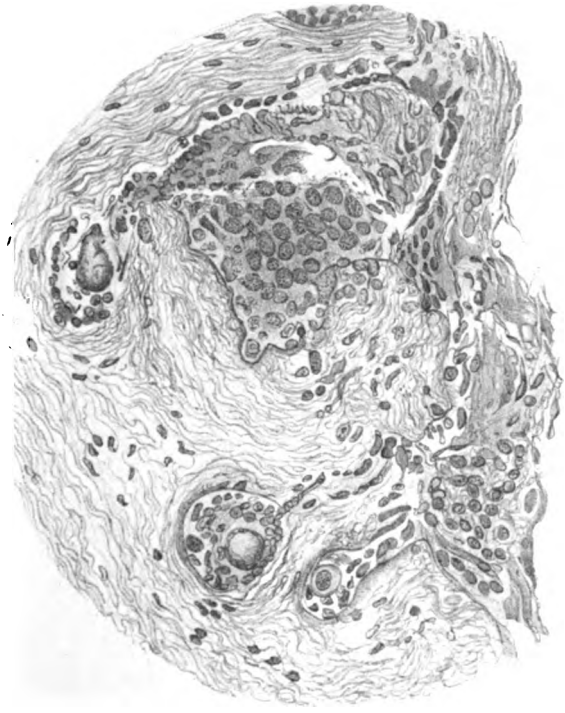

9.

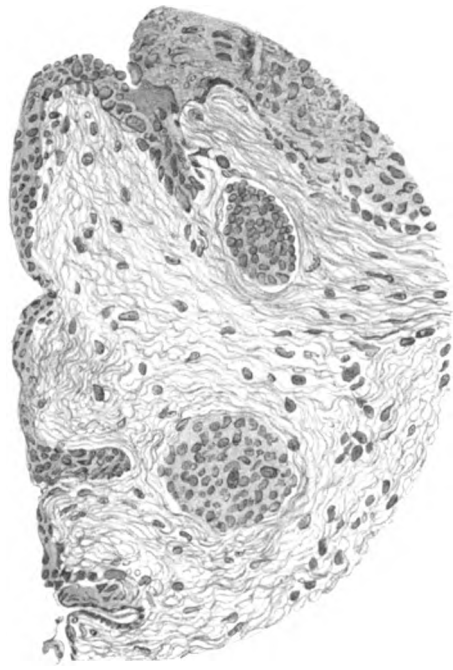

Ph. Langer's del. Verlag von Arthur Georgi in Leipzig.

Digitized by Google

Digitized by Google

Aus der Frauenklinik der Universität Freiburg.

Pathologisch-anatomischer Beitrag zur sog. Salpingitis isthmica nodosa.

Von

Dr. E. Kehrer,

Assistenzarzt an der Frauenklinik in Freiburg.

Mit zwei Abbildungen im Text.

Die geistvolle Lehre von v. Recklinghausen über die Entstehung der Adenomyome des Genitalstrangs aus Teilen des Wolffschen Körpers oder dessen Ausführungskanals, des sog. Gartner-Wolffschen Ganges, hat ein Heer von Forschungen geschaffen, das zum Teil später die Waffen führte gegen den, dem es sein Werden verdankte; sie hat durch die Arbeiten von Kossmann, R. Meyer, v. Lockstädt u. a., ja selbst durch die Untersuchungen von L. Pick, der noch einer der eifrigsten Anhänger der Lehre von der mesonephrischen Abstammung der meisten Adenomyome ist, einen Stoss erhalten, der freilich die Wahrheit der Theorie an sich nicht erschüttern konnte, wohl aber die Sicherheit der diagnostischen Kriterien ernstlich ins Wanken brachte. Vollends aber sind diese letzteren in Zweifel gezogen worden, seitdem O. von Franqué in seiner Arbeit über „Salpingitis isthmica nodosa und Adenomyoma tubae" drüsenähnliche Schläuche beschrieben hat, die nach ihrer Morphologie mit den von v. Recklinghausen für die Diagnose der Urnierenadenomyome angegebenen Merkmalen genau übereinstimmten und doch nachweislich aus multiplen Schleimhautausstülpungen der Tube hervorgegangen waren. L. Pick und R. Meyer haben dann den Einwand erhoben, dass v. Franqué leider versäumt habe, durch entsprechende Abbildungen die Richtigkeit seiner Deutungen, an denen bei der Autorität des Verfassers aber wohl nicht zu zweifeln ist, unumstösslich sicher zu machen.

Digitized by Google

Um so mehr musste es daher zur Zeit verlocken, einen Uterus, bei dem die Befunde eines Adenomyoms des Tubenwinkels oder einer Salpingitis isthmica nodosa der äusseren Form nach mit Wahrscheinlichkeit zu erwarten waren, in Serienschnitte zu zerlegen und zu sehen, ob die schon makroskopisch auf den Sagittalschnitten durch die Tumoren der Pars isthmica tubae und der Pars keratina des Uterus erkennbaren Hohlräume irgend eine Kommunikation mit einer Stelle des Genitalkanals, der Uterushöhle oder des Tubenlumens zeigten und ob v. Recklinghausens Sammelröhren, Ampullen, Endkolben und Pseudoglomeruli vorhanden waren. Und um so grösseres Interesse gewannen diese Fragen, da mikroskopisch eine längere Strecke des Gartnerschen Gangs im unteren Teil des Corpus uteri gefunden wurde, und da ferner schon die äussere Betrachtung des Uterus neben der ausgesprochen infantilen Form eine andere Erscheinung bot, die als eine am Ende des fötalen Lebens einsetzende Hemmungsbildung erklärt wird. Denn es handelt sich um einen Uterus infantilis planifundalis, um die Kombination zweier Entwicklungshemmungen; und mit beiden sollen sich bekanntlich nach v. Recklinghausen und Freund in der Regel die mesonephrischen Adenomyome kombinieren.

Um den klinischen Teil der Arbeit vorwegzunehmen, so stammt das unten abgebildete Präparat von einem 20jährigen Frl. R., die gesunde Eltern hat. In ihrem 5. Jahre litt Pat. nach den Äusserungen der behandelnden Ärzte an tuberkulöser Bauchfellentzündung. Vom 17. Jahre ab traten etwa alle 4 Wochen sehr heftige, mehrere Tage anhaltende Schmerzen besonders rechts im Unterleib auf; Blutabgang erfolgte mit Ausnahme seltener und dann nur ganz minimaler Spuren nie. Vor 2 Jahren wurde Pat. von einem auswärtigen Operateur untersucht und von diesem „ein infantiler Uterus mit beiderseits verkümmerten Ovarien“ gefunden. Eine im Anschluss an diese Untersuchung vorgenommene Ausschabung brachte keinerlei Erleichterung; diese trat erst durch Morphiumeinspritzungen ein.

9. IV. 1900. Aufnahme in die hiesige Klinik. Untersuchung in Chloroformnarkose. Vaginalportion kurz und grazil; das linke Lig. sacro-uterinum stark verkürzt und verdickt. Von der linken Pars keratina geht ein kurzer Strang ab, der in eine etwa kastaniengrosse Schwellung übergeht; dann kommt eine Einschnürung nach der Seite zu, dann eine weitere, gut mandelgrosse Schwellung von glatter Oberfläche, endlich wieder eine weiche Schwellung von derselben Grösse, die seitlich an der Beckenwand und am Lig. sacro-uterinum sinistrum festsitzt. Das Corpus uteri ist sehr klein, der Hals stark in die Länge gezogen. Die rechte Pars keratina ist ausgezogen und knotig aufgetrieben. Dann folgt nach rechts zu eine Einschnürung und lateral und hinter dieser eine harte haselnussgrosse Schwellung. Seitlich von dieser kommt wieder eine Einschnürung und dann ein gut taubeneigrosser harter Tumor, der fest an der

Digitized by Google

Beckenwand ansitzt, und an welchen sich mehr nach unten eine weitere weichere Schwellung von etwa Walnussgrösse anschliesst, auch diese an der seitlichen Beckenwand adhärent. Am lateralen Teil des Lig. sacro-uterinum dextrum fühlt man einige harte Knötchen von etwa Linsengrösse, die den früher beschriebenen Schwellungen nicht angehören.

12. V. 1900. Abdominale Totalexstirpation des Uterus mit den beiderseitigen Adnexen. Schnitt in der Linea alba vom Nabel bis zu der Symphyse durch recht blutreiche Bauchdecken. In der Gegend des Nabels ist das Netz breit mit der vorderen Bauchwand verwachsen. Zu beiden Seiten des Uteruskörpers liegen knollige, wurstförmige Anschwellungen der Tuben von Daumendicke, welche sich nach hinten und unten in den Douglasschen Raum herunterschlagen und mit den Ovarien auf der hinteren Platte der Ligg. lata verwachsen sind. An mehreren der vorliegenden Darmschlingen sieht man alte und frischere Tuberkel ebenso wie an der hinteren Platte des Lig. latum und der Oberfläche der Tuben und des Corpus uteri. Unterbindung des Lig. infundibulo-pelvicum und rotundum mit mehreren Catgut-Partialligaturen; dann Durchtrennung. Dann verbindet ein oben durch die Plica vesico-uterina quer von einer Seite zur andern geführter Schnitt die so entstandenen unteren Wundwinkel mit einander. Der vordere Bauchfelllappen wird auf eine Strecke von 2 cm vom Schnittrand entfernt abpräpariert, die Blase weggeschoben und das vordere Scheidengewölbe eröffnet. Unterbindung der Scheidenwände. Abtragung des Uterus nach vollendeter Cirkumcision des Scheidengewölbes. Extraperitoneale Verlagerung der Ligaturen nach der Scheide zu durch Vernähung des Bauchfells durch etwa ein Dutzend Catgutnähte. Schluss der Bauchhöhle nach Spencer-Wells durch tiefgreifende Silberdrähte.

In den nächsten Tagen nach der Operation hatte Pat. sehr heftige Schmerzen, die durch Morphium gemildert wurden. Temp. am Tage p. op., abends 38,1; am 7. Tage. p. op., 39,0; am 9. und 17. Tage 38,0. In den dazwischen liegenden Tagen wurde 37,5 nie überschritten. Am 32. Tage nach dem Eingriff wurde Frl. R. gesund entlassen.

Untersuchung des frischen Präparats, an dem die linke Tube nicht sichtbar ist, weil sie infolge der bestehenden Verwachsungen bei der Operation abgetragen wurde. Länge des ganzen Uterus 7 cm, wovon 3 cm auf das Corpus, 4 cm auf die Cervix entfallen. Sagittaldurchmesser des Corpus knapp 3 cm. Fundus verbreitert, besonders nach rechts zu, wo die Pars keratina durch einen über walnussgrossen harten Tumor vergrössert ist, aber auch nach links zu, wo sich die fast in gleichem Grade umfänglicher gewordene Fundalecke weniger hoch erhebt und sich weniger scharf von dem vollkommen planen Fundus absetzt. Daher ist die Breite des Corpus nicht zwischen den Tubenwinkeln, sondern nur im unteren Teil unterhalb der Ansatzstellen der Ligg. ovariorum auf $4\frac{1}{2}$ cm zu bestimmen. Medianwärts von der Stelle, wo die linke Tube an der Pars keratina abgetragen ist, sitzen dem linken Tumor 3 unregelmässige haselnussgrosse Hohlräume mit blutig-nekrotischem Inhalt auf, welche infolge der hier besonders festen Verwachsungen bei der Operation eröffnet wurden. Auch sonst ist das ganze Präparat mit Adhäsionsresten oder fibrinösen Belägen bedeckt, und da und dort lagern graugelbe Tuberkeleruptionen.

Die linke, fast $9\frac{1}{2}$ cm in gestrecktem Verlauf messende Tube ist im medialen Abschnitt nur mässig verdickt, sie ist bleistiftdick und knorpelhart und

Digitized by Google

geht, ohne dass eine Pars isthmica vom ampullären Teil abzugrenzen wäre, lateralwärts in einen fingerdicken, sich seitwärts noch mehr erweiternden, sehr hyperämischen Teil über, der mit einem mit stark angeschwollenen Fimbrien besetzten offenen Ostium abdominale in die Bauchhöhle mündet. Der kastaniengrosse linke Eierstock zeigt mehrere bläulich durch die verdickte und mit Adhäsionen bedeckte Albuginea durchschimmernde Follikel.

An der rechten Tube und dem rechten Ovarium sind die entzündlichen Veränderungen bei weitem stärker ausgesprochen als links. Gleich nachdem der Eileiter die walnussgrosse Pars keratina in etwas nach unten gerichtetem Verlauf verlassen hat, welche Stelle durch eine tiefe Furche äusserlich erkennbar ist, geht er in eine taubeneigrosse Schwellung über, von der sich nach hinten

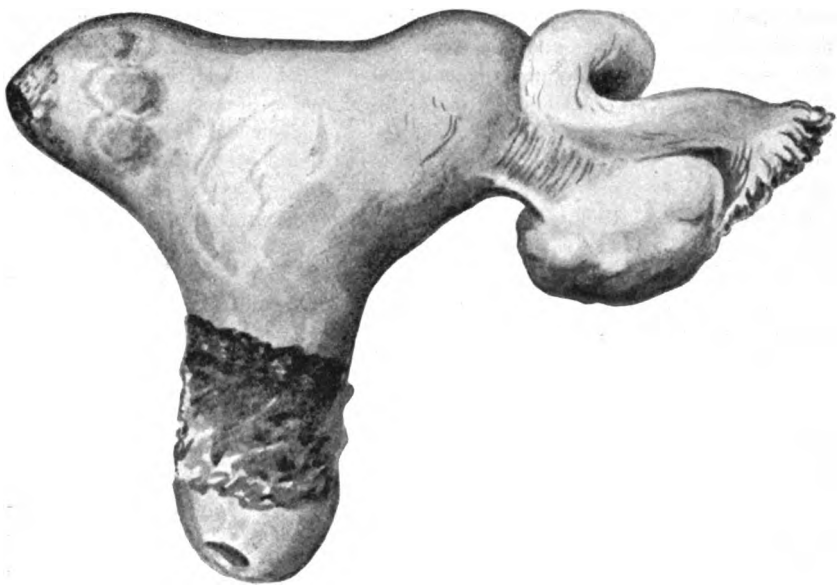

zu und etwas medianwärts die Tube weiterhin absetzt, um dann gerade nach der Seite zu ziehen. Das Fimbrienende ist so hochgradig geschwollen, dass es für die Sonde kaum mehr durchgängig und die Fimbrien nach aussen über den Rand des Ostium zurückgeschlagen sind. Das über taubeneigrosse, sehr derbe rechte Ovarium zeigt makroskopisch dieselben Veränderungen wie links, nur in viel höherem Grade.

Zur mikroskopischen Untersuchung wurden die beiderseitigen Partes keratinae und die dem Isthmus etwa beiderseits entsprechenden Tubenabschnitte in sagittale, ziemlich lückenlose Serienschnitte zerlegt; ausserdem gelangten die verschiedenen Bezirke der Cervix und der beiderseitigen abdominalen Tubenteile, Frontalschnitte durch den rechten, Sagittalschnitte durch den linken Eierstock zur Untersuchung.

Digitized by Google

Die Härtung und Einbettung der Präparate geschah in der üblichen Weise in Formol, ascendierendem Alkohol, Celloidin. Nur die Tuben wurden am frischen Präparat beiderseits am abdominalen Abschnitt etwas eröffnet, einmal, um den Inhalt zu prüfen, welcher beiderseits eine dicke, käsig-nekrotische, leicht blutig gefärbte Masse vorstellte, dann auch, um eine bessere Härtung und Einbettung der Präparate zu erzielen.

Schon makroskopisch liess sich nachweisen, dass die knotenförmigen Verdickungen der beiderseitigen Partes keratinae durch dicke, konzentrisch vorzugsweise verlaufende Muskelschichten gebildet wurden, welche das unregelmässig gestaltete, excentrisch nach dem obersten Teil des Corpus verlagerte und durch einen dicken rotgefärbten Pfropf verlegte enge Tubenlumen umgaben. Die Muskulatur war siebartig von kleinsten, aber untereinander verschieden grossen und verschieden gestalteten Hohlräumen durchsetzt. Mikroskopisch wird dieser Befund bestätigt. Die Hauptmasse der drüsenähnlichen Hohlräume liegt besonders an der linken Pars interstitialis nahe dem Tubenlumen, das beiderseits nicht wie in der Norm hier von oben nach unten langgestreckt und ziemlich glattwandig ist, sondern eine mehr rundliche Gestalt angenommen hat, die durch Sprossenbildungen des Epithels in die Tiefe, ja durch tiefere Ausstülpungen der epithelialen Teile der Mucosa ein unruhiges Aussehen gewonnen hat.

Das einschichtige Cylinderepithel der Tube ist überall in Form hoher Zellen erhalten, welche keine Flimmerhaare erkennen lassen; sie sitzen mit einer bindegewebigen Tunica propria dem schmalen lockeren Bindegewebsgerüst der Mucosa auf, welches sich durch reichliche leukocytäre Elemente und Kapillaren als im Zustand frischer Entzündung erweist.

Eine Muscularis mucosae ist nirgends vorhanden. Die innere Ringmuskelschicht ist reich an verdickten Gefässen und tritt nicht immer deutlich hervor, weil Longitudinalfasern da und dort dieselbe durchsetzen. Nach aussen zu folgt der sehr breiten Ringmuskulatur eine gleichfalls sehr verdickte Schicht der längsverlaufenden Muskelfasern. Überall werden die sehr grossen Muskelfasern von breiten Bezirken von Bindegewebe auseinander gedrängt, so dass in der Regel sich nur schmale Muskelbündel präsentieren. Binde- und Muskelgewebe zeigt überall eine dichte Durchsetzung von Leukocyten, welche auch an der Bildung der sehr reichlichen, in allen Stadien der Entwicklung angetroffenen Tuberkelknötchen teilnehmen und zwischen den Epithelien der drüsenähnlichen Hohlräume hindurch nach deren Lumina zu wandern. Wenn wir die epithelialen Schläuche vor allem in der Nähe des Tubenlumens innerhalb der Ringmuskulatur finden, so trifft man sie doch auch in der Longitudinalschicht häufig, hier aber mehr vereinzelt, an, und in den Tumoren der rechten Pars interstitialis und isthmica sieht man sie reichlich in den äussersten Bezirken der längsverlaufenden Muskelfasern bis nahe unter der Serosa.

All' diese epithelialen Formationen sind verschieden an Grösse und Gestalt und mit einem einer Tunica propria aufsitzenden Cylinderepithel ausgekleidet, das in der Regel mindestens so hoch wie das des nahen Tubenlumens ist und nur in grösseren, leicht cystisch erweiterten, rundlichen Räumen niedriger wurde. Nur wenige Schläuche

Digitized by Google

tragen auf dem Cylinderepithel deutliche Flimmerhaare. Häufig sind die dem Tubenlumen näher stehenden Kanäle gleichsam bemüht, die Form desselben nachzuahmen; andere haben eine verschiedenartige Gestalt, sie sind rundlich, halbmondförmig oder liefern dieselben Bilder, wie sie v. Recklinghausen als Pseudoglomeruli beschrieben, Neumann zum Teil als Invaginationen gedeutet hat. Vielleicht ein Dutzend mal beobachtet man Kommunikationen der epithelialen Hohlräume mit dem Tubenlumen durch einen engen Kanal. Verfolgt man Schnitte mit derartigen Befunden nach beiden

Seiten zu, so gelingt es immer nachzuweisen, dass der Zusammenhang mit dem Tubenlumen verloren geht, dass sich das letztere geschlossen hat, und dass der vorher kurze und schmale Verbindungskanal mehr und mehr sich nach aussen zu in die Ringmuskulatur vorgeschoben hat, dass er sich also von dem Lumen des Eileiters nach der Peripherie sowohl in der Richtung gegen die freie Serosa als auch gegen die Mesosalpinx vordringend entfernt hat. Manchmal ist auch der schmale Kanal, der die Verbindung mit der Tube herstellt, später bedeutend länger und breiter geworden und hat selbst

Digitized by Google

Ausstülpungen nach allen Richtungen hin entsendet, ebenso wie das peripher vorgeschobene blindsackförmige Ende. Einige Schnitte weiter und wieder hat sich das Bild geändert, denn nun deuten höchstens inselartig hintereinander liegende, aber durch Muskelgewebe getrennte kleine Kanäle oder gar nur Strassen leukocytären Gewebes, welche 2 entfernter liegende Hohlräume verbinden, auf die Wege hin, die die epithelialen Formationen genommen haben. Die zu cystischen Hohlräumen erweiterten Kanäle liegen mehr in der Peripherie der Tubenwandung, in der äussern Longitudinalschicht; hier findet man auch jene Hohlräume, die den Urnierenkanälchen durchaus gleichen, wie sie sich im Epoophoron und Paroophoron zeigen und wie ich sie aus den Abbildungen kenne und in einem mesonephrischen Adenomyom des Lig. rotundum selbst gesehen habe. All diese hatte ich ursprünglich auf die Urniere bezogen, so lange ich aus der Betrachtung der Bilder der Serienschnitte noch nicht den Beweis erbracht hatte, dass auch sie nur als Ausstülpungen des Tubenlumens hervorgegangen sein konnten.

Ganz verschiedenartig ist nun das Gewebe, das die epithelialen Formationen umschliesst. In der Regel sind es Leukocyten, welche mantelartig, aber durchaus nicht immer allseitig die Lumina umgeben und vorzugsweise an dem centrifugal gelegenen Pol der Kanäle sich angesammelt haben. An andern spärlicher vorhandenen Stellen präsentiert sich um die Kanäle herum ein cytogenes Gewebe, insofern als besonders bei van Gieson-Färbung nachweisbar ist, dass die gleichgrossen, dunkelgefärbten, rundzelligen Elemente in einem spärlichen Netzwerk feinster Bindegewebsfäserchen liegen. Hier und da sieht man die Hohlräume auch nackt in der Muskulatur oder durch eine dünne spindelzellige Bindegewebsschicht von ihr getrennt. Niemals aber werden muskuläre Scheiden gebildet. Ich komme später auf die Deutung dieser Bilder zurück. Viele epitheliale Hohlräume sieht man mitten in einem Tuberkel, andere haben an ihrem peripheren Pol eben einen solchen erreicht, so dass die Kuppe von Epitheloid-, Rund- und Riesenzellen umgeben ist, während der übrige Teil des Kanals noch von einem Mantel leukocytären Gewebes umschlossen wird. Es führt zu weit, wollte ich hier auf die Befunde an den sich in allen Stadien der Entwicklung zeigenden Tuberkeln eingehen. Es genügt, die Prävalenz derselben in der Ringmuskulatur, also da, wo die epithelialen Formationen sich auch vorzugsweise finden, hervorzuheben.

Da, wo makroskopisch an der linken Pars keratina 3 unregelmässig be-

Digitized by Google

grenzte Höhlen unter der Peritonealoberfläche mit nekrotischem, sich kaum färbendem und mit Blut gemengtem Inhalt fanden, deuteten diese Massen selbst sowie der Reichtum des Nachbargewebes an Tuberkeln auf Verkäsungsprozesse von Konglomerattuberkeln hin. Schnitte, die dicht lateral von diesen 3 Höhlen gelegt sind, zeigen zahlreiche Verkalkungen in Form dichter Mäntel um die Gefässe herum, aber auch da und dort Kalkmoleküle im Gewebe zerstreut; auch zahlreiche Riesenzellen sind hier verkalkt. Auf die Tendenz der tuberkulös-entzündlichen Prozesse zur Verheilung auf der linken Seite deuten ausser diesen Kalkablagerungen und den reichlichen käsigen Metamorphosen der Tuberkel noch die dicken hyalinen Bänder, die sich fast ausschliesslich in der äusseren Longitudinalschicht und der Subserosa vorfinden. Endlich ist der Tumor der linken Pars keratina auch durch eine ganz diffuse Ausbreitung von Blutpigment, das in einzelnen Partikelchen und grösseren Schollen frei im Gewebe abgelagert ist oder sich seltener in den Leibern von Leukocyten vorfindet, ausgezeichnet. Geht man an die medialen Schnitte der linken Pars keratina, so gelangt man in den Bereich der Tubenecke — ich verweise auf die unten zu gebende Definition dieses Begriffes —, deren Lumen nach der Medianebene des Uterus zu weiter und weiter wird und nur ganz niedere, zottenartige Erhebungen mit einzelnen Einstülpungen dazwischen zeigt — ganz wie an der Corpusmucosa. Hier sieht man schon überall Uterindrüsen; weitere epitheliale Formationen aber fehlen in diesem Teil vollkommen.

Auch die perimetritischen Veränderungen sind auf der linken Seite in geringerem Grade zu sehen als rechts. Das Peritonealepithel ist zum Teil verschwunden, zum Teil bildet es kleine Einsenkungen in die Subserosa, welche aber den Zusammenhang mit der Oberfläche nicht verlieren. Da, wo das Epithel desquamiert ist, liegen zotten- und pilzähnliche, schon vascularisierte Bindegewebsmassen wie flottierend auf der Oberfläche.

Immer finden wir, dass die tuberkulös-entzündlichen Veränderungen auf der rechten Seite bei weitem stärkere sind als links; links eine unzweifelhafte Tendenz zur Verheilung, rechts eine Propagation der Tuberkeln, welcher ohne Unterschied Muskel- und Bindegewebe und die epithelialen Hohlräume zum Opfer fallen. Und während links diese letzteren nur in der Ringmuskulatur nahe dem Tubenlumen angetroffen werden, sieht man sie sowohl in dem Knoten der rechten Pars interstitialis als auch in dem der rechten Pars isthmica tubae in allen Schichten der Muskulatur bis dicht unter der Serosa liegen. Und wenn links das Bindegewebe durch blutige Sugillationen auseinandergedrängt ist, ist es auf der rechten Seite durch ein hochgradiges Ödem aufgelockert, das auch zu recht reichlicher Exsudation in die epithelialen Hohlräume geführt hat.

Lateral von der durch eine tiefe Furche schon äusserlich markierten Grenze des Tumors der rechten Pars interstitialis von dem der isthmischen Partie zeigen die Schnitte durch letztere genau dieselben Veränderungen, wie wir sie an der Pars interstitialis gesehen haben; auch hier ist die Mucosa selbst noch frei von Tuberkeln, die sich vorzugsweise in der breiten Ringmuskulatur vorfinden. Geht man weiter lateralwärts, so kommt man da, wo die rechte Tube im Bogen sich nach links hinten wendet, an einen Bezirk, in dem das Tubenlumen zweimal getroffen ist; jedoch ist von dem lateralen Teil des Tubenlumens nichts mehr zu erkennen, da dieses durch einen grossen Herd nekro-

Digitized by Google

tischer Massen substituiert ist, und auch im medialen Abschnitt des in diese Schnitte fallenden Tubenlumens sind insofern Veränderungen aufgetreten, als sich Tuberkeln bereits in den keulenförmig verdickten Falten der Schleimhaut angesiedelt haben.

Die besprochenen Befunde erklären uns, wie ich glaube, den Modus der Infektion: Es bestand bei dem jetzt 20jährigen Mädchen bereits im 5. Lebensjahr eine primäre tuberkulöse Erkrankung des Peritoneums, welche vielleicht schon damals auf die Tuben bis zum interstitiellen Teil überging. Der Prozess gelangte in der Folgezeit nahezu zum Stillstand, nicht zur Ausheilung; später geschah von irgend einem im Peritoneum oder der rechten Eileiterampulle übrig gebliebenen Tuberkelnest eine erneute Propagation, die zur tuberkulösen Erkrankung nicht nur der Tuben in ihrem ganzen Verlauf, sondern auch des ganzen Uterus, der Ovarien und der Ligg. lata führte. Jedenfalls müssen wir die Entstehung der epithelialen Formationen in den hyperplastischen Bezirken der interstitiellen und isthmischen Tubenanteile viele Jahre zurückdatieren und ferner eine descendierende Form der Genitaltuberkulose annehmen. Auch verdient für unseren Fall wieder die geringe Disposition der Ovarien zu tuberkulösen Erkrankungen hervorgehoben zu werden. Denn während das linke Ovarium nur die Zeichen einer intensiven chronischen Entzündung trägt, finden sich im rechten Eierstock neben ebendiesen, nur viel hochgradigeren und mehr akuten Prozessen bei Durchsicht zahlreicher Frontalschnitte ganz vereinzelte frische Tuberkel.

Im übrigen liegen breite hyaline Bänder überall in den Ovarien, und ebensolche Mäntel umkleiden die zahlreichen Gefässe, deren Wandungen sich im Zustand starker Entzündung zeigen; viele Primärfollikel und vereinzelte Follikularcysten liegen in dem ödematös durchtränkten Ovarialstroma.

Das Corpus uteri zeigt die bekannten Erscheinungen einer schweren Entzündung des Myometrium und zahlreiche, vorzugsweise aber ganz junge Tuberkel, welche keine Schichte der Muscularis bevorzugen. Relativ enger noch als das kleine Cavum des Corpus uteri ist der Cervicalkanal, und die ihn umgebenden Drüsen sind zum Teil so stark cystisch erweitert, dass es erst an Serienschnitten möglich ist, das Lumen aus der Zahl der Cysten zu analysieren.

Die Schnitte, die den Tumor der linken Pars keratina an der medialen Seite zerlegt haben, gehen distal durch das Lig. latum und reichen bis etwa zur Höhe des Os internum uteri nach unten. So treffen sie einen an der Seitenkante des Corpus uteri, jedoch mehr nach hinten gelegenen, schon makroskopisch eben sichtbar gewesenen Vorsprung, der in einem breiten Muskelmantel auf der grösseren Strecke seines Verlaufs drei verschieden gestaltete Hohlräume birgt. Mikroskopisch enthalten die am meisten lateral gelegenen 23 Schnitte einen dünnen, aus zirkulär verlaufenden Fasern gebildeten Muskel-

Digitized by Google

mantel, der wie eine Kapsel drei nahezu gleich grosse, breite Komplexe von glatter Muskulatur umschliesst, welche im Centrum oder distalwärts mehr exzentrisch gelegene rundliche Hohlräume enthalten. Diese sind von einer einfachen Lage eines mässig hohen Cylinderepithels ausgekleidet, das niemals Flimmerbesatz trägt und wegen der Schiefschnitte in der Regel mehrschichtig erscheint. Die Muskulatur um jeden der 3 Kanäle besteht aus einem sehr breiten Mantel von zirkulär verlaufenden Fasern, und nur in einem Hohlraum folgt auf die alleräusserste Schicht von Ringmuskelfasern eine dünne Lage längsverlaufender Fasern. Die Muskulatur zeigt hier nichts von Hypertrophie im Gegensatz zu der Muscularis der die beiderseitigen Partes interstitiales und isthmicae konstituierenden Knoten. Lanzettförmige Lymphspalten folgen, vom äussersten Muskelmantel her eintretend, den Grenzen der drei Komplexe und tragen viel zur Sonderung derselben bei, und spärliche, kaum verdickte Gefässchen und sehr vereinzelte Rundzellen liegen da und dort in der Muskulatur zerstreut. Nach oben und lateral grenzen die 3 Kanäle an das von jungen Tuberkeln durchsetzte Gewebe des Lig. latum, das überaus reich an entzündlichen Infiltrationsherden und an Blut- und Lymphgefässen ist. Die Arterien zeigen fast überall das bekannte Bild der Endarteriitis obliterans. Nirgends aber sind epitheliale Formationen innerhalb der Mesosalpinx zu sehen.

Verfolgt man in den Serienschnitten die einzelnen Kanäle in ihrem Verlauf, so ergiebt sich folgendes: Während der unterste der Hohlräume ganz oben eine cylindrische, dann eine ovale Gestalt zeigt, wird er mehr distalwärts kleiner und kleiner, um nahe über dem Os internum plötzlich ampullenartig in eine erweiterte scheidenförmige, mit den breiten Flächen medial- und lateralwärts gerichtete Strecke überzugehen, welche wenige Schnitte weiter unten unregelmässig ins Lumen vorspringende Buckel zeigt. Bald nachher endet er, nun wieder enger geworden, in drei rundlichen und zwei langgestreckten kleinsten Kanälen, deren Kuppen in einem der letzten Schnitte gerade noch getroffen sind. Lange vorher schon, da dieser eben besprochene Gang noch sehr klein und eng war, zogen sich die beiden obersten cylindrischen Kanäle in die Breite und verschmolzen weiter unten ebenfalls zu einem scheidenförmigen Hohlraum, dessen Kanten um die dem dritten Kanal zusehende Fläche, also gleichzeitig nach medianwärts und unten, gekrümmt sind. In den weiteren Schnitten, die die Kanäle mehr distal treffen, vermisst man dann dieses scheidenähnliche Lumen ganz, und der Muskelmantel, der es umgeben hatte, und der durch Zusammenfliessen der Muskelkomplexe der beiden oberen Kanäle entstanden war, verkleinert sich fast bis zum Verschwinden, so dass die erwähnten 5 kleinen Kanäle das distale Ende dieses Kanalsystems darstellen, das durch Gabelungen von 2 Kanälen entstanden ist.

Welcher Herkunft ist nun der besprochene Komplex von vorzugsweise cylinderförmigen mit einer einfachen Lage von Cylinderepithel ausgekleideten Gängen, welcher langsam schräg nach unten und medianwärts dicht an der Seitenkante des linken unteren Corpusteils verläuft? Dass diese 3 Hohlräume nicht mit den das Tubenlumen der linken Pars interstitialis konzentrisch umgebenden epithelialen Bildungen in Beziehung stehen — was nach den Befunden

Digitized by Google

von epithelialen Kanälen in der Mesosalpinx bei Salpingitis isthmica nodosa in je einem Fall von Gottschalk und R. Meyer-Opitz als möglich erachtet werden musste —, ist aus mehreren Gründen ganz sicher. Denn einmal fanden sich in diesen beiden Fällen epitheliale Formationen im Lig. latum noch im Zusammenhang mit solchen der Tubenwand, während die Komplexe in unserm Fall durch eine sehr breite Schicht von Bindegewebe mit Gefässen des Lig. latum von dem Knoten des interstitiellen Teils getrennt waren; dazu addiert sich weiterhin noch die nahezu ganze Breite der äusseren Longitudinalschicht der Pars interstitialis, welche, wie oben angegeben, links frei von drüsenähnlichen Bildungen gefunden wurde. Weiterhin spricht die Topographie des Kanalsystems an der Seitenkante des unteren Corpusabschnitts dafür, dass wir es hier mit einem Rest des Gartner-Wolffschen Ganges zu thun haben. „Denn bei jedem Befund von Drüsen und Cysten in der Seitenwand der Cervix bis hinauf zum unteren Teil des Corpus" — so sagt R. Meyer — „müssen wir in erster Linie an Reste des Gartnerschen Ganges denken." Die konzentrische Umhüllung jeder der drei Kanäle mit Muskulatur und die Fassung dieser drei Komplexe in einen gesonderten Muskelring, das Fehlen leukocytären oder cytogenen Gewebes, die einfachen, nicht flimmernden Cylinderepithelien und endlich die distal ampulläre Erweiterung und scheidenförmige Umgestaltung der vorher cylindrischen Kanäle — das alles spricht weiterhin für den G. G. Bedürfte es noch einer Stütze für diese Annahme, so fände ich diese u. a. in einem Fall von R. Meyer[1]) und in einem solchen von Klein[2]) bei einem neugeborenen Mädchen; beide Male wurde ein Verlauf des Gartnerschen Ganges beobachtet, der dem unsrigen sehr ähnlich ist. Nur fand ich die Auffaserung desselben in 3 gesonderte Röhren nirgends erwähnt. Die Cervix uteri ist allerdings frei von diesem Gebilde, was nicht Wunder nehmen kann, da ja der G. G. grosse Variationen zeigt sowohl bezüglich der Eintrittsstelle in den Uterus, als auch nach Art und Länge seines Verlaufs. In unserm Fall scheint die ampulläre Partie, in welche der vorher cylindrische G. G. in der Regel erst in der Seitenwand der oberen Cervix übergeht, mehr kranialwärts verschoben zu sein und zwar noch mehr, als es der in diesem Fall grossen Länge der Cervix entsprechen würde.

[1]) Zeitschr. f. Geb. u. Gyn. 37. Bd. 1897.
[2]) Virchows Archiv. 154 Bd., Heft 1.

Digitized by Google

Was das hyperplastisch-hypertrophische, von entzündlichen Infiltrationen durchsetzte Muskelgewebe angeht, das in sehr breiter Lage, wie wir gesehen haben, die isthmischen und interstitiellen Teile der Tuben umgiebt, so haben v. Franqué, R. Meyer und Opitz bereits darauf hingewiesen, dass die Frage, ob dieses Muskelgewebe ein Myom oder eine, sagen wir myomähnliche, entzündliche Muskelhyperplasie vorstellt, von weittragender onkogenetischer Bedeutung sei. Das scheint festzustehen, dass im allgemeinen die Hyperplasie und Hypertrophie von Muskelgewebe um epitheliale Schläuche herum entweder als eine Folge desselben Reizes anzusehen ist, der die bestehenden Kanäle zu Wucherungen anregte, oder dass sie erst sekundär durch den Reiz der Drüsenwucherungen bedingt ist. Beides scheint auch bei der Salpingitis isthmica nodosa vorzukommen. Unzweifelhaft aber ist, dass die myomähnlichen Knotenbildungen der Tube nicht als Myome angesprochen werden dürfen im Sinne von Virchows Theorie der irritativen Genese der Myome, sondern dass sie rein entzündliche muskuläre Hyperplasieen darstellen, deren Natur, abgesehen von den Entzündungserscheinungen, zweifellos auch daraus zu erkennen ist, dass wir nicht wie bei Myomen ein Netzwerk von in den verschiedensten Ebenen sich kreuzenden Muskelbündeln sehen, sondern eine Relation des Muskelgewebes von ganz gewissem Charakter zum Tubenlumen erkennen, indem der Typus der inneren Ringmuskelschichten und der äusseren Longitudinalbezirke stets erhalten bleibt, mögen auch die hyperplastischen Muskelmassen noch so sehr an Ausdehnung gewinnen.

Die entzündlich-hyperplastischen Vorgänge am Muskel-Bindegewebsapparat erklären uns nun zweierlei. Einmal nach Chiari und v. Franqué die verschiedenartigen Befunde der epithelialen Räume in allen Schichten der Muskulatur bis weitab vom Lumen der Tube nahe unter der Serosa. „Die primär von der Schleimhaut gebildeten Ausstülpungen und ihre Verzweigungen werden durch die nachträglich erst gebildeten dicken Muskelschichten allmählich vom Tubenlumen abgedrängt, wobei die verbindenden Gänge entweder lang ausgezogen oder abgeschnürt werden“ (v. Franqué). Ferner erklären sie die ganz ungleichartigen Befunde an dem die epithelialen Formationen umgebenden Gewebe. Es wurde oben besprochen, dass die drüsenähnlichen Räume eines eigenen Muskelmantels ganz entbehren und dass sie von Mänteln leukocytären oder cytogenen oder spindelzelligen Gewebes umgeben sind. Es wurde auch hervorgehoben, dass die Leukocytenansammlungen vorwiegend

Digitized by Google

an den peripherwärts gerichteten Teilen der Hohlräume sich fanden oder wenigstens dort reichlicher auftraten als an den der Tube zusehenden Teilen. Dafür giebt es eine zweifache Deutung: einmal regt die Kuppe des peripher vordringenden Kanals das zu okkupierende Gewebe zuerst zur Entsendung von weissen Blutkörperchen an; weiterhin ist es aber auch wahrscheinlich, dass die Hohlräume — wie das v. Franqué nachweisen zu können glaubte — die Lymphgefässchen als Strasse benützen, in denen sie natürlich den geringsten Widerstand vorfinden — wahrscheinlich deswegen, weil in der Regel die Kanäle in der Nähe des Tubenlumens und in der breiten Ringmuskelschicht vorwiegend radiär, in den äussersten Schichten der Longitudinalbündel und in der Subserosa konzentrisch verlaufen, was der Topographie der Blut- und Lymphkapillaren in der Tubenwand entspricht. In den Saftspalten des Bindegewebes, die zum Lymphgefässsystem gehören, insofern sie dessen erste Wurzeln vorstellen, lagern nun immer massenhaft Leukocyten, und diese können, wie man wohl annehmen kann, einfach mechanisch von den in ihnen vordringenden Epithelialkanälen vorgeschoben werden. Übrigens hätten wir auf diese Weise auch eine Erklärung für die ausgedehnten ödematösen Durchtränkungen des Muskel- und Bindegewebes gefunden: die die Lymphgefässchen Schritt für Schritt einnehmenden epithelialen Schläuche verhindern die Zirkulation der Lymphe, führen zu Stauungen und Transsudation. Haben die Leukocyten um die Kanäle herum oder vielmehr die entzündlichen Vorgänge ein gewisses Alter erreicht, ist der Entzündungsprozess an dieser oder jener Stelle zum Abklingen gekommen, so verwandelt sich da und dort das leukocytäre in spindelzelliges Bindegewebe.

So bleibt nur noch die Deutung der Rolle des cytogenen Bindegewebes übrig, welches ich mehrmals um die drüsenähnlichen Hohlräume herum fand. Als ich die Litteratur über cytogenes Gewebe in Adenomyomen des Genitalstranges durchsah, konnte ich mich des Eindrucks nicht erwehren, als ob man mit dem Epitheton „cytogen“ allzu freigebig gewesen wäre und manchmal einfaches leukocytäres als lymphadenoides Gewebe bezeichnet hätte. Denn die Diagnose: lymphadenoides Bindegewebe verlangt nicht bloss die Charakteristica jener gleichgrossen, rundlichen oder länglichen intensiv tingierten Zellen, die wir als leukocytäre Elemente auffassen, sondern sie setzt auch voraus, dass es in dünnen Schnitten bei geeigneter Färbung, mit Hämalaun-Eosin etwa oder besser nach van Gieson-Ernst, gelungen ist, die Einlagerung der dicht-

Digitized by Google

gedrängten Rundzellen in ein feinretikuläres Zwischengewebe nachzuweisen. Auch erwartet man doch hier und da Blut- und Lymphkapillaren, wenn man von dem lymphadenoiden oder cytogenen Gewebe spricht, welches das Gerüst zahlreicher Schleimhäute, auch der Uterusmucosa bildet. In unserm Fall kann ich mir nicht recht erklären, warum cytogenes Gewebe überhaupt vorkommt und warum es sich nur vereinzelt vorfindet. Denn sind wir uns schon über die Genese des cytogenen Gewebes im allgemeinen nicht ganz klar, so bestehen im speziellen über die Herkunft dieses Gewebes um epitheliale Schläuche herum verschiedene Meinungen. v. Recklinghausen, der das cytogene Bindegewebe ursprünglich nur in seinen Urnierenadenomyomen fand und es als geradezu charakteristisch für diese angesehen wissen wollte, erklärte es sich durch eine durch die Epithelschläuche angeregte Hyperplasie der bindegewebigen, gefässreichen Grundsubstanz, z. B. des Myometrium. Andere Autoren nahmen bei mesonephrischen Adenomyomen eine Versprengung des cytogenen Gewebes der Urniere mitsamt deren Kanälchen an — obwohl es Thatsache ist, dass noch niemals weder um die Harnkanälchen der Urniere selbst noch um die Kanälchen der physiologisch immer oder zuweilen persistierenden Reste des Mesonephros, des Epoophoron und Paroophoron, lymphadenoides Gewebe nachgewiesen wurde. R. Meyer meint, das mit den Urnierenkanälchen gleichzeitig versprengte Bindegewebe der Urniere würde in den myomatös erkrankten Teilen des Uterus z. B. zell- und gefässreicher — eine recht plausible Erklärung, wie mir scheint, die mutatis mutandis auf meinen Fall angewendet werden könnte, insofern es denkbar wäre, dass das Bindegewebe der Mucosa der Tube bei seiner peripheren Verlagerung zell- und gefässreicher würde. Pick plaidiert für die spezielle diagnostische Bedeutung des lymphadenoiden Gewebes um die drüsigen versprengten Epithelbildungen des fertig gebildeten Corpus uteri und des sich in das Corpus umbildenden Abschnitts der Müllerschen Gänge und scheint diese Anschauung auch auf die Genese von den zur Tube werdenden Bezirken des M. G. ausdehnen zu wollen. Dem könnten wir nach unserm Fall kaum widersprechen. Aber die Frage bleibt offen, warum sich das cytogene Gewebe nur vereinzelt um die epithelialen Schläuche herum findet.

Nun noch die Frage, ob das enge, mit einem dicken Pfropf blutig-geronnener Eiweissmassen angefüllte und damit verlegte Tubenlumen am intramuralen und isthmischen Abschnitt Beziehungen zu

Digitized by Google

der Dilatation des ampullären Tubenteils und der Anfüllung desselben mit nekrotischen Massen wahrscheinlich macht. In den meisten der unten zu besprechenden Fälle von Salpingitis isthmica nodosa geschieht einer besonderen Enge am Isthmus und einer Ansammlung von seröser Flüssigkeit oder von eitrig-käsigen Massen im ampullären Abschnitt der Tube bei Verengerung oder Verschluss des Ostium abdominale Erwähnung. Bereits Chiari hatte in seinen nachher zu besprechenden Fällen darauf hingewiesen, und auch unsere Präparate zeigen dasselbe. In seinem 4. Fall fand Chiari an der Grenze zwischen Isthmus und Ampulle eine mit Blutkoagulis gefüllte nussgrosse sackartige Dilatation des Lumens, die wohl nicht anders als durch Blutansammlung bei der menstruellen Kongestion entstanden war, wobei das Blut durch den engen Isthmus nicht in den Uterus gelangen konnte. Im Lumen des Isthmus und besonders der Pars intramuralis unserer Präparate der rechten Seite mag der rotgefärbte Pfropf von der letzten äusserst schwachen Menstruation herrühren, und wir müssen vielleicht eine vikarierende Tubenmenstruation an Stelle der bei dem infantilen tuberkulösen Uterus fast ganz ausgebliebenen menstruellen Blutausscheidung der Gebärmutter annehmen, wenn, was mir freilich wenig wahrscheinlich scheint, das Blut nicht aus Gefässen herstammt, die durch den tuberkulösen Prozess zerstört worden waren. Sei dem, wie es will; wichtiger als das scheint mir die Thatsache, dass der fest eingekeilte intensiv rot gefärbte Pfropf im intramuralen Teil der rechten Seite zur Pyosalpinxbildung in unserm Fall führte, insofern, als er die Abfuhr des käsig eitrigen Materials durch Uterus und Vagina verhinderte, dass — allgemein gesagt — Verengerungen des Tubenlumens an der Pars intramuralis in der Regel zu Hydro-Pyo- oder Hämatosalpinx führen, zumal dann, wenn auch das Ostium abdominale verschlossen oder hochgradig verengt ist. Das stimmt mit den von F. A. Kehrer, Fraenkel u. a. zur Erzeugung von Hydro- und Pyosalpinx angestellten Versuchen überein.

In den bisherigen Ausführungen wurde einmal von Knoten an der Pars interstitialis und isthmica geredet, dann aber der Ausdruck Adenom oder Adenomyom der Tubenschleimhaut, der Manchem aus einzelnen Publikationen vielleicht geläufig ist, absichtlich vermieden. Mit Recht. Denn die pathologisch-anatomische Nomenklatur hat den Begriff Adenom nur für eine benigne cirkumskripte Neubildung aus präexistierenden Drüsen reserviert, deren Vorkommen in der Tubenschleimhaut vollkommen geleugnet wird und jedenfalls

Digitized by Google

überaus selten ist. Will man jedoch den Vergleich der Knotenbildungen bei Salpingitis isthmica nodosa mit dem Adenom gewahrt wissen, so wäre die u. a. von B. Wolff[1]) vorgeschlagene Bezeichnung „adenomähnliche Wucherungen" der Tubenschleimhaut in Anwendung zu ziehen. Wir haben es vorgezogen, nur von epithelialen Formationen, epithelialen Schläuchen oder Kanälen oder drüsenähnlichen Bildungen zu sprechen.

Was die Lokalisation der Knoten anlangt, so wurden sie in unserm Fall und in dem unten zu besprechenden von Meyer-Opitz sowohl an der die Uteruswand durchsetzenden Pars interstitialis tubae als auch am isthmischen Teil beobachtet. Das scheint nicht ganz zu stimmen mit der Salpingitis isthmica nodosa. Chiari, der uns das Bild dieser Erkrankung zuerst in klarer Weise entworfen hat, verstand allerdings unter diesem Namen nur knotige oder spindelförmige Auftreibungen auf irgend einer Strecke des isthmischen Teils. Ein Jahr vor Chiari hat Hegar bereits auf die knotenförmigen Anschwellungen der Pars keratina bei Tuberkulose aufmerksam gemacht, ohne freilich die Affektion mit einem besonderen Namen zu belegen. Viel später hat man sich gewöhnt, scheinbar unbewusst, die Bezeichnung der Chiari-Schautaschen Salpingitis isthmica nodosa auch auf die an der Grenze zwischen intramuralem und isthmischem Teil des Eileiters gelegenen und auf die dem intramuralen Abschnitt selbst angehörenden, der Pars keratina des Uteruskörpers aufsitzenden, Knoten zu übertragen. Stolper[2]) hat neuerdings zwar behauptet, die Knotenbildungen an der Pars interstitialis hätten mit der Salpingitis isthmica nodosa nichts zu thun, da die Schleimhaut in den Knoten des intramuralen Abschnitts, wie die Fälle von Alterthum und Stolper zeigten, normal und die Lokalisation doch eine ganz andere sei, als bei der von Chiari-Schauta beschriebenen Affektion. Dem kann ich auf Grund meines Falles und jenes von R. Meyer-Opitz nicht beipflichten, in denen beiden sich genau etwa die gleichen Veränderungen in beiden Tubenbezirken präsentierten, insbesondere auch ein in der Mucosa lokalisierter Entzündungsprozess. Dieser mag in den Fällen von Alterthum und Stolper im isthmischen Teil vielleicht bereits erloschen gewesen sein. Da also, nach unserer Annahme, interstitielle und isthmische Strecke in der Regel jede

[1]) Verhandl. d. deutschen Ges. f. Gyn. Bd. VII. 1897, pag. 420.

[2]) Monatsschrift f. Geb. u. Gyn. von Martin-Sänger 1900. Bd. XI. Schautas Festschrift.

Digitized by Google

für sich, nicht selten aber auch beide gleichzeitig oder vielleicht etwas nacheinander aus derselben Ursache in Chiarischem Sinne afficiert sein können, so muss man selbstverständlich in Zukunft von einer Salpingitis interstitialis oder isthmica nodosa oder Salpingitis interstitialis et isthmica nodosa sprechen. Da aber unter interstitieller Tubenentzündung nach den Lehren der pathologischen Anatomie ein im ganzen Verlauf der Tube auftretender, vorwiegend im Bindegewebe lokalisierter Entzündungsprozess verstanden wird, so redet man besser von einer Salpingitis intramuralis et (oder) isthmica nodosa.

Wichtig ist bei dieser Definition zu wissen, welcher Teil der Tube als intramuraler oder interstitieller anzusehen ist. Ich muss hier verweisen auf die exakten Untersuchungen von R. Meyer über diese Frage, welche ich freilich nur auf Grund von Serienschnitten durch 2 Partes keratinae bestätigt fand. Dieser Autor hat jene engste Stelle der Tube, die man als intramuralen Teil bezeichnet, in eine kleinere laterale eigentliche Pars intramuralis tubae oder als Tubenwinkel und in eine mediale, die dem Cavum uteri noch angehört, als Tubenecke desselben unterschieden. Während der Tubenwinkel in normalen Fällen $^1/_3$ der früheren Pars interstitialis einnimmt und in die Pars isthmica lateralwärts übergeht, mündet die Tubenecke ohne scharfe Grenze trichterförmig in das Cavum uteri und besitzt um das unregelmässig begrenzte Lumen herum reichlich Uterindrüsen. Das Lumen des Tubenwinkels aber stellt einen fast glatten Schlitz dar, es fehlen Drüsen, es zeigt den Beginn der tubaren Schleimhautfaltung und hat noch in der Regel die eigene Muskularis der Tube bewahrt, von der die cirkulären Fasern sich am weitesten medialwärts zu erhalten pflegen. Da wo die Tubenecke in den nur mit der Lupe erkennbaren Tubenwinkel übergeht, liegt mikroskopisch das Ostium uterinum tubae, dessen Topographie makroskopisch nicht genauer eruierbar ist und wegen der trichterförmigen Erweiterung der Tubenecke nach dem Cavum uteri zu fälschlich medianwärts verlegt wird. Gehen nun von der Tubenecke der Uterushöhle die von R. Meyer so bezeichneten Tubeneckenadenome aus, die er als postfötale Wucherungen kongenital angelegter Schleimhautabzweigungen in einem Teil, als Teilerscheinungen einer allgemeinen hyperplastischen Endometritis corporis uteri im andern Teil der Fälle anspricht, so gruppieren sich um die eigentliche Pars intramuralis sowohl v. Recklinghausens mesonephrische Tubenwinkeladenomyome als

Digitized by Google

auch die Schleimhautausstülpungen der Salpingitis intramuralis nodosa. Das aber nicht allein. Denn gehen wir die Ausgangspunkte der knotenförmigen Verdickungen des Tubenwinkels und der Pars isthmica tubae durch, so werden wir finden, dass es deren noch mehrere giebt.

Die knotigen Tumoren sind am häufigsten erworben und zwar entzündlich erworben, seltener nicht entzündlicher Natur und kongenital. Sie gehen von der Tube, der Urniere oder dem Urnierengang, vielleicht auch vom Serosaepithel und von der Uterusmucosa der Tubenecken aus; doch kommt diese letztgenannte Entstehung nur für die Epithelialschläuche in der Peripherie des intramuralen Tubenteils in Betracht.

Auf mehrfachem Wege kann die Tube epitheliale Formationen ausserhalb ihres Lumens in ihre Wandungen hineinschicken. Einmal ist eine fötale Verlagerung von epithelialen Zellkomplexen des sich zur Tube später umbildenden Abschnitts des M. G. oder eine fötale Ausstülpung des M. G. oder der Tube oder eine intraparietal gelegene Nebentube (Ries) als möglich anzusehen. In diesen Fällen erwarten wir in der Peripherie der Tube, weitab wohl vom Lumen, einen einzigen oder nur wenige cirkumskripte Herde von epithelialen Gebilden, die vielleicht einen ihrer Hohlräume durch einen langen Kanal mit dem Eileiterlumen in Beziehung treten liessen; stärkere entzündliche Erscheinungen werden hierbei vermisst, und dadurch wird die Abgrenzung solcher epithelialen Hohlräume gegen die Salpingitis intramuralis nodosa leichter als gegen die mesonephrischen Tubenwinkeladenome. — Zweifellos können ferner im chronischen Stadium der katarrhalischen Salpingitis nebeneinander oder gegenüberstehende, kolbig angeschwollene, hyperämische Schleimhautfalten nach Verlust des Oberflächenepithels miteinander verkleben und auf diese Weise abgeschlossene, mit flimmerndem aber auch einfachem Cylinderepithel ausgekleidete Hohlräume bilden. Bei dieser von Martin als Salpingitis pseudofollicularis beschriebenen chronischen Form findet man dann in nächster Nähe des Tubenlumens innerhalb der verbreiterten Mucosa mit Fibringerinnseln, Leukocyten und desquamierten Epithelien angefüllte, oft cystisch dilatierte Hohlräume, demnach ein der Salpingitis intramuralis et isthmica nodosa recht ähnliches Bild, das sich nur dadurch von jener unterscheidet, dass dort eine diffuse Hyperplasie und Hypertrophie der Tubenmuskulatur und eine mehr weniger gleichmässige Durchsetzung aller Muskel-

Digitized by Google

schichten mit epithelialen Kanälen gefunden wird. Entstehen endlich postfötale Schleimhautausstülpungen auf Grund entzündlicher Prozesse in die Tiefen der Muskelwand selbst hinein, so kommt es zu der nun genügend bekannten Salpingitis intramuralis et isthmica nodosa.

Auch aus versprengten restierenden Urnierenkanälchen, welche — nach R. Meyer — infolge desselben Reizes, der zur Versprengung und Persistenz derselben führte, zur hyperplastischen Wucherung angeregt werden, können Komplexe drüsiger Bildungen im Bereich des intramuralen und isthmischen Tubenteils entstehen. Ich gehe hier nicht weiter ein auf die Theorie der Urnierenadenomyome. In unsern Präparaten, in denen sich die von Neumann als Invaginationen erklärten Pseudoglomeruli, halbmondförmige Drüsen und cytogenes Gewebe, wenn auch alle nur spärlich vertreten, fanden, in denen ferner die Persistenz des Gartner-Wolffschen Kanals im unteren Teil des linken Corpus des Uterus planifundalis infantilis nachgewiesen wurde, war der Verdacht auf mesonephrische Genese der epithelialen Bildungen nur zu berechtigt. Als ich aber in unzweifelhafter Weise in Serienschnitten den Zusammenhang der Hohlräume mit dem Tubenlumen, ja selbst das centrifugale Weiterwachsen der Kanäle und das Einschieben neugebildeter Muskelfaserkomplexe zwischen die Ausstülpungen und das Eileiterlumen nachweisen konnte, als es endlich gelang zu zeigen, dass einzelne isolierte in den äussersten Schichten der Longitudinalfasern gelegene epitheliale Bildungen nur die letzten Ausläufer der in der breiten Ringmuskulatur reichlich verzweigten Hohlräume waren, da musste sogar die Annahme der Kombination eines embryonal angelegten Urnierenadenomyoms mit entzündlichen Schleimhautausstülpungen der Tube für unsern Fall fallen gelassen werden. Dass diese Kombinationen thatsächlich vorkommen, halte ich für sehr wahrscheinlich. Vielleicht müssen wir mit dieser Auffassuug an einen Fall von R. Meyer[1]) herantreten, der dem unsrigen in auffallender Weise selbst in allen Einzelheiten ähnelt. Bei einem 23jährigen an Phthise verstorbenen Mädchen fanden sich beiderseits in Knoten der Pars interstitialis et isthmica „Adenome". Während aber die rechtsseitigen epithelialen Wucherungen in allen Wandschichten zu finden waren, nahmen die adenomatösen Wucherungen in der linken Pars keratina nur einen cirkumskripten Platz in der äusseren Muskelschicht ein. Neben Andeutungen entzündlicher

[1]) Zeitschr. f. Geb. u. Gyn. 37. Bd. 1897, pag. 333.

Digitized by Google

Prozesse fanden sich wenigstens vereinzelte Kommunikationen der peripher gelegenen Hohlräume mit dem Tubenlumen der Pars intramuralis. Endlich wurde auch hier die Persistenz einer Strecke des G. G. in der Gegend des Os internum der linken Seitenfläche nachgewiesen, welcher freilich zu einem Adenom geworden war.

Ich muss es dahingestellt sein lassen, ob die Lokalisation epithelialer Hohlräume und Cysten zwischen Tubenquerschnitt und Lig. latum in erster Linie auf den Wolffschen Körper, sagen wir auf Ausläufer des Paroophoron zurückzuführen ist. Ich habe auf Sagittalschnitten durch die beiderseitige Tube mit Lig. latum von 3 Neugeborenen vergebens nach Ausläufern der Paroophoronkanäle bis an oder in die Tubenwandung gesucht, obwohl ich diese in Analogie mit den Sexualsträngen des Ovarium erwarten zu dürfen glaubte. L. Aschoff[1]) betont aber, dass schon normalerweise die Schläuche des Parovarium ganz dicht an der longitudinalen Muskelschicht der Tube entlang laufen, und in einem Fall fand er in der neben einem Parovarialcystom gelegenen Tube die nicht verdickte Muskulatur durch Einlagerung drüsiger mit muskulösen Scheiden umgebener Bildungen auseinandergedrängt.

Was die Genese der drüsenähnlichen Hohlräume in der Pars intramuralis speziell anlangt, so erscheint es wahrscheinlich, dass dieselben auch von der nahe benachbarten Tubenecke des Cavum uteri ausgehen können, welche fötal oder postfötal Drüsenschläuche weit lateralwärts entsendet. So hat R. Meyer[2]) dicht an der Grenze zwischen der rechten Tubenecke und dem eigentlichen interstitiellen Tubenabschnitt einen tiefen Schleimhautausläufer mit cystisch erweiterten Endabschnitten gefunden, dem er mit Recht wohl eine schon kongenitale Entstehung zuspricht, weil die atrophische Schleimhaut des Corpus uteri der 62jährigen Frau der Drüsen bereits verlustig gegangen war. In 2 anderen Fällen[3]) sah R. Meyer ein Adenom resp. eine drüsige Verzweigung, welche vom lateralsten Teil der Tubenecke ausging und den eigentlich interstitiellen Tubenteil eine Strecke weit begleitete.

Endlich sind wir berechtigt, Epithelialschläuche und Cystchen in den äusseren Schichten des Myometrium und der Tubenwand auf Serosaeinstülpungen zurückzuführen. Iwanoff, Orloff und Ricker haben früher schon kleine subseröse Myome, die epitheliale

[1]) Monatsschr. f. Geb. u. Gyn. IX. Bd. 1899, pag. 39.

[2]) Zeitschr. f. Geb. u. Gyn. 43. Bd. 1900, pag. 135. 18. Fall.

[3]) Casus eodem loco citati No. 2, pag. 17.

Digitized by Google

Kanäle enthielten, genetisch auf diese Weise gedeutet, und neuerdings hat R. Meyer[1]) mehrere „Drüsen“ im Stratum subserosum und den äussern Schichten des Myometrium durch Einsenkungen des Peritonealepithels entstanden erklärt. Jedoch halte ich — dies nebenbei — die Bezeichnung „Drüsen“ für bedenklich und glaube, dass sie durch „Epithelialkanäle“ oder „drüsenähnliche Hohlräume“ zu ersetzen wäre, wenn auch — um mit R. Meyer zu reden — „die Zellen selbst, wie die ganze schlauchförmige Verzweigung innerhalb des Myometriums völlig das Bild einer richtigen Drüse geben“. Über die Charakteristika dieser zu fötalen Zeiten oder durch spätere entzündliche Vorgänge gebildeten Serosaeinstülpungen wissen wir fast nichts. Pick gab an, dass solche Hohlräume von spindelzelligem Bindegewebe umscheidet würden, R. Meyer hat neuerdings auch richtiges lymphadenoides Gewebe Mäntel um dieselben bilden sehen. Auch die Frage, ob diese epithelialen Formationen kubisches oder cylindrisches Epithel mit oder ohne Flimmerbesatz aufweisen, bleibt noch offen. So viel steht aber wohl fest, dass eine Metaplasie des flachen Peritonealepithels in Cylinderepithel geschehen kann. Ob sich dies letztere dann auch noch in Flimmerepithel transformieren kann, ist unbekannt.

Wir führen nun ganz kurz die in der Litteratur niedergelegten Fälle von Salpingitis isthmica nodosa, oder wie wir sie bezeichnet wissen möchten: der Salpingitis intramuralis et isthmica nodosa möglichst vollständig an, dabei aber uns bewusst bleibend, dass fälschlich derartige auch als „Adenomyome“ beschrieben wurden. Hans Chiari[2]) hat als der erste im Jahre 1887 7 Fälle von knotenförmigen, durch entzündliche Muskelhyperplasien und Ausstülpungen der Tube, wie er nachweisen konnte, entstandene Anschwellungen des Isthmus unter 760 daraufhin untersuchten Leichen beobachtet. Gleichzeitig hatte er frühere derartige Befunde, die von Rokitansky, Förster, Meckel, Baillie, Klebs und Simpson als Fibro-Myome der Eileiter angesehen wurden, richtig gedeutet. Chiari fand makroskopisch haselnuss- oder erbsengrosse Knoten, die sich, wenigstens nach der uterinen Seite zu, deutlich von der Umgebung absetzten und, einseitig oder doppelseitig, an irgend einer Stelle des isthmischen Teiles, sei es lateral an der Grenze gegen die Pars ampullaris oder medial dicht an der Grenze der Uterussubstanz, zur Beobachtung kamen. Das Ostium abdominale war in der Regel verschlossen und der ampulläre Teil der Tube, der wohl den hervorragendsten Anteil an den entzündlichen Vorgängen des ganzen inneren Genitale nahm, durch trübe oder seröse Flüssigkeit in geringem Grade dilatiert. Die Pars interstitialis zeigte in allen sieben Fällen normale Verhältnisse; der Tubenkanal

[1]) Zeitschr. f. Heilkunde, 1887, Bd. VIII, pag. 457.
[2]) Zeitschr. f. Geb. und Gyn., 44 Bd. 1900, pag. 89.

Digitized by Google

war am Isthmus verengert und häufig excentrisch in den durch neugebildetes hyperplastisch-hypertrophisches Muskelgewebe formierten Knoten gelegen. Mikroskopisch fand Chiari eine entzündlich geschwellte oder dünne narbenartige Mucosa, deren Cylinderepithel erhalten war, aber der Flimmern entbehrte. Diese war durch eine normal dicke oder hyperplastische Muscularis mucosae längsverlaufender Fasern von der eigentlichen Muscularis tubae getrennt, deren Ringmuskulatur vorwiegend hyperplastisch war. In der Muskulatur sah Chiari bis zu hanfkorngrosse, bis nahe an das Peritoneum vorgeschobene epitheliale Hohlräume, die von einer sehr dünnen Bindegewebslage von dem Charakter des der Mucosa angehörenden Bindegewebes begrenzt waren. Sie enthielten selten eitrige, in der Regel seröse Flüssigkeit, „in welcher von der Wand abgelöste, aufgequollene Epithelien suspendiert erschienen". Im letzten seiner Fälle konnte Chiari „deutlich wahrnehmen, dass einer Ausstülpung der Mucosa des Tubarkanals die cystischen Kavitäten ihre Entstehung verdankten", und er stellte sich vor, dass die letzteren die „Muscularis fort und fort zu Kontraktionen reizten und so deren Hyperplasie und Hypertrophie herbeiführten".

In einer vorwiegend den klinischen Teil der Salpingitis isthmica nodosa abhandelnden Arbeit berichtet Schauta[1]) im Jahre 1888 über 18 Fälle; in 5 von diesen konnte er die Diagnose durch den anatomischen Befund bei der Operation bestätigen. Mikroskopisch sah er im Gegensatz zu Chiari mehr ausgesprochen entzündliche Prozesse und Vereiterungen der cystischen Hohlräume.

Die akutesten Veränderungen aber konstatierte wohl Wertheim.[2]) Es war in dessen Fall zu eitriger Einschmelzung fast der ganzen beiderseitigen am Isthmus gelegenen kleinwalnussgrossen Knoten gekommen. Die abdominalen Ostien waren verschlossen, die ampullären Anteile der Tuben kolbenförmig aufgetrieben.

Ob es sich im Fall von Kossmann[3]) um ein Urnierenadenomyom, dessen adenomatöse Teile lange schon bestanden und erst später zur Myombildung anregten, oder um eine im Anschluss an pelveoperitonitische Prozesse aufgetretene Salpingitis intramuralis nodosa, was mir wahrscheinlicher scheint, handelte, lässt sich nicht mit voller Sicherheit sagen. Er fand am linken Uterushorn ein kleinapfelgrosses Neoplasma bei einer Frau, der er vier Jahre vor der zweiten Laparotomie die linken entzündlich erkrankten Adnexe weggenommen hatte. In dem aus hyperplastisch-hypertrophischem Muskelgewebe gebildeten Tumor lag ein mit Cylinderepithel ausgekleideter nussgrosser Hohlraum, mit rotbrauner Flüssigkeit gefüllt; um diesen herum spärliche Drüsen in cystogenem Gewebe.

Alterthum[4]) fand im vierten seiner Fälle von Genitaltuberkulose links eine Pyosalpinx. Die rechte, aus zwei Schenkeln gebildete Tube formierte zusammen mit dem Eierstock einen Tumor. In einem keilförmig excidierten Stück aus dem knotig verdickten Teil des rechten Uterushornes lag das sternförmige enge

---

[1]) Archiv f. Gyn., 33. Bd. 1888, pag. 27.

[2]) Centralblatt f. Gyn. 1894.

[3]) Zeitschr. f. Geb. und Gyn. 1897, 37. Bd., pag. 163.

[4]) Hegarsche Beiträge zur Geb. und Gyn. 1898, Bd. I, pag. 42.

Digitized by Google

Tubenlumen in einer intakten Schleimhaut; in der Muskulatur epitheliale Hohlräume mit hohem Cylinderepithel.

In dem anderen Fall von Alterthum bestand die rechte, im ampullären Teil gesunde Tube aus einer Anzahl knolliger mit käsigen Massen und Kalkkonkrementen gefüllter Auftreibungen; der medialste Knoten lag im Uterusgewebe selbst. Im muskulösen Knoten des linken interstitiellen Tubenteils waren epitheliale Hohlräume durch eine dicke Schicht ringförmiger Muskelzüge vom Tubenlumen getrennt; die Kanäle fehlten in Schnitten aus dem isthmischen Teil.

Brösse[1]) entfernte bei einer 25 Jahre alten, früher an Bartholinitis, Urethritis und Cervikalkatarrh erkrankten Frau die beiderseitigen entzündeten Eileiter und fand in der Wand der linken Tube, 1 cm vom uterinen Ende an beginnend, mehrere linsen- bis erbsengrosse Knoten, welche auf dem Durchschnitt sich als kleine mit Detritus angefüllte Höhlen erwiesen.

In dem ersten Fall von F. Kleinhans[2]) bestanden neben Entzündungserscheinungen am Genitale beiderseits Hydrosalpinxsäcke, wahrscheinlich puerperaler Ätiologie. Es gelang nicht, einen Zusammenhang von Cystenräumen mit dem Tubenlumen der Pars isthmica nachzuweisen. In seinem zweiten Fall fanden sich Infiltrate in der Tubenwand; der Eileiter war mit peritonealen Adhäsionen bedeckt. Das Tubenlumen hatte auf einzelnen Schnitten der Serie verschiedene Form und war auffallend eng und stark verzogen; mucosaähnliches Bindegewebe, welches einzelne der epithelialen Hohlräume umgab, hing mit der Mucosa des Hauptlumens zusammen, was die Entstehung jener durch Ausstülpungen seitens der Schleimhaut wahrscheinlich machte.

Im siebenten Fall seines topographischen Atlas berichtet H. Sellheim[3]) über die Resultate der Becken-Serienschnitte bei einer 30jährigen luetischen Puella publica. Diese, schon längere Zeit an einer Anschwellung im Unterleib leidend, war seit 10 Wochen schwerer mit Fieber, Unterleibsschmerzen und Cyanose erkrankt und starb einen Tag nach dem missglückten Versuch, den Eiter aus einem 5 cm über die Schoossfuge sich erhebenden Tumor zu entleeren. Doppelseitige Pyosalpinx von bedeutender Grösse. „Am rechten Fundalwinkel besteht die Schleimhaut aus konzentrisch angeordneten Drüsenquerschnitten, die in ein sehr zellreiches Stroma eingelagert sind.“ Dieselben fanden sich auch weit in der umgebenden Muskulatur zerstreut, bis ins Lig. latum hinein, und auch in Schnitten durch die Pars isthmica.

R. Meyer und Opitz[4]) fanden eine reichliche Durchsetzung aller Muskelschichten, sowohl am Tubenwinkel als am isthmischen Teil, mit epithelialen Hohlräumen, welche zahlreiche Kommunikationen mit dem Tubenlumen aufwiesen und teilweise bis in die Mesosalpinx sich hinein erstreckten

---

[1]) Verh. d. Ges. f. Geb. und Gyn. zu Berlin, 25. Mai 1894 und Zeitschr. f. Geb. und Gyn., 31. Bd., pag. 237.

[2]) J. Veits Handbuch der Gynaekologie 1899, Bd. III, 2. Hälfte, pag. 722.

[3]) Sellheim, Topographischer Atlas zur normalen und pathol. Anat. d. weibl. Beckens, Leipzig 1900, pag. 114 und 118.

[4]) Zeitschr. f. Geb. und Gyn. 1900, 43. Bd., pag. 332.

Digitized by Google

Stolper[1]) berichtet aus der Klinik Schautas über die Untersuchung eines Knotens der rechten Pars interstitialis. Das Epithel der Schleimhaut war völlig intakt. Dieselbe enthielt aber auffallend grosse Falten. Muscularis mucosae und Ringmuskulatur sollen im Gegensatz zur Longitudinalschicht frei von Entzündung gewesen sein; überall aber in ihnen epitheliale Hohlräume mit häufig infiltrierter Umgebung.

Der Fall v. Franqué[2]) betrifft eine 21jährige, früher an Pleuritis erkrankte Pat. Wegen schmerzhafter Adhäsionen des retroflektierten Uterus Kolpotomia ant., Lösung der Adhäsionen und Vaginaefixatio; dabei erschienen die Adnexe nicht wesentlich verändert. Wegen Recidivs der Lageveränderung $1^3/_4$ Jahre später Ventrofixatio. Am uterinen Ende der rechten Tube zwei haselnussgrosse derbe Anschwellungen; die ganze Wand bis etwa zur Hälfte der Tube sehr hart und infiltriert. Ostium abdominale entzündet, aber durchgängig. Entfernung der Adnexe; dabei Ausschneidung der rechten Tube aus der Uteruskante. Tuberkel auf dem Peritoneum. Die genaueren Ergebnisse der sehr exakten histologischen Untersuchungen v. Franqués kann ich wohl übergehen, da sie grossenteils mit den unserigen übereinstimmen. Nur so viel sei wiederholt, dass er halbmondförmige cystische Drüsen, Sammelröhren, Ampullen, Endkolben, Pseudoglomeruli, cytogenes Bindegewebe und mit Pigment beladene Zellen fand und dass er die epithelialen Hohlräume vorzugsweise in der Peripherie der knotigen Verdickungen beobachtete. Bemerkenswert ist weiter, dass er mehrfach den ununterbrochenen Zusammenhang von Hohlräumen mit dem Tubenlumen nachweisen konnte und dass es tuberkulöse Prozesse waren, die die Ausstülpungen des Tubenlumens angeregt hatten.

E. Ries[3]) bringt 2 Fälle. Beide Male fand er die epithelialen Kanäle rings um das Tubenlumen herum, besonders zwischen Cavum und Lig. latum; dieselben waren mit Scheiden von konzentrischem Muskel- oder Bindegewebe umgeben. Im ersten der Fälle verengte sich das Tubenlumen im lateralen Teil des Knotens zu einem kapillaren Spalt und obliterierte am äussersten Ende ganz. Im zweiten Falle konnte er an drei Stellen eine offene Kommunikation zwischen dem Tubenlumen und den Hohlräumen nachweisen.

Mit dem Bericht über die vorstehenden Fälle wäre die Litteratur über die früher so genannte Salpingitis isthmica nodosa ziemlich abgeschlossen, nicht aber der über Fälle von Adenomyomen am intramuralen und isthmischen Teil, die ich als Salpingitis auffassen möchte. Einer der Fälle von v. Lockstädt,[4]) den dieser Autor als ein aus der abnormer Weise nur Drüsen enthaltenden Tubenschleimhaut ohne entzündliche Prozesse entstandenes Adenomyom

---

[1]) Monatsschrift f. Geb. und Gyn., Martin-Sänger, Bd. XI, 1900. Schautas Festschrift.

[2]) Zeitschr. f. Geb. und Gyn., 42 Bd., Heft 1.

[3]) The Journal of experimental medicine, New-York. Vol. 2. 1897, pag. 347.

[4]) Über Vorkommen und Bedeutung von Drüsenschläuchen in den Myomen des Uterus. Inaug.-Diss. Königsberg 1898.

Digitized by Google

ansieht, gehört wohl hierher. An einer Stelle drangen von dem Lumen am medialen Teil des Isthmus her mehrere drüsenähnliche Kanäle durch die Ringmuskulatur zu der peripher gelegenen Hauptmasse der Adenomyome vor. In dem Fall von Muskat[1]) mag sich eine Persistenz des W. G. in der Tubenwand oder eine Parasalpinx vereinigt haben mit einer Salpingitis isthmica nodosa, für welche die starken entzündlichen Veränderungen des Muskel- und Bindegewebes, die Kombination mit Pyosalpinx bei nahezu völliger Obliteration des abdominalen Ostium, die Einbettung der vorzugsweise radiär zum Tubenlumen gestellten Kanäle in ein sehr zellreiches Bindegewebe, endlich die charakteristische Gestalt des in Wucherung begriffenen Tubenlumens mit den weiten Fortsätzen, die es aussendet, mir zu sprechen scheinen. Die Akme der entzündlichen Vorgänge wäre in diesem Fall als überwunden anzusehen. Auch Wülfing[2]) beschrieb heuer einen Fall mit entzündlichen Veränderungen am ganzen inneren Genitale, mit Portiokarcinom, multiplen intramuralen Uterusmyomen und Hydrosalpinx sinistra und beiderseitigen Tubenwinkeladenomyomen, die er im Sinne von v. Recklinghausen als mesonephrischer Genese anspricht, die aber mindestens ebenso gut durch eine Salpingitis intramuralis nodosa enstanden zu denken wäre. Dass freilich hier Unregelmässigkeiten bei der Bildung des Wolffschen Körpers eintraten, insofern versprengte Urnierenkanälchen in den iliacalen Lymphdrüsen sich fanden, ist sicher. Diese beobachteten wir aber auch in unserem und v. Franqué in seinem Fall. Auch der oben wegen der grossen Ähnlichkeit mit dem unseren besprochene Fall von R. Meyer käme hier hinzu. In allen diesen Fällen Entzündungserscheinungen, Kommunikationen der epithelialen Hohlräume mit dem Tubenlumen und, mit Ausnahme des Falles von v. Lockstädt, einzelne Befunde, die sich nur auf die Urniere in letzter Instanz zurückführen lassen.

Hüten muss man sich aber, einen Fall, den Mekerttischiantz[3]) als Salpingitis isthmica nodosa gonorrhoica anführt, der Kategorie der Chiarischen Tubenknoten so ohne weiteres zu subsummieren. Es handelt sich hier um nichts anderes, als um einen Abscess der Pars isthmica, der die Tube knotenförmig aufgetrieben hat. Derselbe kann durch Konfluenz vereiterter epithelialer Hohlräume entstanden sein, aber den Beweis für seine

[1]) Arch. f. Gyn. 1890, 61. Bd., pag. 121.

[2]) Zeitschr. f. Geb. und Gyn., 44. Bd., Heft 1, 1900.

[3]) Mon. f. Geb. und Gyn., Bd. VIII, 1898, pag. 509.

Digitized by Google

Annahme bleibt uns der Autor schuldig. Auch in dem zweiten Fall von Ries[1]) handelte es sich um einen Abscess. Der Bezeichnung Salpingitis isthmica nodosa stände in diesen Fällen nichts im Wege, wäre sie nicht für die von Chiari-Schauta zuerst beschriebene Affektion reserviert. Auch die rosenkranzförmigen Anschwellungen der Tube, die man nach Hegar in erster Linie auf tuberkulöse Veränderungen zu beziehen hat, gehören ebensowenig zur Salpingitis isthmica nodosa wie jene circumskripten knotenförmigen Tumoren am Isthmus, welche, wie auch Ries (Fall 1) und Stolper neuerdings mitgeteilt haben, durch eine in die Tubenwand eingebettete, genetisch wahrscheinlich als Hydroparasalpinx zu deutende grosse Cyste entstanden sind. Sehr wahrscheinlich können auch Knoten der Pars isthmica durch reine entzündliche Muskelhyperplasieen entstehen.

Welcher Natur das bakterielle Virus ist, das die Schleimhautausstülpungen der Salpingitis intramuralis et isthmica nodosa anregt, das ist eine Frage, über die die Akten noch nicht geschlossen sind; denn die Zahl der exakt untersuchten Fälle ist zu gering. In Chiaris sieben Fällen stammten die Präparate viermal von Prostituierten. Soweit ein Urteil erlaubt ist, bestand bei der Puella publica, deren Präparate er zuerst untersuchte, Gonorrhoe; es fanden sich bei der Autopsie syphilitische Prozesse in der Leber, und die Person war an chronischer Tuberkulose zu Grunde gegangen. Im zweiten Fall starb die Prostituierte an chronischer Tuberkulose der Lungen, des Larynx und des Darmes. Die Pat. im dritten Fall starb an Nierenentzündung; die im vierten Fall, bei der eine Pyometra sich fand, an Aorteninsufficienz. Im fünften und sechsten Fall gingen die P. p. an Tuberkulose resp. Lues und Herzfehler zu Grunde. Die Präparate in seinem letzten Fall erhielt er bei der Sektion einer durch Schussverletzung umgekommenen P. p. — Chiaris Kasuistik spricht also dafür, dass die Prozesse einmal durch Tuberkulose entstanden sein müssen, zweimal wohl durch Tuberkulose entstanden sein werden. Mindestens zweimal scheint Gonorrhoe die Ursache gewesen zu sein. Inwieweit die Erreger der Lues in Betracht kommen können, wissen wir nicht.

Auch einige der 18 Fälle Schautas — unter denen aber nur fünfmal durch die Laparotomie und folgende Untersuchung der Knoten die Salpingitis isthmica nodosa nachgewiesen wurde, wäh-

[1]) l. c.

Digitized by Google

rend in einzelnen der übrigen Beobachtungen die Knoten vielleicht auch auf eine der anderen vorhin besprochenen Veränderungen zurückgeführt werden können — lassen als ätiologisches Moment die Gonorrhoe als möglich in Betracht kommen. Aber nur in einem Fall (Nr. 17) wird eine Tripperinfektion ausdrücklich erwähnt. Von Tuberkulose wurde nichts berichtet. Schauta spricht den Gonococcus als Erreger der Salpingitis isthmica nodosa in erster Linie an; aber zur sicheren Begründung dieser Annahme verlangte bereits Bulius[1]) den Nachweis von Gonokokken. In dem Fall von Sellheim handelte es sich um eine Puella publica, deren Pyosalpinxsäcke sehr wahrscheinlich Gonokokken ihre Entstehung verdankten, wenn es sich auch um eine Mischinfektion später handelte, insofern Streptokokken in ihnen nachgewiesen werden konnten. Alterthums beide Beobachtungen, die von v. Franqué — ich beziehe mich nur auf dessen ersten Fall, da mir der zweite nicht ganz sicher zur Salpingitis isthmica nodosa zu gehören scheint —, die von Stolper und die meine beschuldigen den Tuberkelbacillus als Erreger der Tubenentzündung; denn allemal wurden Tuberkeln und Riesenzellen gefunden. Sieht man bei diesen fünf Fällen von demjenigen v. Franqués ab, so handelt es sich immer um Salpingitis intramuralis nodosa, in meinem Fall allein diese kombiniert mit der isthmica nodosa. Kleinhans ist bei seinem ersten Fall geneigt, eine puerperal-entzündliche Entstehung anzunehmen.

Wenn es nun erlaubt ist, aus den relativ wenigen Beobachtungen bezüglich der Ätiologie dieser Form von Salpingitis Schlüsse zu ziehen, so wären es die, dass beide Formen, am Isthmus und Tubenwinkel, durch Tuberkelbazillen, Gonokokken und andere Entzündungserreger, die fähig sind, chronische Prozesse zu unterhalten, verursacht sein können, dass aber die Salpingitis intramuralis besonders auf Grund von Beobachtungen aus der Hegarschen Klinik vorzugsweise durch Tuberkelbazillen entsteht, und dass wir daher bei knotenförmigen Verdickungen seitlich an der Pars keratina des Uterus, wie dies Hegar[2]) und Bulius[3]) bereits hervorgehoben haben, in erster Linie an Tuberkulose denken müssen, in ähnlicher Weise, wie wir die Rosenkranzform der entzündlich geschwellten

[1]) Verhandl. d. Deutschen Ges. für Gyn., VII, 1897, pag. 418.

[2]) Hegar: Die Entstehung, Diagnose und chirurg. Behandlung der Genitaltuberkulose des Weibes. Stuttgart. Enke 1886, und Deutsche med. Woch. 1897, Nr. 45, pag. 714.

[3]) l. c.

Digitized by Google

Tube mit Hegar vorzugsweise bei der Tuberkulose zu sehen gewohnt sind. Ist so wahrscheinlich die Salpingitis intramuralis in erster Linie eine tuberculosa, so müssen wir der Salpingitis isthmica für die Mehrzahl der Fälle wahrscheinlich eine gonorrhoische Ätiologie beimessen. Ob diese aus den bisherigen Fällen abgeleitete Regel fast ausnahms los ist, haben weitere bakteriologische Untersuchungen zu erweisen.

Auf die Diagnose der Salpingitis intramuralis et (sive) isthmica nodosa kann ich in dieser weniger den klinischen als den pathologisch-anatomischen Teil der Tubenerkrankung berücksichtigenden Arbeit nicht weiter eingehen; die Befunde werden klar, wenn man sich das anatomische Bild vor Augen hält, die Stellung der Diagnose ist für den Geübten oft leicht, wenigstens dann, wenn Gelegenheit gegeben ist, die Frau in Narkose zu explorieren. Aber auch die Ätiologie darf nicht vergessen werden.

Prognostisch ist es wohl zweifellos, dass die entzündlichen Prozesse — mag die Ursache sein, welche sie will — ausheilen können. Den Vorgang der Heilung der tuberkulös-salpingitischen Erkrankung können wir auf Grund unseres Falles uns leicht vorstellen, in dem freilich eine akute Exacerbation der chronischen Prozesse eingetreten war: Die Tuberkel wählen sich Drüsen, Muskel- und Bindegewebe als Angriffspunkte für ihr Zerstörungswerk, Epithelzellen, Tunica propria, Spindelzellen und glatte Muskelfasern zerfallen unter ihrer Einwirkung. Später gehen die Tuberkel eine käsige Metamorphose ein oder sie verkalken. Auf erstere Weise entstehen mit nekrotischen Massen gefüllte Hohlräume; dieses Material wird abgeführt durch die phagocytären Leukocyten und auf dem Wege der Lymphbahnen, die entzündlichen Infiltrationen der Muskulatur verschwinden, indem das rundzellige Granulationsgewebe in junges, spindelzelliges Bindegewebe übergeht. Aus der Kombination und Aufeinanderfolge all dieser Vorgänge resultiert eine einfache Hyperplasie des Bindegewebes. Und wie das Granulationsgewebe substituiert wird durch Spindelzellen, so treten diese nämlichen Bindegewebselemente auch an viele der Stellen, die früher von drüsenähnlichen Hohlräumen eingenommen waren. Vielleicht können diese letzteren dann völlig verschwinden, es resultieren Bindegewebs- und Muskelhyperplasien ohne epitheliale Bildungen, etwa dasselbe, was Amann als Salpingitis isthmica nodosa fibrosa bezeichnete, was auch Schauta, Ries und Stolper beschrieben.

Digitized by Google

So ist diese in einigen Fällen vielleicht nichts anderes als eine Spätform der Chiarischen Salpingitis.

Fassen wir nun zum Schluss noch einmal die Ergebnisse der vorliegenden Untersuchungen und Betrachtungen in den wichtigsten Punkten zusammen.

Der Name Salpingitis isthmica nodosa ist bloss anzuwenden bei knotenförmigen Tumoren des isthmischen Tubenteils, die mikroskopisch die von Chiari-Schauta zuerst angegebenen Befunde ergeben. Entzündliche Tumoren von genau derselben Beschaffenheit findet man auch am intramuralen Teil. Es giebt sonach auch eine Salpingitis intramuralis nodosa. Beide kommen zugleich oder jede für sich zur Beobachtung und zwar die erste vorzugsweise bei Gonorrhoe, diese besonders bei Tuberkulose. Die Bezeichnung Adenom der Tubenschleimhaut ist fallen zu lassen, da die Tube keine Drüsen besitzt; doch giebt es Adenome und Adenomyome am intramuralen und auch am isthmischen Abschnitt der Tube, welche zu knotigen Tumoren führen können. Demnach sind die Knoten der Pars intramuralis und isthmica kongenital oder erworben, nicht entzündlich oder entzündlich, sie sind einfache Muskelhyperplasien oder solche mit Epithelausstülpungen der Tube, sie können endlich durch isolierte Cysten und Abscesse gebildet werden. Genetisch kommen für die epithelialen Bildungen innerhalb der Tubenwand in Betracht die Tube und die Urniere, wahrscheinlich auch die Uterusmucosa der Tubenecke und das Serosaepithel.

Das typische Bild der Salpingitis isthmica et intramuralis nodosa ist etwa folgendes: Knotenförmige, meist hasel- oder walnussgrosse, in der Regel scharf abgesetzte Knoten am Isthmus oder dem Tubenwinkel auf einer oder zu beiden Seiten eines im Zustand chronischer Entzündung begriffenen inneren Genitales bei Individuen im geschlechtsreifen, häufig ziemlich jugendlichen Alter, die nicht selten in der Kindheit bereits an einem Unterleibs-, Knochen-, Drüsen- oder Augenleiden erkrankt waren und fast nie geboren haben. Hyperämie und Schwellung der am Ostium abdominale sehr häufig verschlossenen oder wenigstens sehr verengten und im abdominalen Abschnitt oft in eine Hydro- oder Pyosalpinx umgewandelten Tube. Mikroskopisch ein meist enger als normal an diesen Stellen angetroffenes, in der Regel excentrisch gelegenes Eileiterlumen mit entzündlichen Veränderungen der Mucosa: geschwellte, aber niedrige Schleimhautfalten mit einem flimmerlosen Cylinderepithel, verdickten Gefässchen, Rundzelleninfiltrationen oder späterhin narbiger Be-

Digitized by Google

schaffenheit des bindegewebigen Grundgerüstes der Mucosa. Dabei in der Pars intramuralis statt des normalen einfachen Schlitzes des Tubenlumens gefaltete und wulstbildende Schleimhautränder. Normale oder etwas verdickte Längsmuscularis der Mucosa. Stark verbreiterte Ringmuskulatur und etwas weniger verdickte äussere Longitudinalschicht, beide mit Rundzellenanhäufungen und entzündlich verdickten Gefässen und eventuell tuberkulösen Veränderungen. Ausstülpungen der Tubenmucosa in Form von langen, zuweilen handschuhfingerähnlichen, weit in die Ringmuskulatur mit ihrer Kuppe reichenden epithelialen Hohlräumen. Durchsetzung aller Schichten der Tubenwand mit diesen epithelialen, verschieden gestalteten, zum Teil cystisch dilatierten und vorzugsweise dem Lymphgefässverlauf folgenden Bildungen; dieselben können bis dicht unter die Serosa, ja selbst bis ins Lig. latum vordringen. Ihr Inhalt ist serös, eitrig oder käsig. Sie bestehen aus einer Tunica propria, welcher hochcylindrische, meist mehr kubische, flimmerlose Epithelzellen aufsitzen, und um das ganze epitheliale Gebilde herum liegen Mäntel von Rundzellen, Spindelzellen oder cytogenem Bindegewebe. Nur wenige von ihnen liegen nackt in der Muskulatur. Fast ebenso wichtig aber wie der sichere Zusammenhang der epithelialen Formationen mit dem Tubenlumen ist der Nachweis von Gonokokken, Tuberkeln oder deren Bazillen oder von anderen Bakterien, welche als die Ursache der Veränderungen zu beschuldigen sind.

Was speziell für unsern Fall von Interesse ist, das ist das, dass drei Merkmale sich fanden, von denen man nach v. Recklinghausen und Freund erwarten sollte, dass sie sich mit den von der Urniere abstammenden Adenomyomen vergesellschaften. Denn es handelte sich um einen auf infantiler Grösse und Form stehen gebliebenen Uterus planifundalis mit Persistenz einer Strecke des linken Gartner-Wolffschen Gangs. Trotzdem waren die epithelialen Hohlräume direkt durch Ausstülpungen der Tubenschleimhaut entstanden, obwohl sie zum Teil die Form der Pseudoglomeruli und halbmondförmigen Drüsen hatten, obwohl sie zum Teil von richtigem cytogenen Bindegewebe umscheidet waren — alles Befunde, die auf Urnierenadenomyome hinwiesen. So gestattet unser Fall nicht allein einen Vergleich zu dem erwähnten, angeblich mesonephrischen Tubenwinkeladenom R. Meyers, sondern vielleicht auch zu den besprochenen von Muskat und Wülfing, vor allem aber zu dem neulich von v. Franqué mitgeteilten.

Digitized by Google

Aus der Frauenklinik der Universität Graz.

Zur Frage der erweiterten Radikaloperation des Gebärmutterkrebses.

Von

Dr. Fritz Kermauner, in Graz. und **Dr. H. Laméris,** in Utrecht.

Mit 14 Textabbildungen.

Seit mehr denn zwanzig Jahren streiten drei verschiedene Operationsmethoden des Uteruskarcinoms mit wechselndem Schicksal um den Vorrang. Auf die am wenigsten eingreifende supravaginale Amputation Schröders[1]) folgte 1878 die anfangs mit Begeisterung aufgenommene Freundsche Operation;[2]) allein Infektionen, Nachblutungen, Nebenverletzungen, Recidive liessen bald eine Ernüchterung folgen, und als 1879 Czerny[3]) die vaginale Totalexstirpation wieder ins Leben gerufen hatte, wandte man sich allgemein dieser Methode zu, und die Statistiken von Ahlfeld, Kleinwächter, Hegar und Kaltenbach und Gusserow,[4]) die alle 71—74% Todesfälle verzeichneten, thaten das übrige, um die Fahnenflucht vollständig zu machen.

Seither machten sich die partielle und die totale vaginale Operation immer noch das Feld streitig, allerdings mit der Einschränkung, dass die erstere nur für beginnende Fälle in Betracht komme. 1894 schien die Arbeit Seligs[5]) der partiellen Operation

---

[1]) Zeitschrift, Bd. 3 und 6.

[2]) Sammlung klin. Vorträge, Nr. 133, 1878.

[3]) Wiener med. Wochenschrift, 1879, Nr. 45, 49.

[4]) Cit. nach Frommel, Veits Handbuch der Gynaekologie, III, 2., pag. 324 f.

[5]) Patholog.-anatom. Untersuchungen über die Ausbreitungswege des Uteruskarcinoms im Bereiche des Genitaltraktus. Inaug.-Dissert 1894 und Virchows Archiv, Bd. 140, pag. 80.

Digitized by Google

den Todesstoss versetzt zu haben mit dem Nachweis, dass Portiokarcinome auch im Gebärmutterkörper metastasieren können. Obwohl die supravaginale Amputation klinisch durch die primären, besonders aber durch die Dauerresultate vollkommen gerechtfertigt erschien, wagte es selbst Frommel[1]) 1898 nicht, für dieselbe einzutreten, und verschiedene Autoren (Tannen[2]) etc.) sprachen sich direkt gegen die Zulässigkeit derselben aus. Die vaginale Totalexstirpation beherrschte so ziemlich die Situation. Erst in jüngster Zeit trat wieder Winter[3]) für die Berechtigung der supravaginalen Amputation ein, und die anatomischen Untersuchungen Puppels[4]) und v. Franqués[5]) ergaben, dass selbst ziemlich grosse Portiokarcinome keine Metastasen im Uterus setzten. Damit scheint die Berechtigung dieser Operation auch anatomisch hinlänglich gestützt zu sein.

Die nach und nach bekannt gewordenen Dauererfolge der vaginalen Totalexstirpation brachten aber auch diese Operation in Misskredit, und zwar so sehr, dass z. B. Caselli[6]) sie schon 1893 nur dann ausführte, wenn die Patientin es verlangte. Und diese Dauererfolge waren es auch, welche die Freundsche Operation nicht ganz in Vergessenheit geraten liessen. Das hauptsächliche Moment, welches immer wieder auf die abdominale Operation zurückgreifen liess, war die Möglichkeit, übersichtlicher und besser im Gesunden operieren zu können. An Blase und Mastdarm konnte man allerdings nicht weiter gehen als bei der vaginalen Methode; man fürchtete sie aber auch nicht so sehr wie die seitlichen parametranen Bindegewebspartien, hinsichtlich der Recidive die gefährlichsten Stellen. Die meisten Operateure wandten daher die Methode hauptsächlich bei den sogenannten Grenzfällen an, in welchen eine strenge Unterscheidung zwischen krebsigen und entzündlichen Strängen unmöglich ist und nur durch die ausgiebigste Entfernung der fraglichen Stellen die Möglichkeit einer Heilung angestrebt werden kann.

Mit dem parametranen Bindegewebe ist jedoch noch nicht alles entfernt. Die Erkenntnis, dass der Krebs entsprechend den Lymphbahnen fortschreite, lenkte schon frühzeitig die Aufmerksamkeit

---

[1]) Veits Handbuch, l. c.

[2]) Archiv für Gynaekologie, Bd. 37.

[3]) Zeitschrift für Geb. und Gyn., 1891. Bd. 22.

[4]) Inaug.-Diss. Königsberg 1900.

[5]) Zeitschrift für Geburtshilfe u. Gynaekologie, 1900, Bd. 44, pag. 178.

[6]) Cit. nach Gellhorn, Radikalbehandlung etc. Berlin 1898.

Digitized by Google

auf die Drüsen, und W. A. Freund[1]) selbst war der erste, der ein ganzes Packet vergrösserter iliacaler Drüsen entfernte, die sich bei der mikroskopischen Untersuchung auch thatsächlich als karcinomatös erwiesen. Doch blieb er lange Zeit isoliert. Erst 1895 hat Rumpf[2]) wieder in einem Falle die zugehörigen geschwellten Drüsen entfernt, und Ries[3]), ein Schüler Freunds, stellte die Forderung allgemeiner auf. Zwei Jahre später beschrieb er auch zwei Fälle, in welchen er die nicht wesentlich vergrösserten Drüsen exstirpiert hatte; in dem einen Fall waren sie thatsächlich infiziert.

Küstner,[4]) der zu derselben Zeit seine Erfahrungen publizierte, hat die Drüsen nur in 4 Fällen entfernt, da sie vergrössert waren. Die systematische Entfernung aller nicht vergrösserten Drüsen hielt er nicht für möglich. Die meisten Operateure nahmen einen ähnlichen Standpunkt ein, und Freund selbst hat unter 40 Fällen die Drüsen nur 16 mal exstirpiert (Funke.[5]) Man stützte sich dabei einerseits auf das makroskopische Aussehen, andererseits auf die vorliegenden pathologisch-anatomischen Untersuchungen. So hatte Dittrich[6]) die Lymphdrüsen in 40% der Fälle (Sektionen) ergriffen gefunden, Blau[7]) in $33^1/_3$%, Dybowski[7]) in 28%. Winter[8]) beobachtete bei 50 inoperablen, klinisch untersuchten Frauen 24% Drüsenerkrankungen, dagegen bei freiem Parametrium 3 mal, und bei 44 nach der vaginalen Totalexstirpation Obduzierten 2 mal (makroskopischer Befund). Peiser hingegen nimmt mehr als 50% an.

Die Zahlen schwanken innerhalb beträchtlicher Grenzen; überdies sind sie entweder Sektionsbefunden entnommen, oder nur klinisch konstatiert, ohne Kontrolle des Mikroskops. Sie können uns daher kaum ein richtiger Massstab sein für unser Thun und Lassen bei der Operation.

Die weitere Frage, welche Drüsen ergriffen werden, schien durch die pathologisch-anatomischen Untersuchungen wohl schon ziemlich aufgeklärt. Die Injektionen von Poirier[9]) und Peiser[10])

---

[1]) Centralbl. 1881.
[2]) Zeitschrift für Geb. u. Gyn. 1895, Bd. 33, pag. 212.
[3]) Zeitschrift, Bd. 32, pag. 266.
[4]) Sammlung klin. Vorträge, Nr. 204.
[5]) Münchener med Wochenschrift, 1901, Nr. 6.
[6]) Vjschr. für prakt. Heilk. 1845.
[7]) Cit. nach Winter, Zeitschrift, Bd. 27.
[8]) Zeitschrift, Bd. 27, pag. 101.
[9]) Le progrès médical, 1889, T. X., Nr. 478.
[10]) Zeitschrift für Geb. u. Gyn., Bd. 39.

Digitized by Google

haben die Lücken vervollständigt, so dass man heute sagen kann: Die erste Etappe sind die Glandulae hypogastricae, ferner die Iliacae und die Sacrales laterales, also die zu beiden Seiten der Arteria hypogastrica und Iliaca communis ziehenden Lymphstränge mit ihren Drüsen. Von hier aus kann die karcinomatöse Infektion durch retrograden Transport längs der Glandulae iliacae nach abwärts, nnd andererseits längs der Iliaca in die Lumbaldrüsen übergreifen.

Für den Operateur ist aber noch eine andere Frage von grosser Bedeutung: wann erfolgt die Infektion der Drüsen! Geschieht das schon beim operablen Karcinom? Gussenbauer[1]) hat seinerzeit angenommen, dass die Infektion der Drüsen parallel gehe mit dem Wachstum des primären Tumors. Das ist eine Annahme, die sich bisher in vielen Fällen als nicht stichhaltig erwiesen hat. Gewöhnlich wird die Frage damit beantwortet, dass die Drüseninfektion beim Collumkarcinom erst sehr spät eintritt; doch giebt es genug Fälle, die in das Schema nicht hineinpassen.

Zu erwägen wäre auch noch die schon von Ruge und Veit[2]) ausgesprochene Möglichkeit, dass bei der Lymphdrüseninfektion ein Unterschied vorhanden sein könne je nach dem anatomischen Charakter des Krebses. Veit[3]) hat später noch einmal vorübergehend darauf zurückgegriffen, während Abel und Landau aus ihrem Material (weit über 100 Fälle) kein Gesetz bezüglich des rascheren oder langsameren Wachstums aus der histologischen Form ableiten konnten. Pique und Mauclaire[4]) sprechen sich ebenfalls entschieden gegen jeden derartigen Einfluss des histologischen Charakters der primären Geschwulst aus.

Alle diese Fragen können nur durch grosse Reihen von anatomischen Untersuchungen zur Entscheidung kommen, zu welchen das Material eben die Freundsche Operation liefern muss. Solche Untersuchungen liegen bereits einige vor. So kann man die zwei Fälle von Ries[5]) hierher zählen. Irish[6]) hat auch wiederholt bei noch gut operablem Karcinom Drüsen infiziert gefunden. König[7])

[1]) Zeitschrift für Heilkunde, 1881, Bd. 2, pag. 17.

[2]) Zeitschrift für Geb. u. Gyn., Bd. 7, 1882.

[3]) Berliner kl. Wochenschrift, 1891.

[4]) Annales de gyn. et obstetr. 1899, Mai—Juni.

[5]) Zeitschrift für Geb. u. Gyn., Bd. 37, 1897, u. Americ. gyn. and obstetr. Journal, Dez. 1898.

[6]) Virchow-Hirsch, Jahresber., 1899.

[7]) Hegars Beiträge, Bd. 2, pag. 402.

Digitized by Google

beschrieb 7 zum Teil sehr weit vorgeschrittene Fälle, die mit Entfernung der Drüsen operiert wurden. Die in 5 Fällen — allerdings nicht systematisch — untersuchten Drüsen zeigten kein Karcinom, scheinen also gegen die prinzipielle Entfernung der Drüsen zu sprechen.

Die ausgedehntesten Untersuchungen in dieser Beziehung stammen von Wertheim,[1]) dessen Assistenten Kundrat und Rapaport sämtliche Drüsen seiner 29 Fälle in Serienschnitten untersuchten (28 Collumkarzinome). Sie fanden in 10 Fällen (35,8%) Karcinom in den Drüsen, darunter 5 mal in weit vorgeschrittenen, 2 mal in ganz beginnenden Fällen. Wenn man die vorgeschrittenen Fälle abzieht, bleiben immer noch 22%. Auffällig war es schon, dass zwei ganz beginnende Karcinome Drüseninfektion zeigten, während andererseits bei grossen Karcinomen die Drüsen noch frei waren.

Wertheims Zusammenstellung ist für uns deswegen von besonderem Wert, weil er sämtliche Karcinome, beginnende und weiter vorgeschrittene, in dieser ausgedehnten Weise operiert hat. Er konnte bestätigen, was schon andere hervorgehoben hatten, dass die karcinomatös infizierten Drüsen nicht immer makroskopisch erkennbar sind, obwohl er entgegen Ries in makroskopisch ganz normal erscheinenden Drüsen kein Karcinom gefunden hat. Den klinischen Palpationsbefund erklärte er in Übereinstimmung mit allen anderen Autoren für vollständig ungenügend, denn nur in 3 Fällen gelang es ihm, Drüsen zu tasten. Er stellte daher direkt die Forderung auf, jedes Karcinom in dieser Art zu operieren.

Ähnliche Ansichten vertritt Segond (Bigeard,[2]) ähnliche kamen auch in der Diskussion nach den Mitteilungen von Pique und Mauclaire in der Société de chir., sowie auf dem Amsterdamer Kongress zum Ausdruck.

Diesen Arbeiten schliesst sich noch die letzte Mitteilung Funkes[3]) an. Während Funke früher stets für möglichste Einschränkung der Indikationen eingetreten ist, billigte er jetzt auch die Versuche, die Operation in Fällen vorzunehmen, welche sonst für inoperabel gehalten wurden; wenn nur hie und da ein Erfolg zu verzeichnen ist, so ist das schon ein Gewinn. Und andererseits sollen auch anscheinend gut operable Fälle in derselben ausgedehnten und sorgfältigen Weise behandelt werden. Nur die Laparotomie kann über

[1]) Archiv für Gynaekologie, Bd. 61, Heft 3.

[2]) These de Paris, 1899.

[3]) Münchener med. Woch. 1901, Nr. 6.

Digitized by Google

eine beginnende Drüsenkomplikation Aufschluss geben und Abhilfe schaffen; nur solche Fälle können, in grosser Anzahl und genau untersucht, unsere Kenntnisse über die Ausbreitung des Karcinoms erweitern.

Funke beschreibt die letzten 19 Fälle der Freundschen Klinik (Mortalität 15,7%), und hebt dann die 16 Fälle gesondert hervor, in welchen auf das Vorkommen von Drüsen geachtet wurde. Dreimal wurde das Karcinom in denselben makroskopisch diagnostiziert. Von 7 weiteren, mikroskopisch untersuchten Fällen waren die Drüsen auch dreimal karcinomatös. In sechs Fällen konnten keine Drüsen gefunden werden. Allein trotz dieses Ergebnisses — Drüsenaffektion in 35,8% der untersuchten Fälle — legt er doch darauf weniger Gewicht, und betont, dass man vor Allem auf ausgiebige Entfernung der Parametrien zu achten habe.

Der Zweck aller dieser Untersuchungen ist in letzter Linie eine genaue Abschätzung im einzelnen Falle, ob vaginal oder abdominal operiert werden soll. Einstweilen ist das so gut wie unmöglich, doch hat Funke bereits einige Punkte hervorgehoben, denen man einen Wert nicht absprechen kann. Sehr wichtig ist die alte Erfahrungsthatsache, dass das Karcinom bei jugendlichen Individuen sich viel rascher ausbreitete als bei alten, dass also bei den ersteren auch die Drüsen sehr bald ergriffen sein werden. Sicher giebt es ferner Karcinome, die grosse Neigung haben zum Vorschreiten, und Metastasen setzen ohne grosse Veränderung der primären Stelle, und andere, bei welchen — vielleicht durch den Zerfall und die reaktive Entzündung in der Umgebung — ein derart sprungweises Weitergreifen sehr erschwert ist.

Selbstverständlich sind das alles Detailfragen, die nur die Indikationen zur abdominalen Operation genauer abstecken sollen. Die Operation hat sich dadurch, dass einerseits die primären Resultate viel besser geworden sind (z. B. Bastian[1]): 28 Fälle mit 1 Todesfall) uud andererseits die Dauerresultate nach der ersten vorliegenden Mitteilung Funkes sich den besten durch vaginale Totalexstirpation erreichten an die Seite stellen lassen, zweifellos das Bürgerrecht erworben.

An der Grazer Frauenklinik wurde die abdominale Totalexstirpation des karcinomatösen Uterus in früheren Jahren wohl hie und da bei weit vorgeschrittenen oder sonst komplizierten Fällen aus-

[1]) Revue med. de la Suisse rom. 3. 1899.

Digitized by Google

geführt. Die erste mit Ausräumung der Drüsen verbundene Operation fällt in das Jahr 1899 (Fall 1). Aber erst seit April 1900 wurde sie öfter, später systematisch ausgeführt. Die Frequenz der Operation erhellt aus folgender Gegenüberstellung:

a) April 1899—April 1900: 21 vaginale Totalexstirpationen,
1 abdominale „
1 hohe Amputation;
b) April 1900—Februar 1901: 12 vaginale Totalexstirpationen,
32 abdominale „
1 hohe Amputation.

Die Zahl der in derselben Zeit ausgeführten Curettagen beträgt:
a) 41 unter 72 inoperablen Karcinomen = 56,8%,
b) 19 „ 54 „ „ = 35,1%.

Die Zahlen beweisen, dass einerseits Fälle, die sonst noch zur vaginalen Totalexstirpation geeignet waren, und andererseits Fälle, die früher nur mehr curettiert wurden, sobald nur irgend Aussicht auf Erfolg vorhanden war, zur abdominalen Radikaloperation herangezogen wurden; wie aus den Operationsbefunden ersichtlich, sind auch thatsächlich mehrere Fälle darunter, die nach dem Befund bei der Operation als inoperabel zu bezeichnen waren. Die Gesamtheit der Fälle hat dadurch eine gewisse Ähnlichkeit mit der von Wertheim veröffentlichten Reihe.

Wie sehr der Vorstand der Klinik die vaginale Totalexstirpation nach und nach eingeschränkt hat, beweist der Umstand, dass in die Zeit der letzten zehn Fälle der ganzen Reihe nur 2 vaginale Operationen fallen, beide bei über 60 Jahre alten, schwer kachektischen Frauen. Die eine hatte ausserdem einen faustgrossen Prolaps. In beiden Fällen sind schon jetzt Drüsenaffektionen nachgewiesen. Seit der Zeit ist überhaupt keine vaginale Totalexstirpation mehr ausgeführt worden.

Was die bei den Operationen befolgte Technik anbelangt, wollen wir uns kurz fassen. Es ist selbstverständlich, dass sich mit der Zeit unter dem Eindrucke der Litteratur und persönlicher Erfahrungen Variationen ausbildeten. Der theoretisch vollkommen berechtigten Forderung Peisers, Drüsen und Bindegewebe samt Uterus im Zusammenhang herauszupräparieren, konnte selbst in den einfachsten Fällen nicht ganz Genüge geleistet werden (dasselbe betont auch Wertheim). Auch das von Veit[1]) inaugurierte, später von

[1]) Berliner kl. Woch. 1891.

Digitized by Google

Wertheim, sowie von Funke (Freund) angenommene abdomino-vaginale Verfahren hat bei uns noch nicht Eingang gefunden. Zum mindesten sprechen, wie wir glauben, unsere primären Erfolge nicht für die so sehr hervorgehobene Gefahr einer Infektion durch das Karcinom, den eigentlichen Beweggrund für diese Modifikation.

Aus unseren Fällen ist ein Übergang vom vagino-abdominalen zum einfachen abdominalen Verfahren zu ersehen. Es hat sich nämlich herausgestellt, dass die Präparation von unten, die Ablösung der Blase für den vom Abdomen aus arbeitenden Operateur kaum eine Erleichterung ist, wohl aber in schwierigen Fällen die Narkose bedeutend verlängern kann. Als einziger Überrest dieses Verfahrens blieb in einigen Fällen die einfache Umschneidung der Vagina, welche dem Operateur markiert, wie weit er die Scheide mit zu entfernen hat.

Regelmässig wurde jedoch zur Vorbereitung direkt vor der Operation Curette und Paquelin angewendet, und zwar in vielen Fällen ohne Narkose. Ausgiebige Verschorfung der blutenden Karcinomfläche scheint uns das beste Desinfektionsverfahren zu sein.

In folgendem geben wir kurze Auszüge aus den Krankengeschichten und das Wichtigste von den anatomischen Befunden als Grundlage für die daraus zu ziehenden Schlüsse.[1])

Fall 1. Z. F., 41 J. Seit $2^1/_2$ Monaten Kreuzschmerzen, seit drei Wochen Blutungen.

Im Harn Eiweiss. — Portiotumor, welcher die vordere Lippe im rechten Anteil intakt lässt. Uterus wenig beweglich. Das linke Parametrium nicht wesentlich verändert, das rechte bis an die Beckenwand infiltriert.

22. VI. 1899. Abdominale Radikaloperation (Prof. v. Rosthorn). Curettage, Verschorfung. — Pseudomembranen. An der rechten Uretermündung reicht das Karcinom bis an die Blase; ausserdem entlang den uterinen Gefässen ein strangförmiger Fortsatz bis an die Beckenwand; eine kirschgrosse iliacale Drüse ist anscheinend karcinomatös. Der Ureter ist bis auf Fingerdicke dilatiert. Links findet sich auch eine kirschgrosse, verdächtige iliacale Drüse und eine kleinere tiefer unten an der Beckenwand (s. Fig. 1). Blasenverletzung.

---

[1]) Die exstirpierten Drüsen und Bindegewebsmassen kamen, ebenso wie die betreffende Gebärmutter, nach Möglichkeit orientiert, noch während der Operation in 2% Formalinlösung; durch eine vom Operateur einigemale sofort nach der Operation entworfene Skizze wurde die Orientierung wesentlich erleichtert.

Die Untersuchung der Drüsen und parametranen Bindegewebsabschnitte geschah ab und zu in Serienschnitten. Meist begnügten wir uns jedoch damit, zwischen je zwei Schnitten Stufen von 50—100 μ auszulassen. Zum Teil wurden auch die ungefärbten Schnitte untersucht und bei zweifelhaftem Ergebnis erst gefärbt.

Digitized by Google

Dauer der Operation über $1^1/_2$ Stunden.

Glatter Verlauf.

Zur mikroskopischen Untersuchung kamen die drei Drüsen. Die beiden iliacalen allenthalben reichlich durchsetzt von kleinen, hauptsächlich in den Lymphsinus sich ausbreitenden karcinomatösen Strängen und Nestern. Die kleinere, links gegen den Cruralkanal hin gelegene war anscheinend karcinomfrei (nicht vollständig untersucht).

Fall 2. P. A., 44 J. Erscheinungen seit $2^1/_2$ Monaten.

Nussgrosser Tumor der hinteren Muttermundslippe, auf das linke Scheidengewölbe übergreifend. Uterus beweglich. Rechtes Parametrium im oberen Anteil verdickt. Linkes Parametrium und Sakro-uterinligament verkürzt, fast bis an die Beckenwand infiltriert. Im Douglas ein walnussgrosser, cystischer, unbeweglicher Tumor.

26. IV. 1900. Abdominale Radikaloperation (Prof. v. Rosthorn).

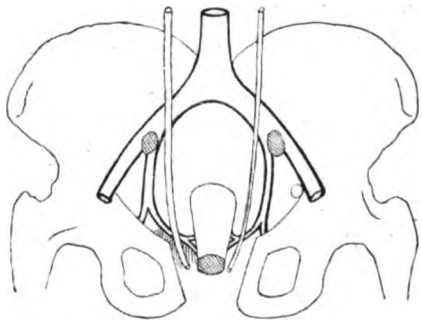

Fig. 1.

Vaginaler Beginn; Fortsetzung vom Abdomen. Der Douglas ausgefüllt von den geschlängelten und hydropischen Tuben; allenthalben Adhäsionen. Uterus verhältnismässig wenig beweglich. Die Drüsensuche ergiebt eine 2 cm lange parallel der Iliaca ext. sin. und rechts mehrere kleine iliacale Drüsen. Ausräumung des Bindegewebes schwierig. Links bleiben noch derbe Stränge zurück. — Dauer der Operation 2 Stunden.

Fieberfreier Verlauf, kompliziert durch Cystitis und eine linksseitige Ureterenfistel, zu deren Beseitigung die Pat. wiederbestellt wurde.

Präparat: Uterus etwas kleiner, Cervix tonnenförmig aufgetrieben. An Stelle der Portio ein tiefes, kraterförmiges Geschwür. — Ovarien atrophisch, samt den zu fast hühnereigrossen hydropischen Säcken umgewandelten Tuben in Adhäsionen gehüllt.

Cylinderepithelkarcinom der Cervix.

Zur histologischen Untersuchung wurden ausser der grossen linksseitigen drei nicht vergrösserte rechtsseitige iliacale Drüsen genommen, ferner breite Abschnitte des rechten Parametriums und vom linken Parametrium die lateral gelegenen Teile.

Das rechte Parametrium erwies sich als karcinomfrei, hier und da fanden sich umschriebene kleinzellige Infiltrationen.

Digitized by Google

Das linke Parametrium war auch, soweit untersucht, frei.

Von den drei etwa linsengrossen Drüsen der rechten Seite enthielt eine einen breiten Karcinomzapfen, der wie ein Infarkt keilförmig in den Rand der Drüsensubstanz eingebettet ist.

Die grosse Drüse der linken Seite war vollständig karcinomfrei.

Fall 3. L. J., 47 J. Seit 5 Monaten Blutungen und Schmerzen.

Schlecht genährtes, sehr anämisches Individuum.

Halbapfelgrosser Tumor der hinteren Lippe, Fornix frei. Das linke Parametrium etwas verkürzt, das rechte frei. Uterus gut beweglich.

30. IV. 1900. Abdominale Radikaloperation (Prof. v. Rosthorn).

Curettage und Verschorfung. Ablösung der Blase sehr schwer, weil die Kugelzangen stets ausreissen. Die Blase wird an einer Stelle mit dem Finger durchstossen. — Fortsetzung vom Abdomen. Links wird der Ureter aus derbem Gewebe herauspräpariert. Rechts ist das Bindegewebe nicht wesentlich verändert.

Links findet sich eine kirschkerngrosse und eine ganz kleine Drüse an der Iliaca. Rechts keine Drüsen. Naht der Blasenwunde. Dauer der Operation 2 1/4 Stunden.

10. V. Inkontinenz. — 12. V. Bauchdeckennaht fast in ganzer Länge aufgegangen. Sekundärnaht. — 31. V. Entlassung mit der Fistel.

27. XI. fand sich ein ausgedehntes lokales Recidiv.

Präparat. Uterus klein. Flaches Ulcus der hinteren Lippe, auf die Scheide übergreifend.

Die mikroskopische Untersuchung ergab ein Plattenepithelkarcinom, das in Gestalt von breiten, fingerförmigen Fortsätzen in die Basis des linken Parametriums übergegriffen hatte. Starke kleinzellige Infiltration.

Im rechten Parametrium nur sehr spärliche Krebsstränge. Beide iliacale Drüsen karcinomfrei.

Fall 4. W. E., 30 J. Erscheinungen seit 6 Monaten. Starke Abmagerung.

Orangegrosser, zerklüfteter Tumor, rechts in das Scheidengewölbe reichend. Rechts hinter dem Uterus knollige, harte Tumoren. Uterus beweglich. Beide Parametrien verkürzt.

2. V. 1900. Abdominale Radikaloperation (Prof. v. Rosthorn).

Vaginaler Beginn. — Fortsetzung vom Abdomen aus. Dabei zeigt es sich, dass fast die ganze rechte Beckenhälfte ausgefüllt ist durch ein faustgrosses Drüsenpaket, dessen unterer Pol bis zum Beckenboden reicht. Ein zweites, hühnereigrosses liegt an der Aussenseite der Iliaca dem Musculus iliacus auf (s. Fig. 2). Die Exstirpation des Uterus infolge der Starrheit der Parametrien, besonders rechts, sehr schwer. Einzelne der lumbalen Drüsen sind zu einem Paket verschmolzen; auch die Inguinaldrüsen sind vergrössert. Da jedoch die Operation schon zweieinhalb Stunden gedauert hat und am rechten Parametrium in der Tiefe noch zweifellos karcinomatöse Massen zurückgelassen werden mussten, wird von einer Entfernung dieser Drüsen Abstand genommen.

5. V. Collaps; um 1/2 7 h p. m. Exitus.

Obduktionsbefund: Anaemia gravis. Carcinoma metastaticum glandul. lymph. retroperit. et inguin. dext.

Digitized by Google

Präparat: Uterus grösser, derb. Das ganze Collum breit, brüchig, oberflächlich zerfallen.

Die mikroskopische Untersuchung ergab ein Cylinderepithelkarcinom.

In beiden Parametrien fanden sich bis an die Durchtrennungsfläche breite Karcinommassen.

Die bei der Operation entfernten Drüsentumoren waren durch und durch karcinomatös, nur spärliche Reste von lymphoidem Gewebe.

Bei der Obduktion wurden noch Drüsen der linken Seite, ferner eine lumbale und eine inguinale von der rechten Seite entnommen. Auch sie waren alle fast total karcinomatös.

Fall 5. v. W., 41 J. Seit $3\frac{1}{2}$ Monaten Blutungen; Abmagerung.

Über nussgrosser Tumor der Portio, der nur das linke Scheidengewölbe freilässt. Linkes Parametrium etwas verkürzt und verdickt, das rechte im vorderen Anteil infiltriert. Tumor gut beweglich.

Links eine haselnussgrosse Drüse (?).

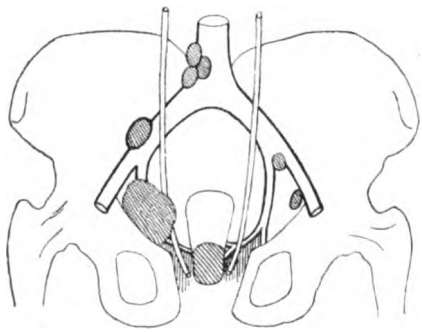

Fig. 2.

3. V. 1900. Abdominale Radikaloperation (Prof. v. Rosthorn).

Vaginaler Beginn. — Bauchschnitt. Das linke Parametrium infiltriert, die Drüsen beiderseits geschwellt. Links wird eine längliche, rechts zwei bohnengrosse, rundliche Drüsen entfernt. Dauer der Operation $1\frac{3}{4}$ Stunden.

5. VI. Entlassung nach glattem Verlauf.

Laut brieflicher Mitteilung des Dr. Markovic in Kroatien fand sich am 12. X. 1900 ein Recidiv.

Präparat: Uterus klein, Adnexe frei. Hintere Cervixwand stark vorgewölbt durch einen kirschgrossen, ziemlich scharf begrenzten Knoten, der an der unteren Fläche verschorft ist. Derselbe liegt mitten in der Muskulatur, von der Cervixschleimhaut durch eine ca. 2 mm dicke Muskelschichte getrennt, und zeigt am Durchschnitt einen gelappten Bau. Die einzelnen Knötchen sind von Gefässkapillaren durchzogen, um welche die fast spindelförmigen Tumorzellen radiär, strahlig angeordnet sind.

Histologische Diagnose: Peritheliom.

In Form von breiten Zapfen ragt die Neubildung auf beiden Seiten weit in die Basis des parametranen Bindegewebes hinein, links etwas stärker als

Digitized by Google

rechts. Daneben beiderseits starke kleinzellige Infiltration; mehrere kleine Lymphdrüsen, höher oben gelegen, sind frei.

Was die Drüsen anlangt, wurde links eine etwa bohnengrosse Drüse entfernt, die sich bei der mikroskopischen Untersuchung als einfach hyperplastisch erwies.

Von der rechten Seite kamen zwei rundliche, fast ebenso grosse iliacale Drüsen zur Untersuchung. In beiden fanden sich Metastasen der Neubildung mit denselben histologischen Charakteren.

Als interessanter Befund muss verzeichnet werden, dass die eine Drüse neben den Peritheliommetastasen Hohlräume als Einschlüsse aufwies, die mit regelmässigem, hohem, einschichtigem Cylinderepithel ausgekleidet waren. Die Form derselben war sehr verschieden, bald rund, bald oval oder ganz unregelmässig, die Anordnung anscheinend regellos.

Fall 6. St. J., 42 J. Seit 4 Monaten blutiger Ausfluss, beträchtliche Abmagerung.

Hühnereigrosser Tumor, der rechts auf das Scheidengewölbe übergreift. Linkes Parametrium vollkommen frei, das rechte etwas verkürzt; in demselben ein schmaler, derber Strang.

5. V. 1900. Abdominale Radikaloperation (Prof. v. Rosthorn).

Auskratzung und Verschorfung. Ablösung der Blase schwierig, weil die Kugelzangen stets ausreissen. Rechts kann sie wegen derber Verwachsungen nicht vollständig abgelöst werden. — Der zweite Teil der Operation ganz typisch. Rechts reicht das Karcinom weiter in die Basis des Parametriums hinein; dementsprechend sind auch die Drüsen leicht geschwellt. Die linke Seite vollkommen frei. — Dauer der Operation 1 $^1/_2$ Stunden.

Glatter Verlauf. — 8. I. 1901 war die Pat. recidivfrei (klimakterische Beschwerden).

Präparat: Uterus kugelig. An Stelle des Muttermundes ein kraterförmiges Geschwür, das 1 $^1/_2$ cm tief reicht. Am Durchschnitt ein ringförmiger, bis an den inneren Muttermund reichender, zum Teil zerfallener Tumor. An der hinteren Wand ist noch ein schmaler, freier Rand erhalten. — Cylinderepithelkarcinom.

Beträchtliche Massen desselben ragen in Form von breiten Strängen weit in das rechte Parametrium hinein. Etwas höher liegen mehrere hanfkorngrosse, normale Lymphdrüschen.

Auch in der Basis des linken Parametriums ziehen breite Karcinomstränge nach aussen. Das Bindegewebe ist stark kleinzellig infiltriert.

Eine bohnengrosse hypogastrische Drüse ist karcinomfrei.

Fall 7. S. K., 57 J. Seit 3 Monaten atypische Blutungen, Kreuzschmerzen.

Seniles Genitale. Fast hühnereigrosser, blumenkohlartiger Tumor. Linkes Parametrium verkürzt, verdickt, rechtes frei.

14. V. 1900. Abdominale Radikaloperation (Dr. Stolz).

Auskratzung, Verschorfung. Vaginaler Beginn. — Fortsetzung vom Abdomen aus. Links fanden sich drei hypogastrische, erbsen- bis haselnussgrosse und zwei linsengrosse iliacale Drüsen. Das rechte Parametrium erschien frei. Links fand sich in der Basis eine vom Collum ausgehende, breite, derbe Masse,

Digitized by Google

aus welcher der Ureter ausgeschält werden musste. Die Drüsen auf dieser Seite waren nur linsengross.

Glatter Wundverlauf; als Komplikation fieberhafte Cystitis, am 7. VI. auftretend.

Präparat: Uterus klein, atrophisch. Hintere Lippe total zerstört, mit dem anhängenden, 3 cm langen, vaginalen Lappen ein grosses, nekrotisch belegtes Geschwür bildend, das seiner histologischen Struktur nach ein Plattenepithelkrebs ist.

In den makroskopisch frei erscheinenden Abschnitten des linken Parametriums fand sich neben reichlichen Rundzellhaufen ein kleiner Krebsstrang, als direkte Fortsetzung der neben der Cervix liegenden derben Krebsmasse.

Das rechte Parametrium war frei, ebenso eine in demselben liegende Lymphdrüse. Auch die sämtlichen übrigen Drüsen waren karcinomfrei.

Fall 8. H. M., 30 J. Seit zwei Monaten Blutungen, Abmagerung.

An der vorderen Lippe ein hellergrosses Geschwür, hart, bis an das Scheidengewölbe reichend. Rechtes Parametrium sehr kurz, das linke frei.

23. V. 1900. Abdominale Radikaloperation (Prof. v. Rosthorn).

Vaginaler Beginn, Ablösung der Blase sehr schwierig. Fortsetzung vom Abdomen aus. Die Exstirpation auf der rechten Seite wegen der Derbheit des Bindegewebes sehr schwierig. Die Iliacalgefässe an der Teilungsstelle beiderseits in derbes, sklerosiertes Gewebe eingebettet. Links werden zwei kleine Drüsen entfernt.

Verlauf durch eine Bronchitis kompliziert. Entlassung 11. VI. Ende Oktober bestand bereits ein ausgedehntes Recidiv im vorderen Teil der Narbe.

Das Präparat zeigte eine flache Ulceration der vorderen Lippe, die sich mehr nach rechts erstreckte und auf die Vagina übergriff. Am Durchschnitt eine scharf begrenzte, $^1/_2$ cm tief reichende, derbe Neubildung, der histologischen Struktur nach ein Plattenepithelkarcinom.

In das rechte Parametrium ragen breite, fingerförmige Fortsätze des Karcinoms, in derbes fibrilläres Bindegewebe eingeschoben. Sonst ist das Bindegewebe frei, nur kleinzellige Infiltration findet sich und kleinste Lymphdrüsen, die alle noch karcinomfrei sind. Einzelne Parovarialschläuche.

Im linken Parametrium ebenfalls starke kleinzellige Infiltration. Mehrfach obliterierte Gefässe. Hie und da sind auch Nerven in kleinzellige Infiltration gehüllt. Im basalen Abschnitt sind auch auf dieser Seite noch die Ausläufer des primären Tumors getroffen, und zwar in beträchtlicher Menge, während das übrige Parametrium kein Karcinom aufweist.

Die beiden etwa erbsengrossen Drüsen der linken Seite erweisen sich als karcinomfrei.

Fall 9. H. V., 36 J. Seit 3 Monaten Blutungen; starke Abmagerung.

Taubeneigrosser Tumor der vorderen Lippe, rechts bis an die Kuppe des Scheidengewölbes. Das linke Parametrium verkürzt und verdickt, das rechte frei.

28. V. 1900. Abdominale Radikaloperation (Prof. v. Rosthorn).

Vaginaler Beginn. — Bauchschnitt. Die hypogastrischen Drüsen rechts bilden ein nussgrosses Packet, bei dessen Ablösung die Vene verletzt wird.

Digitized by Google

Das Bindegewebe ist infiltriert. Eine kleine iliacale und eine weiter vorne gelegene (I_3) Drüse wird mit entfernt (s. Fig. 3).

Dauer der Operation $1^1/_2$ Stunden.

Glatter Verlauf.

Präparat. Uterus klein, atrophisch. An Stelle der Portio einzelne kleine Höcker, die ein flaches, verschorftes Geschwür umgeben. Histologisch konnten nur Zellstränge zwischen den Muskelbündeln nachgewiesen werden, alles andere ist wegcurettiert worden. Die Stränge hatten den Charakter eines Cylinderepithelkarcinoms.

Im linken Parametrium fand sich eine ganze Anzahl von hanfkorn- bis linsengrossen Drüsen. Drei lagen dicht nebeneinander, davon war die erste und dritte karcinomatös, die mittlere frei. Das Karcinom nahm vorwiegend die Randpartien ein. Auch eine weiter abseits gelegene Drüse war karcinomatös. Im Bindegewebe fanden wir neben stärkerer kleinzelliger Infiltration nur spärliche Karcinomstränge in Lymphgefässen.

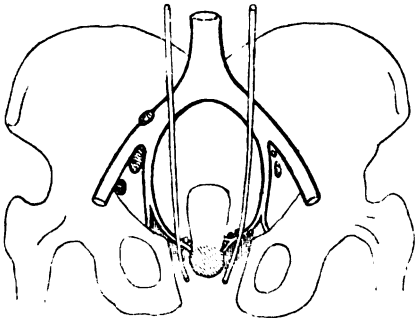

Fig. 3.

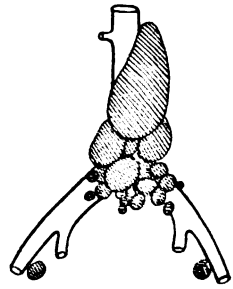

Fig. 4.

Ebensolche Stränge enthielt auch das rechte Parametrium neben mehreren karcinomfreien Lymphdrüschen. Ausserdem fand sich ein stark kleinzellig infiltrierter Bindegewebsstrang, der mehrfache Karcinomzüge einschloss.

Zwei an der rechten Vena hypogastrica gelegene Drüsen sind sehr stark von Carcinom durchwuchert.

Links fand sich eine kaum vergrösserte, längliche und eine hanfkorngrosse Drüse, beide ebenfalls fast total karcinomatös.

Am 13. XII. 1900 fand sich kein lokales Recidiv, aber unter dem Nabel ein hühnereigrosser Tumor. Der fortschreitenden Kachexie erlag die Pat. am 27. I. 1901. Sektionsbefund: vaginale Narbe frei. Von dem obersten Kreuzbeinwirbel an, um beide Art. iliacae comm. massenhaft haselnuss- bis kirschgrosse Drüsentumoren, die besonders links neben der Aorta zu einem faustgrossen, bis an den Nierenhilus reichenden Tumor verschmolzen. Am Annulus inguinalis ebenfalls beiderseits je eine kirschgrosse Drüse. Inguinaldrüsen klein. Alle Drüsen zeigten am Durchschnitt markiges, brüchiges, z. T. zerfallendes Karcinom (s. Fig. 4).

Fall 10. M. M. 34 J. Erscheinungen etwa $^1/_2$ Jahr.

Hühnereigrosser, zerklüfteter Tumor. Seitliche Parametrien frei. Rechts vorne ein Strang.

Digitized by Google

7. VII. 1900. Abdominale Radikaloperation (Prof. v. Rosthorn).

Vaginaler Beginn. Fortsetzung vom Abdomen. Beckenbindegewebe beiderseits sehr fettreich, leicht auszulösen. Rechts an der Teilungsstelle der Arterie ein ganzes Packet von höchstens erbsengrossen Drüsen, links zwei Drüsen an dieser Stelle.

Verlauf gestört. Als Ursache des remittierenden Fiebers fanden sich im Becken beiderseits grössere Abscesshöhlen, nach deren Drainage das Fieber schwand. Entlassung am 7. VIII.

Beschreibung des Präparates: Corpus uteri gross, derb. Die hintere Cervixwand stark aufgetrieben durch einen nussgrossen, weissen Tumor, der bis dicht an die Cervixgrenze reicht und teilweise ulceriert ist. Cylinderepithelkarcinom.

Im linken Parametrium fanden wir in der Mitte eines kleinzelligen Infiltrates mehrere Krebsnester. Zwei kleine Lymphdrüsen sind zum grössten Teil von Karcinom durchsetzt.

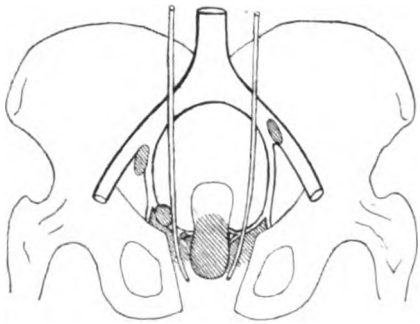

Fig. 5.

Im rechten Parametrium lagen in der Nähe des Collum grosse Krebsmassen in Form eines Knotens; die äusseren Abschnitte schienen frei zu sein.

Die Drüsen vom Arterienwinkel waren alle karcinomfrei.

Fall 11. U. M., 39 J. Erscheinungen seit 7 Wochen. Hochgradige Anämie.

Taubeneigrosser Tumor der hinteren Lippe. Beide Parametrien verkürzt.

19. VII. 1900. Abdominale Radikaloperation (Prof. v. Rosthorn).

Vaginaler Beginn. Von einer vollständigen Ablösung der Blase wird nach einigen Versuchen Abstand genommen. Fortsetzung vom Abdomen aus. Links fand sich ein grosses, mit der Vena iliaca verwachsenes Drüsenpacket; ein zweiter, vereiterter Knoten knapp über dem linken Scheidengewölbe, nahe dem Ureter, dessen Präparation sehr schwierig ist. Unterbindung der Arteria hypogastrica. Ausräumung des ganzen Bindegewebes bis auf eine kleine indurierte Platte in der Gegend des Pyriformis. Rechts ebenfalls an der Iliaca ein grosser Knoten (s. Fig. 5).

Dauer der Operation $1^1/_2$ Stunden.

Glatter Verlauf. Entlassung am 2. VIII. auf die II. medizinische Abteilung.

Digitized by Google

Präparat: Uterus atrophisch, Cervix sehr lang. Die hintere Wand vollständig in Karcinom aufgegangen, 2 cm dick, während die vordere nur 3—4 mm dick ist. Cylinderepithelkarcinom.

In der Basis des linken Parametrium beträchtliche Carcinomstränge; starke kleinzellige Infiltration. — Rechts findet sich eine kleine, fast ganz carcinomatöse Drüse, und mehrfach carcinomatöse Lymphstränge. An der Basis reichen breite Carcinomstränge bis an die Abtragungsfläche.

Sämtliche entfernten Drüsen sind fast durch und durch karcinomatös. Der anscheinend vereiterte Knoten ist erweicht durch Nekrose des Karcinoms.

Fall 12. Kn. I., 36 J. Erscheinungen seit 2 Monaten.

Portio ragt wie ein halber Apfel in die Scheide, höckrig, knochenhart. In der Umgebung des Muttermundes Ulcerationen, der Muttermund selbst geschlossen. Uterus gross, gut beweglich. Parametrien beiderseits verkürzt.

11. VII. 1900. Operation (Dr. Mathes). Ausräumung des Bindegewebes und der Drüsen an der Iliaca und Hypogastrica, ferner des sakralen Bindegewebes. Beim Ablösen der Blase bleibt am Tumor, der unter dem Peritoneum sichtbar wird, Blasenmuskulatur haften. Keine Verletzung der Schleimhaut.

Dauer der Operation 2 Stunden.

Nachmittag Nachblutung. — Rekonvalescenz langsam, doch glatt; am 8. VIII. wird Pat. auf dringendes Verlangen mit einer bohnengrossen Blasenscheidenfistel, die erst am 9. Tag aufgetreten ist, entlassen.

Beschreibung des Präparates. Uterus gross, weich. Die ganze Cervix tonnenförmig aufgetrieben, mächtig vergrössert. Muttermund quergespalten; Erosionen. Nussgrosse Hämatometra. Die ganze Cervix ist durchsetzt von der Neubildung; eine Stelle, die als innerer Muttermund anzusprechen wäre, ist nicht zu finden. — In der linken Tube, 1 cm vom Isthmus entfernt, findet sich eine federkieldicke, spindelförmige Anschwellung. Sonst sind die Adnexe normal.

Die histologische Untersuchung des Tumors an der Cervix ergab ein typisches Saftspaltenendotheliom mit allen Übergängen von der einfachen Saftspaltenendothelwucherung bis zu breiten Strängen und grossen Alveolen. Die Zellen sind wohl epithelähnlich, aber viel kleiner als sonst die Karcinomzellen und von auffallend gleichmässiger Grösse. Die Cervixdrüsen ziehen in schmaler Schleimhaut sehr langgestreckt über den Tumor, der bis in die Schleimhaut reicht.

Die Muskulatur des Fundus uteri ist frei, die Schleimhaut beträchtlich verdickt, die Drüsen unregelmässig erweitert und geschlängelt. Die Neubildung ragt an der Grenze mit feinen, spitzen Ausläufern zwischen die Muskelbündel hinein; einzelne Nester sind auch noch höher oben versprengt; aber im allgemeinen ist die Grenze ziemlich scharf.

Beiderseits ragen von dem Tumor derbe Knollen in die Parametrien hinein; jedoch auch hier scheint die makroskopische Grenze nicht überschritten zu sein.

Der Knoten in der linken Tube ist eine Metastase. Im Stroma der dünnen, wenig faltenbildenden Schleimhaut finden sich ganz analoge Endothelwucherungen bis in die Spitze der Falten. Das Epithel darüber ist ganz normal. In der

Digitized by Google

zirkulären Muskelschicht finden sich nur einreihige Zellsäulen, den Spalten entsprechend. Dagegen ist die Längsmuskulatur förmlich auseinandergesprengt durch ein unregelmässiges Netz von Tumormassen.

Die mit dem fetthaltigen Bindegewebe entfernten Drüsen — zwei von der rechten, eine von der linken Seite — scheinen vollkommen frei zu sein.

Fall 13. S. M., 54 J. Seit 3 Monaten fleischwasserähnlicher Ausfluss und Blutungen. Starke Abmagerung.

An Stelle der Portio ein zerklüfteter Tumor, fast hühnereigross, gut beweglich. Parametrien verkürzt, nicht wesentlich verdickt.

28. VII. 1900. Abdominale Radikaloperation (Dr. Mathes).

Curettage und Verschorfung. — Bauchschnitt. Typischer Vorgang. Rechts eine bohnengrosse Drüse im Arterienwinkel, links anscheinend kleine Drüschen, die samt dem Bindegewebe entfernt werden.

Glatter Wundverlauf. Wegen einer Parese im linken Peroneus wird Pat. am 23. VIII. auf die Nervenklinik transferiert.

Präparat: Uterus atrophisch, Adnexe frei, hintere Lippe verbreitert, breit geschwürig zerfallen. Vordere Lippe frei.

Cancroid.

Das linke Parametrium an der Basis in ausgedehnter Weise kleinzellig infiltriert (Jauchung des Karcinoms). Spärliche Ausläufer des Karcinoms in der Nähe des Uterus, die äusseren Abschnitte frei.

In dem aus der Teilungsstelle der Gefässe stammenden Bindegewebe fanden sich keine Drüsen.

Rechts war das Parametrium vollkommen frei von Karcinom, ebenso eine in demselben gelegene kleine Drüse. Die Drüse vom Arterienwinkel ebenfalls karcinomfrei.

Fall 14. H. A., 43 J. Menses in der letzten Zeit allmählich stärker geworden, vor einer Woche eine Blutung.

Nussgrosser, pilzförmiger Tumor der vorderen Lippe. Parametrien vollkommen frei, nur rechts ein dehnbarer narbiger Strang.

12. IX. 1900. Abdominale Radikaloperation (Dr. Stolz).

Curettage und Verschorfung. Bauchschnitt. Typische Operation, kompliziert durch eine 3 mm lange Blasenverletzung.

Die Drüsen ca. linsengross.

Dauer der Operation $1^1/_2$ Stunden.

Glatter Verlauf. Entlassung am 30. IX.

Präparat: Corpus uteri weich, kugelig, Schleimhaut stark verdickt. An der vorderen Muttermundslippe ein flacher Substanzverlust, bis an das Scheidengewölbe und die seitlichen Kommissuren reichend.

Histologisch fanden sich in der Basis des Substanzverlustes noch vereinzelte Karcinomzapfen, nach welchen der Tumor wahrscheinlich als ein von einer Erosion ausgehendes Cylinderepithelkarcinom zu deuten war.

Die Untersuchung der Drüsen und Parametrien war vollständig negativ.

Fall 15. S. A., 40 J. Erscheinungen seit 7 Monaten. Starke Abmagerung.

Zerklüfteter Krater der Portio. Im linken Parametrium ein fingerdicker, derber Strang, das linke Sacro-uterinligament verdickt; rechtes Parametrium frei.

Digitized by Google

13. IX. 1900. Abdominale Radikaloperation (Dr. Payer).

Curettage, Verschorfung. — Typische Operation. Die hypogastrischen und iliacalen Drüsen beiderseits erbsengross (s. Fig. 6).

Dauer der Operation $2^1/_4$ Stunden.

Glatter Verlauf. Entlassung am 2. X.

Präparat: Uterus normal gross. An Stelle des Muttermundes ein flaches Geschwür, dessen Basis auf $^1/_2$ cm blutig imbibiert ist. Cylinderepithelkarcinom.

Das rechte Parametrium vollständig karcinomfrei. (Parovarialschläuche, kleinste Lymphdrüsen, ein linsengrosses accessorisches Ovarium.)

Das linke Parametrium enthält mehrere Krebszapfen. Zum Teil liegen sie in Lymphspalten knapp neben Blutgefässen (perivasculär). Eigentümlich ist das Verhalten der Zapfen zu lymphoiden Solitärfollikeln. Ein grosser, im Centrum bereits zerfallener Karcinomzapfen liegt ohne endotheliale Einscheidung neben dem vollkommen frei gebliebenen Follikel; und am Pol eines zweiten Drüschens fand sich, in Windungen getroffen, ein mit Karcinom vollgepfropftes Lymphgefäss.

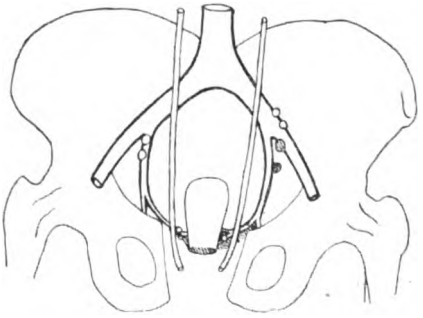

Fig. 6.

Von Drüsen kamen von der linken Seite vier iliacale zur Untersuchung erbsen- bis bohnengross. Die eine, bohnengrosse, war zum Teil durch Hämorrhagien zerstört. An ihrer Längsseite zeigte sie einen kleinen Karcinomherd, der wie ein Infarkt im Gewebe sass und sich vom Rand aus verbreitete. In einer zweiten, etwas kleineren, hatte sich ein ganz ähnlicher Infarkt von dem einen Pol der Drüse bereits etwas weiter ausgebreitet und zapfenförmige Fortsätze in die Tiefe ausgebildet, so dass nahezu die ganze Drüse von Karcinom durchsetzt erschien.

Auf der rechten Seite waren zwei derbe Stränge exstirpiert worden. Der eine enthielt eine $1^1/_2 : ^1/_2$ cm grosse und eine kaum 1 cm lange, schmale Lymphdrüse, beide einfach hyperplastisch durch Vermehrung der Zahl der Follikel. Der zweite Strang bestand nur aus fetthaltigem Bindegewebe.

Fall 16. G. J., 45 J. Erscheinungen seit $^1/_2$ Jahr.

Zerklüfteter Tumor, der links 1 cm tief auf die Vagina herabreicht. Das rechte Parametrium frei; links ist das Parakolpium leicht infiltriert, das Parametrium verkürzt, ein Strang, entsprechend dem Sacro-uterinligament, mit kleinen, knötchenförmigen Auftreibungen. — Der Tumor ist beweglich.

Digitized by Google

19. IX. 1900. Abdominale Radikaloperation (Dr. Mathes).

Die rechtsseitigen iliacalen und sacralen Drüsen bis zu Haselnussgrösse werden im Zusammenhang mit dem Bindegewebe entfernt. Die der linken Seite müssen wegen fester Verwachsung mit der Vena iliaca belassen werden; beim Versuch, sie zu entfernen, entleert sich breiige Flüssigkeit aus denselben. Dauer der Narkose $2^3/_4$ Stunden.

Glatter Wundverlauf.

Präparat: Uterus mässig gross. Cervix tonnenförmig aufgetrieben, fast ganz ersetzt durch die im Centrum zerfallende Neubildung.

Cylinderepithelkarcinom, welches in breiten Zapfen die Muskulatur durchsetzt. Kleinzellige Infiltration mässig stark; im paravesicalen Subserosium fanden sich auf einzelnen Schnitten grössere Rundzellenhaufen, jedoch kein Karcinom.

Im rechten Parametrium waren auffallend grosse Strecken pigmentführenden Bindegewebes; auch fanden sich in den Gefässen massenhaft Leukocythen, dicht angefüllt mit demselben braunen Pigment. Die streckenweise kleinzellige Infiltration ziemlich mächtig. Karcinom fand sich nur an einer Stelle unzweifelhaft im Bindegewebe, in Form eines kurzen Stranges, der seine scharfe Begrenzung gegen die Umgebung schon vollständig eingebüsst hatte.

Ausserdem lagen in dem paracervicalen Bindegewebe mehrere etwa hanfkorngrosse Lymphdrüschen, von welchen die eine von der Neubildung fast total durchsetzt war.

Vom linken Parametrium wurden nur wenige Schnitte angefertigt. Ein über haselnussgrosser, dicht an der Cervix liegender Knoten erwies sich als direkte Fortsetzung des primären Karcinoms; in breiten Zügen war es rund um ein grosses arterielles Gefäss angeordnet, so dass uns die Annahme nahe zu liegen scheint, dass das Karcinom in der Gefässscheide weitergewuchert ist. Bestärkt wurden wir in der Annahme dadurch, dass sich in nächster Nähe, aber bereits ausserhalb des erwähnten Knotens ein etwas kleineres Gefäss fand, das in der adventitiellen Gefässscheide unregelmässige, schmale Karcinomzüge enthielt.

Von den Drüsen der rechten Seite waren eine haselnussgrosse und zwei erbsengrosse iliacale Drüsen entfernt worden, sowie mehrere kleine sacrale Drüsen. Die eine haselnussgrosse iliacale Drüse enthielt einen fast erbsengrossen Krebsknoten, der sich vom Rande aus in die Drüsensubstanz vorgeschoben hatte. Eine von den erbsengrossen Drüsen wies in mässiger Menge unregelmässig zerstreute Karcinomzüge auf. — Die übrigen Drüsen waren alle vollkommen frei.

Fall 17. P. F., 54 J. Seit $^1/_2$ Jahr bräunlicher, zeitweise blutiger Ausfluss. Hochgradige Abmagerung.

Hühnereigrosser, höckriger Tumor, der rechts und vorne das Scheidengewölbe überschreitet, sonst bis an die Kuppe desselben reicht. Uterus beweglich. Beide Parametrien, besonders das linke, verkürzt.

25. IX. 1900. Abdominale Radikaloperation (Dr. Stolz).

Auskratzung, Verschorfung.

Rechts sind die iliacalen und sacralen Drüsen bis zu Bohnengrösse geschwellt, links die iliacalen in Grösse und Form eines kleinen Fingers. Links

Digitized by Google

ist der Tumor innig mit der Blase verwachsen. Freilegen des Uterus sehr schwierig. Blasenverletzung.

Dauer der Narkose 3 Stunden.

28. IX. 5h p. m. Exitus. Obduktionsdiagnose: Peritonitis serofibrinosa.

Präparat: Uterus 12 cm lang. Von der Portio ein schmaler Saum erhalten, als Grenze eines bis an den inneren Muttermund reichenden kraterförmigen Geschwüres, dessen vordere Wand breit eingerissen ist. Der Krater reicht beiderseits etwas ins paracervicale Bindegewebe hinein.

Die Muskulatur der Cervix bis auf eine schmale Randschichte ganz geschwunden. Das Geschwür selbst an der Basis austapeziert von Krebsmassen, deren Ausläufer bis in das Bindegewebe hinein reichen.

In den weichen Abschnitten des rechten Parametriums fanden sich zahlreiche Rundzellhaufen und -züge. Mehrere kleinste Lymphdrüsen frei von Karcinom. Nur ganz vereinzelt ragten noch ein paar karcinomatöse Stränge in diese makroskopisch freien Bindegewebsabschnitte hinein. Die klinisch festgestellte Verkürzung des rechten Parametriums dürfte also, abgesehen davon, dass dessen centrale Abschnitte schon direkt in die Wandung des Kraters einbezogen scheinen, als entzündliche aufzufassen sein.

Im linken Parametrium fanden sich ebenfalls mehrere normale Lymphdrüschen, und im basalen Abschnitt, besonders in der Umgebung der Gefässe, starke kleinzellige Infiltration Kein Karcinom.

Was die Drüsen betrifft, so erwiesen sich zwei fast bohnengrosse iliacale und drei bis erbsengrosse sacrale Drüsen der rechten Seite als einfach hyperplastisch, ebenso eine bohnengrosse und sechs kleine Drüschen der linken Seite. Nirgends eine Spur von Karcinom.

Bei der Obduktion fanden sich im Beckenbindegewebe keine grösseren Drüsen; die lumbalen Drüsen waren nicht vergrössert. Wohl waren die Inguinaldrüsen beiderseits über mandelgross. Drei von denselben erwiesen sich bei der mikroskopisehen Untersuchung als karcinomfrei.

Aus der Umgebung der Blasenwunde wurden auch einzelne Stückchen untersucht. Es fand sich starke kleinzellige Infiltration, aber kein Karcinom.

Fall 18. Wa. E., 36 J. Seit 6 Monaten Abmagerung, seit 5 Monaten Blutungen und Schmerzen. — Vor 15 Jahren eine Infektion am linken Fuss mit eitrigen Metastasen am Innenrande des Fusses, an der linken Wade und in der Mamma.

Tiefes Ulcus, das hinten auf die Scheide übergreift. Beide Parametrien kürzer, besonders das linke infiltriert. Uterus beweglich.

8. X. 1900. Abdominale Radikaloperation (Dr. Payer).

Auskratzung, Verschorfung. Freilegen des rechten Ureters sehr schwer, Blasenverletzung. Von Drüsen werden rechts zwei grosse hypogastrische, eine iliacale, ferner eine über haselnussgrosse, hinter dem Cruralkanal gelegene entfernt, links nur eine haselnussgrosse lumbale und eine langgestreckte hypogastrische (s. Fig. 7) — Am Rektum bleibt eine hellergrosse Schwarte (Karcinom?) zurück. Dauer der Operation 3 Stunden.

Glatter Wundverlauf. — 1. XI. 1900 Entlassung.

Präparat: Uterus klein; Cervix enorm verdickt. Am Durchschnitt grenzt

Digitized by Google

sich die Neubildung durch bogenförmige Linien ziemlich scharf vom gesunden Gewebe ab.

Auch mikroskopisch ist das Karcinom ziemlich scharf abgegrenzt gegen die anscheinend zurückgedrängte Muskulatur. Immerhin greift die Neubildung in einzelnen Strassen noch weiter hinaus Cylinderepithelkarcinom.

Weit ausgesendete Vorposten staken als kurze karcinomatöse Pfropfen in Lymphgefässen des rechten Parametriums, allerdings nur sehr spärlich. Sonst fanden sich mehrere kleine Lymphdrüschen, alle frei, und ziemlich reichlich kleinzellige Infiltration.

Ebenso bot das linke Parametrium viel kleinzellige Infiltration. Interessant war, dass eine hanfkorngrosse Lymphdrüse bis auf den Rand vollkommen durchsetzt war von karcinomatösen Strängen und Knoten. Sonst war das Bindegewebe frei.

Rechts waren zwei Drüsenpackete entfernt worden, eines an der Teilungsstelle der Gefässe, eines an der Iliaca, jedes ca. 5 : 2 : 3 cm gross. Am Durch-

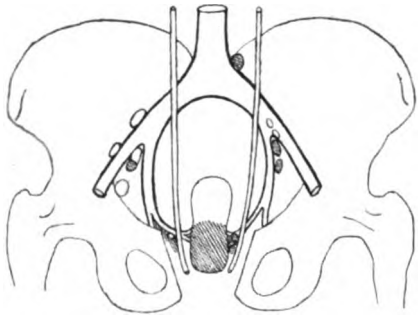

Fig. 7.

schnitt zeigten sie zahlreiche käsige Knoten. Aus jeder grösseren Drüse wurden Scheiben entnommen, die kleinen, auszuschälenden Drüsen wurden in toto untersucht.

In dem am Gefässwinkel gelegenen Drüsenpacket fand sich eine kirschkerngrosse Drüse, die bis auf einen schmalen Rand vollständig durchsetzt war von Karcinom. Mehrere kleine Drüsen schienen normal. Die Hauptmasse der Drüsen jedoch, ebenso wie das ganze Packet an der Iliaca und die nussgrosse Drüse am Inguinalkanal hatten als Inhalt nur eine leicht gekörnte Masse, die durch faseriges, kernarmes Bindegewebe in Felder geteilt war und grösstenteils licht, stellenweise aber auch sehr intensiv tingiert war. Gruppen von Kalkkörnchen. Der Rand der Drüsen zeigte noch lymphoide Struktur und darin in wechselnder Menge schlecht färbbare tuberkelähnliche Gebilde.

Links wurde ein aus vier linsen- bis erbsengrossen Drüsen bestehender Strang entfernt und die Drüsen einzeln untersucht. Die erbsengrosse Drüse enthielt einen ganz ähnlichen nekrotischen Knoten; die Drüsensubstanz war jedoch noch breiter und enthielt mehrere Karcinomzapfen. Eine kleinere zeigte ebenfalls neben miliaren Tuberkeln (?) reichlich Karcinom. Zwei weitere waren frei.

Digitized by Google

Die kirschgrosse Lumbaldrüse der linken Seite enthielt auch einen bis an den Rand reichenden Knoten von markigem Karcinom.

Fall 19. W. E., 35 J. Beschwerden seit $3^1/_2$ Monaten.

An Stelle der Portio ein stark zerklüfteter Krater. Uterus mässig gut beweglich. Linkes Parametrium weich, dehnbar, rechtes Parametrium stark verkürzt, das Sakrouterinligament derb infiltriert.

16. X. 1900. Abdominale Radikaloperation (Prof. v. Rosthorn).

Verschorfung. — Bauchschnitt. Rechts eine erbsengrosse hypogastrische Drüse. Neben dem Collum ein karcinomatöser Zapfen, in das Bindegewebe hineinreichend. Ablösen des Ureters und eines verzogenen Blasenzipfels sehr schwierig. — An der Iliaca eine kirschkerngrosse Drüse (s. Fig. 8). Die Drüsen der linken Seite klein. — Dauer der Operation $1^1/_2$ Stunden.

Verlauf kompliziert durch einen Abszess in der rechten parametranen Wunde. — 24. XI. Entlassung.

Laut brieflicher Mitteilung vom 22. XII. 1900 hat Pat. um 4 Kilogramm zugenommen.

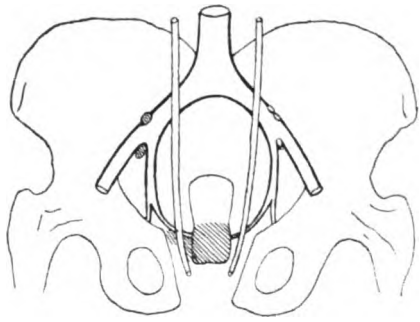

Fig. 8.

Präparat: Uterus kugelig. Cervix in Fetzen erhalten, die ein bis an den inneren Muttermund reichendes Geschwür umgrenzen.

Cylinderepithelkarcinom.

Die äusseren, weichen Abschnitte des paracervikalen Bindegewebes karcinomfrei; links die Basis stark kleinzellig infiltriert.

Die iliacale Drüse der rechten Seite enthielt einen linsengrossen Krebsknoten, der vom Pol der Drüse ausgehend das adenoide Gewebe gleichmässig ergriff. In der hypogastrischen Drüse fanden sich neben einem ähnlichen randständigen Knoten bereits allenthalben in den Lymphsinus Krebsstränge; die linksseitigen Drüsen waren alle frei.

Fall 20. F. M., 40 J. Seit 3 Monaten unregelmässige Blutungen, Kreuzschmerzen.

Portio umgewandelt in einen derben, besonders die hintere Lippe destruierenden Tumor, der hinten und links auf den Fornix vaginae übergreift. Das rechte Parametrium fast bis an die Beckenwand infiltriert, das linke frei.

20. X. 1900. Abdominale Radikaloperation (Dr. Mathes).

Digitized by Google

Adhäsionen am rechtsseitigen Adnextumor. Die iliacalen und hypogastrischen Drüsen vergrössert. Im rechten Parametrium ein derber Knoten. — Blasenverletzung.

Rekonvalescenz gut; Blasennaht hat nicht gehalten. Am 19. I. 1901 wurde die Fistel geschlossen.

Präparat: Uterus gross, derb. 2 cm tiefer Krater der Cervix, die sonst bis an den inneren Muttermund durch den Tumor ersetzt ist.

Lymphangiendotheliom.

Im rechten Parametrium knapp am Uterus ein grosser Knoten der Neubildung. Die äusseren Abschnitte, mässig reichlich kleinzellig infiltriert, enthalten mehrfach schmale, mit Geschwulstzellen erfüllte Lymphgefässe. Ebensolche Stränge weist auch das linke Parametrium auf.

Alle (sieben) untersuchten Drüsen sind frei. Reichlich Hyalin, Schrumpfung des Gewebes (Sklerose?).

Fall 21. G. M., 42 J. Erscheinungen seit drei Monaten.

An der hinteren Lippe ein tiefer Substanzverlust, vordere Lippe sehr hart,

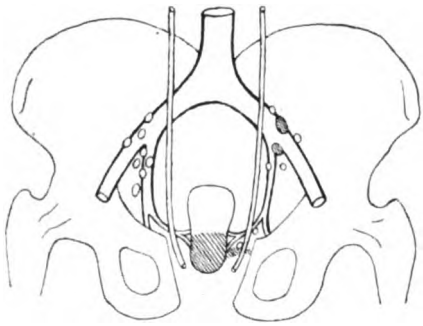

Fig. 9.

ulceriert. Uterus beweglich. Rechtes Parametrium frei, im linken eine derbe Resistenz.

23. X. 1900. Abdominale Radikaloperation (Prof. v. Rosthorn).

Das Beckenbindegewebe beiderseits, besonders links verdickt, Drüsen bohnengross, weich, makroskopisch nicht karcinomatös aussehend. Die Blase schwer abzulösen. Die Präparation des linken Ureters sehr schwer (s. Fig. 9). Dauer der Operation $2^1/_4$ Stunden.

Glatter Verlauf. Entlassung am 9. XI.

Am 4. III. 1901 fand sich im linken vaginalen Narbenwinkel ein festsitzendes, jauchendes Recidiv.

Präparat: Uterus 12 cm lang; kleines submuköses Myom. In der Cervix ein 4 cm tiefer Krater im Centrum eines bis an den inneren Muttermund reichenden derben Tumors.

Die histologische Untersuchung ergab eine Neubildung von sarkomatösem Charakter, die im allgemeinen als recht kompakte Masse imponierte, am Rande jedoch sich in netzförmig verzweigte Stränge auflöste. An mehreren Stellen erschien die Entstehung aus Lymphgefässendothelien genügend deutlich.

Digitized by Google

Im rechten Parametrium fand sich nur kleinzellige Infiltration, keine Neubildung.

Im linken Parametrium war die kleinzellige Infiltration sehr stark; mehrfach auch längs der Nerven. Neben mehreren freien Lymphdrüsen lag eine hanfkorngrosse, total durchsetzt von der Neubildung; ausserdem ein Lymphgefäss, mit Tumormasse angefüllt.

Acht bis erbsengrosse Drüsen der rechten Seite waren normal, ebenso vier der linken Seite. Nur zwei etwa bohnengrosse Drüsen links wiesen je einen grösseren Knoten auf, der sich mit nur angedeuteter Grenze von der Drüsensubstanz absetzte.

Als interessanter Befund ist zu erwähnen, dass sich in je zwei iliacalen Drüsen der linken wie der rechten Seite Schläuche und kleine Cystchen fanden, mit verschieden hohem, einschichtigem Epithel ausgekleidet und mit einer schmalen, bindegewebigen Wand versehen. Meist sitzen sie am Rande der Lymphdrüsen, gehen jedoch manchmal auch tiefer in die Drüse hinein. Papillenbildung an der Innenfläche; im Bindegewebe der Papillen, sowie in der Wand selbst Kalkkonkremente. Als Inhalt fand sich nur eine homogene, mit Vacuolen, abgefallenen Epithelien und Detritus unregelmässig durchsetzte Masse, manchmal leicht körnig. Oft waren sie auch ganz leer.

Fall 22. K. E., 50 J., wurde im Februar 1900 curettiert, und, da das Karcinom für inoperabel gehalten wurde, nach 11 Tagen entlassen. Seit 3 Wochen wieder Ausfluss und Blutungen.

An Stelle der Portio ein höckeriger, leicht erhabener Wall. Uterus durch parametrane Stränge fixiert.

11. XI. 1900. Abdominale Radikaloperation (Prof. v. Rosthorn).

Ablösung der Blase schwer, Blasenverletzung. — An der Iliaca beiderseits, mit der Gefässscheide innig verwachsen, ein langgestrecktes Drüsenpacket. Die Parametrien in den tiefen Schichten nicht frei. — Dauer der Operation $1^3/_4$ Stunden.

Glatter Verlauf. Entlassung am 1. XII.

Präparat: Uterus 9 cm lang, sehr dick. Cervix bis zum inneren Muttermund in ein unregelmässiges Geschwür verwandelt. Haematosalpinx sin.

Cylinderepithelkarcinom.

Im linken Parametrium fand sich Karcinom mehrfach in Lymphgefässen. Eine kleine Drüse war total karcinomatös. — Rechts war die kleinzellige Infiltration stärker ausgeprägt, dagegen Karcinom spärlicher.

Die Drüsen sind sämtlich in ausgedehnter Weise mit Krebszapfen durchsetzt.

Fall 23. L. M., 48 J. Seit $4^1/_2$ Monaten Blutungen, zunehmende Abmagerung.

Hühnereigrosser, gangränöser Tumor der Portio, auf das Scheidengewölbe übergreifend. Parametrien beiderseits kurz, nicht besonders verdickt. Links Stränge.

8. XI. 1900. Curettage, Verschorfung.

13. XI. 1900. Abdominale Radikaloperation (Prof. v. Rosthorn).

Allenthalben Adhäsionen. Blase schwer abzulösen. Die iliacalen Drüsen klein, weich; eine hypogastrische Drüse rechts stärker vergrössert, doch weich. Dauer der Operation 1 Stunde 10 Min.

Digitized by Google

Ungestörter Verlauf. Entlassung am 15. XII.

Präparat: Uterus sehr gross, dick. In der vorderen Wand drei (haselnuss- bis nussgrosse) Myome. Portio sehr niedrig, hintere Lippe fast fehlend; von derselben greift der Substanzverlust auf die Scheide über. — Im linken Ovarium eine wallnussgrosse Follikelcyste.

Plattenepithelkarcinom.

Das parametrane Bindegewebe und die daselbst liegenden Drüschen karcinomfrei, nur kleinzellige Infiltration. Parovarialschläuche.

Ebenso sind sämtliche Drüsen frei von Karcinom, einfach hyperplastisch durch Vermehrung der Follikel und Verbreiterung der Keimcentren und Follikularstränge.

Fall 24. M. J., 42 J. Seit mehreren Monaten Abmagerung, seit 3 Wochen Blutungen.

Knapp über dem Introitus ein haselnussgrosser Knoten der Vaginalwand. — Derbrandiges Geschwür, das auf allen Seiten auf die Scheide übergreift.

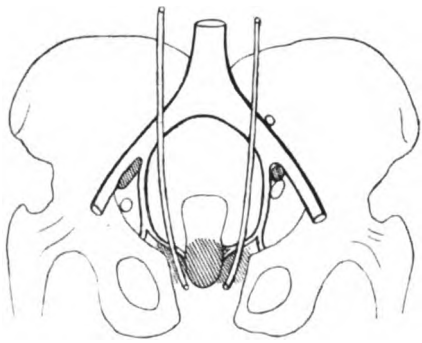

Fig. 10.

Das linke Parametrium breit, das rechte sogar bis an die Beckenwand infiltriert, ebenso das rechte Rectouterinligament.

28. XI. 1900. Abdominale Radikaloperation (Prof. v. Rosthorn).

Auskratzung, Verschorfung. Die Bindegewebsmassen rings um den Uterus starr infiltriert, der Uterus selbst nahezu unbeweglich. Ablösung der Blase sehr schwer; Blasenverletzung. Der rechte Ureter stark erweitert. — Links finden sich an der Teilungsstelle der Iliaca zwei circa haselnussgrosse, derbe Drüsen und einzelne kleine iliacale; eine wird zur Untersuchung entnommen.

Rechts wird an derselben Stelle eine derbe Schwiele entfernt, die eine grosse, karcinomatöse Drüse enthält. Tief hinten findet sich noch eine kirschkerngrosse, hämorrhagische sakrale Drüse (s. Fig. 10). Bei der Ablösung vom Rektum Verletzung desselben.

Dauer der Operation 3 Stunden.

Blasen- und Darmnaht hielten zunächst nicht. Die Rektalfistel schloss sich innerhalb 4 Wochen spontan. Erholung sehr langsam. 9. II. Entlassung. Fistelverschluss auf später verschoben.

Präparat: Uterus 13 cm lang, sehr dick, Schleimhaut sehr stark wulstig

Digitized by Google

verdickt. Substanz des Collum fast ganz ersetzt durch eine weisse, harte Neubildung, deren unterer Teil in der Mitte zerfallen ist.

Am Endometrium glanduläre Hyperplasie. Das Gebilde an der Cervix ist ein Cylinderepithelkarcinom.

Im linken Parametrium finden sich neben zwei grösstenteils karcinomatösen Lymphdrüschen mehrere Lymphgefässe, vollgepfropft mit Tumorzellen, ausserdem aber auch breitere Stränge der Neubildung, die ohne scharfe Grenze mit dem in der Umgebung stark kleinzellig infiltrierten Bindegewebe zusammenhängen. Die Stränge reichen bis an die Abtragungsfläche.

Ganz analoge Gebilde finden sich auch rechts bis an die Durchtrennungsfläche. Die am Uterus gelegenen Abschnitte sind dicht durchsetzt von Karcinomsträngen.

Die linsengrosse Drüse der linken Seite ist karcinomfrei.

Rechts wurde eine fast kirschgrosse Drüse entfernt. Sie enthielt einen grossen Knoten, der hauptsächlich von zahllosen Karcinomsträngen gebildet wird. Das dazwischen liegende Bindegewebe selbst ist aber auch sehr grosszellig, stellenweise fast sarkomähnlich und unregelmässig von Leukocyten durchsetzt. — In einer zweiten, etwas über erbsengrossen Drüse findet sich ein ähnlicher Knoten, wie ein Infarkt vom Rande her eindringend. — Eine dritte, erbsengrosse Drüse ist frei von Karcinom. — Die sakrale Drüse ist zum Teil durch Blutung zerstört, das Bindegewebe geschwellt, doch konnte sicheres Karcinom nicht nachgewiesen werden.

Fall 25. R. M., 35 J. Bereits im Frühjahr fleischwasserähnlicher Ausfluss. Vor 6 Monaten Entbindung, die 24 Stunden dauerte (die früheren kaum 10 Stunden). Seit 5—6 Wochen Abmagerung.

Derbrandiger Krater, welcher die Scheidengewölbe miteinbezieht. Beweglichkeit des Uterus verhältnismässig gut. Im rechten Parametrium ein derber Strang.

4. XII. 1900. Abdominale Radikaloperation (Prof. v. Rosthorn). Curettage und Verschorfung. — Blase rechts am Karcinom fixiert; das Bindegewebe links weniger afficiert als rechts. Die hypogastrischen Drüsen rechts wallnussgross; keine iliacalen Drüsen. Links eine haselnussgrosse, weiche Drüse an der Teilungsstelle der Iliaca und kleine iliacale Drüsen. An der Vorderfläche des Rektum eine linsengrosse Drüse. — Dauer der Operation $1^1/_2$ Stunden.

Verlauf glatt, Entlassung am 26. XII. 1900.

Präparat: Uterus gross, weich. An Stelle der Portio ein Krater, welcher die ganze Cervix durchsetzt. Adnexe frei.

Plattenepithelkarcinom.

In den äusseren Abschnitten des rechten, sowie im linken Parametrium kein Karcinom, nur strang- und herdförmige kleinzellige Infiltration und kleine, normale Lymphdrüsen. Auch der grosse paravesikale Bindegewebslappen war karcinomfrei, sowie drei etwa linsengrosse Drüsen in demselben.

Die übrigen hypogastrischen und iliacalen Drüsen sind auch nur einfach hyperplastisch, die sakrale Drüse ist teilweise durch eine Blutung zerstört, das Bindegewebe grosszellig, wie gequollen.

Digitized by Google

Fall 26. H. M., 89 J. Erscheinungen seit 9 Monaten. Über apfelgrosser Tumor der hinteren Lippe. Parametrien anscheinend nicht wesentlich beteiligt.

24. XII. 1900. Abdominale Radikaloperation (Dr. Stolz).

Curettage, Verschorfung. — Allenthalben Adhäsionen. Ablösung des Bindegewebes dicht an der Beckenwand. Drüsenpacket am annulus inguin. dexter. An der Iliaca communis drei zusammenhängende, kleinbohnengrosse Drüsen; der Arterienwinkel ist frei. Links findet sich an der Teilungsstelle eine kirschkerngrosse Drüse, eine zweite am annulus inguinalis sin. und eine dicht am Rektum, in der Höhe des 2. Kreuzbeinwirbels.

Dauer der Operation 2 Stunden.

Konvalescenz gestört durch anhaltende Diarrhöen und einen grossen Bauchdeckenabscess. Entlassung am 26. II. 1901.

Präparat: Uterus gross, kugelig. In der hinteren Cervixwand ein 2 cm tief reichender Substanzverlust. Vordere Wand frei.

Cylinderzellenkarcinom.

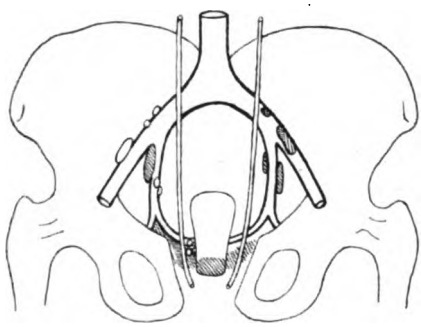

Fig. 11.

Im linken Parametrium mässige, im rechten sehr starke kleinzellige Infiltration; kleine Lymphdrüschen, Parovarialschläuche; nirgends ist Karcinom nachweisbar. Ebenso sind sämtliche Drüsen frei von Metastasen, einfach hyperplastisch. Links enthält eine fast mandelgrosse Drüse mehrere mit Cylinderepithel ausgekleidete Schläuche, ähnlich wie in den Fällen 4 und 21.

Fall 27. K. M., 38 J. Erscheinungen seit einem Monat.

An der hinteren Lippe ein bis in den Fornix reichender Substanzverlust. Parametrien frei.

29. XII. Abdominale Radikaloperation (Dr. Payer).

Auskratzung, Verschorfung. Zahlreiche Adhäsionen. Das linke Parametrium derber, Präparation des Ureters schwierig. Rechts typische Verhältnisse. Mit dem rechten parametranen Gewebe wird ein Strang entfernt, der mehrere kleine Drüsen enthält und gegen den Schenkelkanal zieht, ferner eine kirschgrosse und höher oben eine kleine iliacale Drüse (s. Fig. 11). Links findet sich eine erbsengrosse sakrale, je eine schmale hypogastrische und iliacale Drüse. — Dauer der Operation $2^1/_2$ Stunden.

Verlauf kompliziert durch einen grossen parametranen Abscess, linksseitige Peroneuslähmung; linksseitige Ureterenfistel.

Digitized by Google

Präparat: Uterus gross; bohnengrosses submuköses Myom. Adnexe beiderseits verbacken. Hintere Lippe stark verdickt durch einen ca. 1 cm tief reichenden, ulcerierten Tumor, der rechts über die Commissur nach vorne übergreift.

Cylinderepithelkarcinom.

Im rechten Parametrium ist die kleinzellige Infiltration beträchtlich. Zwei kleine, hanfkorngrosse Drüschen sind fast ganz erfüllt von Karcinom, eine dritte ist frei. Ein Strang, dessen kleinzellige Infiltration ohne scharfe Grenze in die Umgebung übergeht, besteht im Centrum aus Karcinom. Mehrere Lymphgefässe sind von Karcinom erfüllt. Ausserdem findet sich ein Knoten, der in dichtem Bindegewebe zahlreiche Stränge der Neubildung enthält; derselbe reicht nicht bis an die Abtragungsfläche.

Das linke Parametrium enthält mehrere Lymphgefässe, die Karcinom führen, und eine thrombosierte Vene (?), in welcher das Karcinom gewuchert ist. Der Einbruch in dieselbe dürfte bereits in der Cervix erfolgt sein, da das Bindegewebe sonst frei ist.

In der langgestreckten Drüse der rechten Seite finden sich bei schwacher Vergrösserung lichtere Partien, die den grösseren Teil der Drüse einnehmen Sie bestehen aus dicht stehenden Leukocyten, die starke Eosinfärbung annehmen, durchsetzt von zahlreichen Strängen des Karcinoms. Eine erbsengrosse Drüse ist frei, zwei hanfkorngrosse sind fast vollkommen angefüllt mit Karcinom. Eine zweite langgestreckte Drüse ist auch noch frei, ebenso eine kirschgrosse. Die mandelgrosse Drüse enthält ganz analoge Massen wie die erstbeschriebene.

Links ist eine hanfkorngrosse Drüse total karcinomatös; die kirschkerngrosse, sowie die langgestreckte enthalten beide spärliche Karcinomstränge.

Fall 28. H. M., 33 J. Seit $1^1/_2$ Monaten übelriechender Ausfluss, seit 14 Tagen leichte Blutungen.

Nussgrosser Blumenkohl der vorderen Lippe, etwas auf das Scheidengewölbe übergreifend. Uterus beweglich. In der Basis des rechten Parametriums ein derber Strang.

11. I. 1901. Abdominale Radikaloperation (Dr. Mathes).

Auskratzung und Verschorfung. Entfernung zweier hypogastrischen und einer iliacalen, sowie zweier kleinen sakralen Drüsen der rechten Seite. Links finden sich keine vergrösserten Drüsen. Dauer der Operation 1 Stunde 10 Min.

Glatter Verlauf. Entlassung am 28. I.

Präparat: Derber, etwas prominierender Substanzverlust der vorderen Lippe. Uterus gehörig gross.

Plattenepithelkarcinom, das bereits in die Cervixdrüsen hineinwuchert.

Geringe kleinzellige Infiltration in den Parametrien, kein Karcinom. Rechts ein linsengrosses accessorisches Ovarium in das Bindegewebe eingebettet.

Die Drüsen sind sämtlich karcinomfrei. Die Follikel und Keimcentren sehr gross, die Lymphsinus sehr breit.

Fall 29. E. Th., 44 J. Seit 4 Wochen Blutungen.

Starker Panniculus. — An der hinteren Lippe ein gelappter, über nussgrosser Tumor, der auf das Scheidengewölbe übergreift. — Parametrien frei.

15. I. 1901. Abdominale Radikaloperation (Prof. v. Rosthorn).

Auskratzung, Verschorfung. Links lassen sich sowohl im seitlichen Para-

Digitized by Google

metrium als auch nach rückwärts dünnere Fortsätze nachweisen. An der Iliaca und Hypogastrica beiderseits wird das ganze Fett samt kleinen Drüschen entfernt. Rechts scheint das Parametrium stärker afficiert zu sein. Dauer der Operation 2 Stunden.

Anfangs glatter Verlauf. Am 25. I., nach Entfernung der Nähte, ging die ganze Bauchnarbe auf, die Därme prolabierten. Sekundärnaht. Entlassung am 9. II. 1901.

Präparat: An der verdickten vorderen Lippe ein flacher, verschorfter Substanzverlust, dessen Basis noch auf 2 mm derb und weiss erscheint.

Die mikroskopische Untersuchung stellte ein Cylinderepithelkarcinom fest, das vermutlich von einer Erosion ausgegangen war.

In den Parametrien fand sich nur hier und da kleinzellige Infiltration; die Drüsen waren einfach hyperplastisch, ohne Karcinom.

Fall 30. G. M., 30 J. Seit Anfang Mai Schwangerschaft. Oktober 1900 traten hie und da leichte Blutungen auf, Ende Dezember wurden sie stärker.

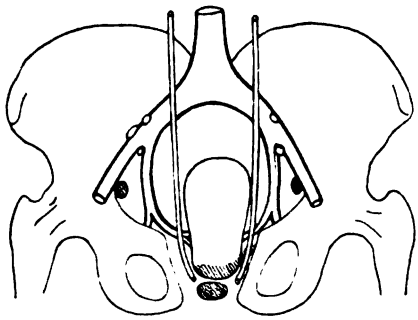

Fig. 12.

Am 25. I. 1901 gebärend aufgenommen. Befund: 1. Schädellage, reifes Kind, Becken normal. Am vorderen Rand des für 3 Finger durchgängigen Orificium externum hängt breitgestielt eine etwa hühnereigrosse harte Geschwulst, die links an der Commissur etwas auf das Scheidengewölbe übergreift. In der hinteren Scheidenwand ein flaches ovales Infiltrat. Das linke Parametrium im basalen Abschnitt verkürzt.

Die histologische Untersuchung ergiebt ein Plattenepithelkarcinom.

26. I. 6^h a. m. erfolgte die spontane Geburt eines 2570 g schweren, 48 cm langen Mädchens. Nach $^1/_2$ Stunde Abgang der Placenta.

26. I. 1^h p. m. Abdominale Radikaloperation (Dr. Stolz).

Abtragung der Geschwulst und Verschorfung. An der Iliaca comm. dextra werden zwei spindelförmige, kleine Drüschen entfernt, ebenso ein hanfkorngrosses Drüschen an der Teilungsstelle und eine haselnussgrosse Drüse am annulus cruralis. Links die gleichen Verhältnisse (s. Fig. 12). Die hintere Scheidenwand wird bis ca. 4 cm über dem Introitus abgetragen. — Dauer der Operation $1^1/_2$ Stunden.

Die Bauchwunde heilte per primam; doch war der Verlauf durch eine fieberhafte Bronchitis kompliziert, wegen der die Pat. am 22. II. auf die medi-

Digitized by Google

zinische Abteilung transferiert wurde, von welcher sie bald geheilt entlassen werden konnte.

Präparat: Uterus 18 cm lang, 10 cm breit, 8 cm dick. Corpus 11,5 cm lang, mit Blutgerinnseln erfüllt. Serosaüberzug vorn und hinten reichlich grob gewulstet. Tuben zart. Im rechten Ovarium ein corpus luteum.

Die vordere Muttermundslippe und die linke Commissur eingenommen von einem derben, verschorften Tumor, dessen grösserer Abschnitt (hühnereigross) gesondert abgetragen ist.

Aus der hinteren Vaginalwand eine fast thalergrosse, derbe, 4 mm dicke Platte.

Der Tumor an der Portio ist ein typisches Cancroid.

An dem aus der Vagina stammenden Stück finden sich oberflächlich breite Krebszapfen; nirgends mehr Vaginalepithel. Die ganze Dicke der Platte ist durchzogen von einem feinen Netz von schmalen Strängen, die nur hier und da zu grösseren Zellmassen anschwellen. Es sind feinste Lymphkapillaren, alle mit Geschwulstzellen angefüllt.

Im rechten Parametrium, dessen Bindegewebe sehr grobmaschig erschien, war nirgends Karcinom zu finden, ebensowenig in einer hier gelegenen linsengrossen Drüse.

Im linken Parametrium fand sich ein ca. 2 mm dicker Strang, der aus zahlreichen Krebszapfen und stark kleinzellig infiltriertem Bindegewebe gebildet wurde. Der Strang ist noch vollständig, weit im Gesunden abgetragen. In den äusseren Abschnitten fand sich nur hier und da noch kleinzellige Infiltration.

Die hypogastrischen und iliacalen Drüsen beider Seiten waren ganz frei von Karcinom. Wohl aber fand sich in der vorne an der Iliaca gelegenen Drüse rechts an der Stelle, wo das Bindegewebe mit den Gefässen eindringt, ein kleiner Karcinomherd mit zwei typischen Cancroidperlen. Die entsprechend gelagerte Drüse der linken Seite zeigte an ihrem Pol einen etwa linsengrossen Knoten, der zwischen breiten Karcinomsträngen mit reichlichen verhornten Massen nur sehr spärlich lymphoides Gewebe aufwies und ausserdem an der einen Längsseite am Rand einen hanfkorngrossen, das adenoide Gewebe verdrängenden Krebsknoten.

Auf welchem Wege die Metastase zustande gekommen war, ob vom primären Tumor oder von der Vaginalmetastase aus, liess sich nicht feststellen.

Fall 31. Kr. M., 30 J. Erscheinungen seit 6 Monaten.

Taubeneigrosser Blumenkohl der vorderen Lippe. Uterus beweglich. Parametrien dehnbar; im linken Parametrium ein Strang.

6. II. 1901. Abdominale Radikaloperation (Prof. v. Rosthorn).

Abtragung des Tumors, Verschorfung. Drüsen anscheinend nirgends verändert. Im linken Parametrium ein zapfenförmiger Vorsprung derberen Gewebes, bis an den Ureter reichend und die Blase etwas fixierend. Dauer der Operation $^5/_4$ Stunden.

Glatter Verlauf.

Präparat: Uterus etwas vergrössert; an der vorderen Lippe ein auf die linke Commissur übergehender Substanzverlust.

Cancroid.

Digitized by Google

Parametrien und Drüsen beiderseits frei. In einer kleinen iliacalen Drüse fanden sich abermals Cystchen, mit einschichtigem Zellbelag und deutlicher Bindegewebskapsel.

Fall 32. B. A., 40 J. Seit 8 Monaten Beschwerden.

Muttermundssaum zerklüftet, brüchig, Collum breit und derb. Scheidengewölbe links abgeflacht, daselbst Stränge. Uterus gut beweglich.

8. II. 1901. Abdominale Radikaloperation (Dr. Payer).

Auskratzung, Verschorfung. — Reichlich Adhäsionen. Beiderseits werden im Fett mehrere hypogastrische, links auch einige iliacale Drüsen, sowie zwei weiche, am Cruralkanal gelegene Drüsen entfernt (s. Fig. 13). Dauer der Operation $1^1/_2$ Stunden.

Glatter Verlauf. Entlassung am 2. III.

Präparat: Uterus etwas grösser; haselnussgrosser Schleimpolyp. Kleiner Krater in der hinteren Cervixwand, dessen Umgebung bis auf $^3/_4$ der Wanddicke bis zum inneren Muttermund durch weisses, brüchiges Gewebe gebildet wird, welches in schmaler Schicht auch auf die vordere Wand übergeht (Ringform).

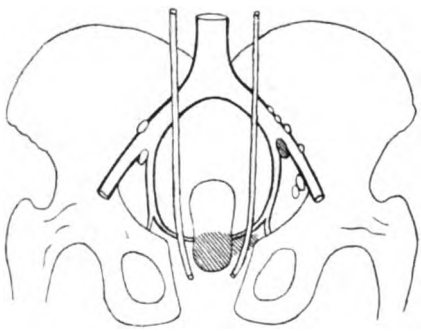

Fig. 13.

Cylinderepithelkrebs.

Das rechte Parametrium vollständig frei; dagegen hat die Neubildung nach links in breiten Massen übergegriffen. Breite Stränge, von kleinzellig infiltriertem, sehr dichtem Bindegewebe umgeben, ziehen nach aussen; daneben auch zahlreiche Lymphgefässe, mit Geschwulstzellen erfüllt.

In einer langgestreckten hypogastrischen Drüse der linken Seite finden sich am Rand an zwei Stellen Haufen von Krebssträngen, die das adenoide Gewebe zum Teil verdrängen, zum Teil direkt zerstören. In derselben Drüse finden sich an einer anderen Stelle mit körniger Masse angefüllte Schläuche, die mit niedrigem, kubischem Epithel ausgekleidet sind. — Alle anderen Drüsen sind karcinomfrei.

Rechts fiel eine erbsengrosse Drüse auf durch die ausserordentlich reichlich entwickelten Drüsenschläuche und Cysten, welche bis Hanfkorngrösse erreichten und vielfach kommunizierten. Alle mit einschichtigem, verschieden hohem Epithel ausgekleidet.

Digitized by Google

Fall 33. J. M., 39 J. Erscheinungen seit 10 Monaten. Schlechter Ernährungszustand. Anämie.

Kleinapfelgrosser Tumor, noch beweglich, obwohl beide Parametrien breit infiltriert sind.

13. II. 1901. Abdominale Radikaloperation (Prof. v. Rosthorn). Curettage und Verschorfung. — Die hypogastrischen und iliacalen Drüsen auf beiden Seiten mächtig geschwellt. Auf dem Promontorium ein hartes Packet; weitere grosse Tumoren erstrecken sich zu beiden Seiten der Aorta bis an den Nierenhilus. Die rechtsseitigen hypogastrischen Drüsen teilweise vereitert und mit den Gefässen verwachsen. Bei der Exstirpation reisst das Corpus vom Collum ab. Lösung der Blase sehr schwierig. Zahlreiche kleine Lymphdrüschen an der vorderen Mastdarmwand (s. Fig. 14). Dauer der Operation $2^1/_2$ Stunden.

Wundverlauf glatt. Wegen andauernder fieberhafter Bronchitis und Cystitis Transferierung am 7. III. auf die I. medizinische Abteilung. Am Darmbeinteller fühlte man rechts einen nussgrossen Tumor. — Am 17. III. exitus. Die

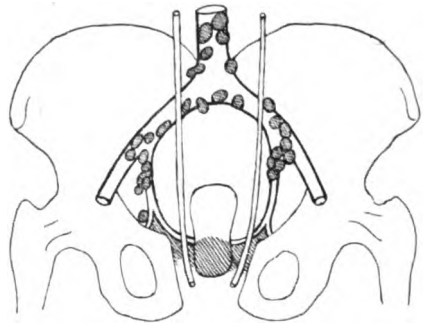

Fig. 14.

Sektion ergab eitrige Bronchitis und Pyelonephritis. Die krebsige Infiltration der lumbalen Drüsen wurde bestätigt. Der Tumor der rechten Seite erwies sich als eine Lymphcyste.

Präparat: Uterus kugelig, in der Höhe des inneren Muttermundes von der eine dünne Wand bildenden Cervix getrennt.

Cylinderepithelkarcinom.

Von den grossen Drüsenpaketen beider Seiten wurden nur einzelne Stücke untersucht; sie erwiesen sich als durch und durch karcinomatös, so dass in einzelnen Drüsen das adenoide Gewebe vollständig geschwunden war. Überall grosse, meist schon bis auf den Rand zerfallene Krebsnester. Daneben fanden sich aber auch einzelne, vielleicht erst in Bildung begriffene, noch freie Drüsen. So war auch z. B. die eine dem grossen retroperitonealen Paket entnommene Drüse noch frei, obwohl das grosse Paket selbst karcinomatös war.

Die kleinen am Rektum gelegenen Drüsen waren ebenfalls karcinomfrei. Hingegen fanden sich im paravesikalen Fettgewebe auch Karcinommassen.

Ein Rückblick über die ganze Reihe zeigt, dass von 33 operierten Frauen zwei im Anschluss an die Operation

Digitized by Google

gestorben sind (6,06%). Als Todesursache ist in dem einen Fall der Operationschock, die schwere Anämie anzunehmen; der zweite Fall (17) erlag einer akuten Peritonitis. Es ist das umsomehr zu bedauern, als in diesem Falle die Prognose sonst nicht so schlecht zu stellen war, da die Drüseu noch frei waren. Ein dritter Fall (33) ging an eitriger Bronchitis und Pyelonephritis 5 Wochen nach der Operation zu Grunde.

Das primäre Ergebnis kann somit, was die Mortalität betrifft, als ein recht gutes bezeichnet werden.[1]) Zur Beurteilung der Schwere des Eingriffes gehört jedoch auch eine Kritik des Krankheitsverlaufes, der Morbidität.

Vollständig glatter Verlauf war nur in 14 Fällen zu verzeichnen. Wenn wir von dem hie und da nach der Operation auftretenden Collaps absehen, fanden sich als Komplikation Blasenkatarrhe, dreimal Bronchitiden, vier Bauchdeckeneiterungen, dreimal grössere Abscesse im parametranen Bindegewebe; zweimal ist am 10. Tag nach Entfernung der Hautnähte ohne jede Eiterung die ganze Bauchnarbe aufgegangen, so dass die Därme prolabierten; auf Sekundärnaht prompte Heilung.

Am meisten gefürchtet sind mit Recht die Nebenverletzungen, doch möchten wir mit Funke hervorheben, dass sie nicht so viel öfter vorkommen als bei der vaginalen Totalexstirpation, wenn so ausgedehnte und schwere Fälle noch operiert werden. Unsere Reihe weist 8 direkte Verletzungen der Blase auf und eine durch Nekrose der Blasenwand entstandene Fistel, ferner zwei durch Nekrose entstandene Harnleiterfisteln. Einmal wurde auch der Mastdarm verletzt; die Fistel schloss sich spontan innerhalb 4 Wochen.

Der verhältnismässig hohe Prozentsatz an Blasenverletzungen (24,2%) ist wohl dadurch zur Genüge erklärt, dass es ausschliesslich sehr schwere, grösstenteils vaginal überhaupt nicht mehr operable Fälle waren. Übrigens ist das Heilungsverhältnis ein günstiges (in 4 Fällen primäre Heilung, 1 mal späterer Verschluss durch Naht; 2 Frauen sind gestorben) und lässt an sich die Prognose der Operation nicht schlechter stellen. Zudem ist die Verletzung in einem Fall beim vaginalen Eingriff gesetzt worden.

---

[1]) Bastian, de la cure radicale du cancer du col uterin par la voie abdominale, Rev. med. de la Suisse rom. 1899, 3, veröffentlicht 28 von Jacobs operierte Fälle mit 1 Todesfall; dem Referate kann ich allerdings nicht entnehmen, ob auch die Drüsen regelmässig entfernt worden sind.

Digitized by Google

Nach alledem können wir also mit Berechtigung sagen, dass die Operation gegenwärtig nicht mehr als ein so gefährlicher Eingriff bezeichnet werden kann, als der sie früher hingestellt wurde.

Die Fälle aus der Litteratur, welche die Notwendigkeit dieses Eingriffes bei etwas grösseren Karcinomen darthun, haben wir bereits eingangs kurz erwähnt. Um diese Notwendigkeit auch aus unserer Reihe darzuthun, müssen wir auf den anatomischen Befund etwas näher eingehen.

Zur Diagnose des primären Tumors wurde stets die makroskopische Untersuchung der Ausbreitung desselben am Uterus durch die mikroskopische Untersuchung sagittaler Schnitte vervollständigt. Im allgemeinen hielten wir uns bei der Spezifizierung der Tumoren an die Einteilung von Ruge und Veit,[1]) obwohl manches Detail in derselben dunkel ist, mancher Punkt, z. B. der Knoten des Collum, der Bindegewebskrebs mit Bezug auf die Endotheliomfrage einer gründlichen Durcharbeitung bedürfte. Unsere Untersuchungen sind einerseits viel zu wenig zahlreich, andererseits konnten sie aus Zeitmangel auch nicht so sehr ins Detail vertieft werden, dass wir zu bestimmten Schlüssen gekommen wären. Ausserdem kommt noch als sehr störend in Betracht, dass jedesmal die Curette angewendet worden war. In der Mehrzahl der Fälle hatte sie allerdings noch so viel vom zusammenhängenden Tumorgewebe zurückgelassen, dass die Diagnose schon aus einigen Schnitten zu stellen war. Zweimal hatte man mit derselben jedoch so gründlich alles Krankhafte entfernt, dass bis auf einige tiefer in die Muskulatur eindringende, infizierte Lymphgefässe nichts mehr übrig blieb, und wir auf eine genauere Diagnose verzichten mussten. Interessant ist das gewiss, dass mit dem scharfen Löffel so energisch gearbeitet werden kann, und illustriert die von vielen gerühmten palliativen Erfolge der Curettage sehr schön, doch müssen wir darauf hinweisen, dass bei den härteren, zäheren Tumoren die Auskratzung verhältnismässig wenig ausgiebig war.

Um eine genauere Diagnose der Tumoren des Collum uteri bemühten wir uns aus folgendem Grund. Ruge und Veit haben in ihrer mehrfach erwähnten Arbeit für das Karcinom an Portio und Collum uteri verschiedene Ausbreitungsgebiete festgestellt. Es ist nun schon wiederholt vermutet worden, dass die beiden Formen sich auch hinsichtlich der Beteiligung der Lymphdrüsen verschieden

[1]) Zeitschrift für Geburtsh. und Gynaek. Bd. 7.

Digitized by Google

verhalten, aber bis heute liegen noch keine genaueren Beobachtungen darüber vor. Betrachten wir mit Rücksicht darauf einige der genauer beschriebenen Fälle aus der Litteratur — brauchbar sind 24 Fälle von Wertheim, 2 von Funke, 1 von Wülfing— so finden wir 10 Cervixkarcinome mit positivem und 8 mit negativem Drüsenbefund, hingegen 1 Portiokarcinom mit positivem und 8 mit negativem Drüsenbefund.

Ehe wir jedoch unsere diesbezüglichen Ergebnisse besprechen, möge die Erörterung der Affektion an Parametrien und Drüsen überhaupt hier Platz finden.

Fast keiner der Autoren auf diesem Gebiet hat es unterlassen, hervorzuheben, welche Inkongruenz zwischen klinischem und anatomischem Befund besteht, sowohl im Parametrium als besonders in den Drüsen. Immer wieder ist es betont worden, dass nur die abdominelle Operation über die Verhältnisse klaren Aufschluss geben kann. Betrachten wir unsere Reihe, so finden wir 6 Fälle (2, 14, 19, 23, 25, 28), in welchen die Parametrien beiderseits bei der klinischen Untersuchung infiltriert erschienen, während das Mikroskop höchstens kleinzellige Infiltration oder straffes Bindegewebe nachwies, oder der Befund auch ganz negativ war. Es mag sich in solchen Fällen wohl um ein einfaches Ödem (Wertheim) gehandelt haben. In drei weiteren Fällen (17, 18, 21) war das nur auf einer Seite der Fall. Andererseits haben wir 6 Fälle (4, 5, 6, 8, 9, 10), in welchen durch das Mikroskop Karcinom in Lymphgefässen oder auch in derberen Strängen nachgewiesen war (stets nur auf einer Seite), ohne dass die klinische Untersuchung dafür einen Anhaltspunkt ergeben hätte. 12 mal (Fall 7, 12, 13, 15, 16, 20, 22, 24, 27, 30, 32, 33) stimmten klinischer und anatomischer Befund auf beiden Seiten, 6 mal (4, 5, 6, 8, 9, 18) auf einer Seite gut überein.

Der bimanuelle Nachweis von Lymphdrüsen dürfte, auch wenn dieselben vergrössert sind, stets recht problematisch bleiben. Wir haben nur einen Fall (5) verzeichnet, in welchem wahrscheinlich Drüsen getastet wurden, dagegen mehrere, wo recht grosse Tumoren der Untersuchung entgangen sind.

Ziehen wir das Vorkommen von Karcinom in Parametrien und Drüsen noch genauer in Betracht, so finden wir 8 Fälle (4, 9, 11, 16, 18, 22, 27, 33), in welchen Parametrien und Drüsen beiderseits, und 7 Fälle, in welchen sie auf einer Seite ergriffen sind (5, 15, 19, 21, 24, 30, 32). Die Parametrien allein sind in 8 Fällen

Digitized by Google

(3, 6, 7, 8, 10, 12, 13, 20) beiderseits, und in 4 Fällen (2, 5, 19, 24) auf einer Seite erkrankt. Bloss Drüsenaffektion ohne nachgewiesene Beteiligung des Parametriums zeigten auf einer Seite die Fälle 2, 17, 21, 30.

Drüsenaffektionen fanden wir also in 19 Fällen unserer Reihe, das sind 57,5%. Wertheim fand in seinen 28 Fällen 35,7% Lymphdrüsenmetastasen. Diese Zahlen allein müssen genügen, um die Notwendigkeit eines so ausgedehnten Eingriffes klar zu machen, wenn man nur versuchen will, radikal vorzugehen.

Wertheim liess allerdings bei der Berechnung der Zahl der Drüsenmetastasen eine Einschränkung insofern eintreten, als er die nicht mehr radikal operierbaren Fälle ausschaltete. Er erhielt so 22%. Wenn wir ihm hierin folgen, so müssen 5 Fälle als zu weit vorgeschritten ausgemerzt werden (4, 11, 16, 24, 33); es bleiben dann immer noch 42,4%. Es ist das eine Zahl, die bei Ausdehnung der Operation auf weniger weit vorgeschrittene Fälle natürlich herabgesetzt werden wird, die aber im allgemeinen bei der Abschätzung der Indikation absolut nicht mehr unberücksichtigt bleiben kann. Allerdings giebt eine Zusammenstellung der Fälle, in welchen das Karcinom auf das Parametrium übergegriffen hatte, denjenigen Autoren recht, welche das Hauptgewicht auf gründliche Ausräumung der parametranen Bindegewebsmassen legen. Die Parametrien sind nämlich in unserer Reihe in 72,7% bezw. nach Abzug der obigen 5 Fälle in 57,5% bereits karcinomatös. Betrachten wir uns die Fälle etwas genauer, so finden wir zunächst in den bereits hervorgehobenen 4 inoperablen Fällen das Karcinom in zusammenhängenden Massen oder dichten Strängen bis an die Durchtrennungsfläche reichen. Weiter finden sich 9 mal breite, kontinuierliche Tumormassen oder grössere Knoten, die makroskopisch (bei der Laparotomie) gut abzugrenzen waren (3, 5, 6, 8, 9, 10, 12, 20, 27); davon reicht 5 mal (3, 9, 20, 27, 32) das Karcinom in den Lymphgefässen über die makroskopische Grenze hinaus. Dem gegenüber stehen 7 Fälle, in welchen sich Karcinom ausschliesslich in Lymphgefässen fortsetzte (7, 13, 15, 17, 18, 21, 22). Fall 21 scheint uns besonders erwähnenswert, weil sich hier die Resistenz im linken Parametrium als kleinzellige Infiltration erwies, während in dem anscheinend freien rechten Parametrium mit Karcinom gefüllte Lymphgefässe nachweisbar waren.

Digitized by Google

Diese Fälle sind neuerdings Beweise dafür, wie berechtigt die schon für die vaginale Totalexstirpation von vielen Autoren erhobene Forderung nach möglichst ausgedehnter Entfernung des Bindegewebes ist; einen Fingerzeig, wie weit man dabei gehen kann, eine Mahnung, recht sorgfältig zu verfahren, bieten uns die Fälle 5 und 21: zwei Endotheliome, die beide bereits im ersten Halbjahr nach der Operation ausgedehnte lokale Rezidive aufwiesen. — Dass die Forderung jedoch allein nicht genügt, wie gross die Gefahr ist, Karcinom in den Lymphdrüsen zurückzulassen, lehrt die obige Zahl zur Genüge.

Klinisch sehr wichtige speziellere Fragen sind nun, welche Drüsen überhaupt und welche zuerst beim Collumkarcinom ergriffen werden, wann sie erkranken, und ob dies makroskopisch kenntlich ist.

Die erste Frage könnte durch Operationsbefunde allein wohl kaum zur Genüge beantwortet werden. Glücklicherweise sind die Wege, welche die Lymphgefässe des Uterus nehmen, durch zahlreiche Injektionen (Poirier, Peiser, Bruhns)[1]) so gut bekannt, dass wir uns darauf beschränken können, unsere Befunde mit diesen Untersuchungen zu vergleichen. Da möchten wir zunächst hervorheben, dass wir ebenso wie Wertheim die zuerst von Cruishank, später von Lucas Championniere[2]) beschriebenen, von Sappey[3]) Poirier und Peiser geleugneten, im Parametrium neben der Cervix gelegenen Lymphdrüschen in vielen Fällen gefunden haben — gewöhnlich mehrere nebeneinander. In 8 Fällen (10, 11, 16, 18, 20, 21, 22, 27) waren sie karcinomatös; stets war gleichzeitig Karcinom im parametranen Bindegewebe. 4 mal fanden wir sie frei, obwohl das Karcinom bereits in das Parametrium eingebrochen war (5, 6, 9, 13), und zweimal die hypogastrischen Drüsen bereits erkrankt waren. Interessant ist, dass sie im Falle 10 die einzigen karcinomatösen Drüsen waren.

Was die Benennung der übrigen Drüsen anlangt, so halten wir Peisers Schema für sehr lehrreich, glauben aber den Eindruck hier aussprechen zu müssen, dass es bei den grossen Verschiedenheiten, die in diesem Punkt herrschen, nur einen sehr allgemeinen Charakter haben kann. Die Lage der Hauptknotenpunkte ist ge-

---

[1]) Archiv für Anatomie, 1898, p. 57.

[2]) Les lymphat. utérin. etc. Paris 1870.

[3]) Descript. et iconogr. des vaisseaux lymph. etc. Paris 1885.

Digitized by Google

wiss durch die Beziehungen zum Becken im ganzen und zu den Gefässen fixiert, aber die Zahl der daselbst stationierten Drüsen ist ausserordentlich variabel. Es ist ja auch ganz natürlich, denn die Lymphdrüsen sind sehr veränderliche Organe. Sie sind jeder Entzündung dadurch, dass sie einen Schutzwall für den Organismus bilden sollen, am meisten ausgesetzt und müssen daher am meisten Strukturveränderungen unterworfen sein. Die entzündliche Schwellung und deren Rückbildung ist klinisch schon tausendfach beobachtet worden. Soll jede solche Entzündung spurlos verschwinden, ohne in dem weichen adenoiden Gewebe Veränderungen zurückzulassen? Oft genug fanden wir Bilder, die wir geneigt sind, als eine Art von Sclerose der Drüsen aufzufassen. Vom Rande, von der Kapsel her, wird das Gewebe dichter, die Kerne eckig oder spindelig, mit feinen Ausläufern. Ganze Knäuel bilden sich so, die in die adenoide Substanz unregelmässige Fortsätze aussenden, während die Oberfläche an irgend einer Stelle wie narbig eingezogen erscheint. — Warum sollen auf diese oder ähnliche Art nicht Drüsen zu Grunde gehen, wenn sie sich auch beim Kind mit einer gewissen Konstanz ausbilden? — Dass sich andererseits Drüsen neu bilden, haben u. a. die Untersuchungen von Bayer[1]) und Zehnder[2]) dargethan. Auch wir haben eine ganze Reihe von Befunden, die sich mit ihren Bildern und Beschreibungen vollkommen decken. — Ob diese Drüsen sich erst unter dem Einflusse des Karcinoms bilden oder auch sonst, müsste natürlich erst durch besondere Untersuchungen festgestellt werden. Wenn es der Fall ist, so wird auch die Verschiedenheit des Befundes ins Unendliche gesteigert werden können. Dabei bleibt aber — und darin liegt hauptsächlich der Wert der Injektionsversuche — die Lymphbahn im allgemeinen dieselbe, und damit auch die Ausbreitungswege des Karcinoms immer noch bekannt und in günstigen Fällen erreichbar.

Die Frage, welche Drüsen zuerst erkranken, ist übrigens in dieser präzisen Fragestellung vorläufig noch nicht zu beantworten, so lange durch die Dauererfolge ein bereits stattgehabtes Übergreifen des Karcinoms auf zurückgelassene Drüsen nicht ausgeschlossen ist. Sehr lehrreich ist in dieser Hinsicht Fall 9. Bei der Operation eines noch verhältnismässig wenig ausgedehnten Karcinoms, das allerdings bereits auf die Parametrien übergegangen

[1]) Zeitschrift für Heilkunde, Bd. 6 und 7.
[2]) l. c.

Digitized by Google

war, fanden sich nur kleine, bis erbsengrosse Drüsen, alle durch und durch karcinomatös. Die Frau ging 7 Monate später unter kachektischen Erscheinungen zu Grunde, und die Obduktion zeigte die Umgebung der Narbe vollständig frei, dagegen vom oberen Teile der beiden Iliacae angefangen eine Unzahl von vergrösserten Drüsen, und die Lumbaldrüsen umgewandelt in einen faustgrossen höckerigen karcinomatösen Knollen, der bis an den Nierenhilus reichte. Die mikroskopische Untersuchung hatte die Prognose allerdings bereits vermuten lassen — bei der Operation selbst hätte man das nicht erwartet. Die Dauerresultate werden also erst darüber Aufschluss geben können, ob in den Fällen, wo z. B. die hypogastrischen Drüsen schon karcinomatös waren, die Operation einen Erfolg gehabt hat. Dieser eine Fall wird uns, so traurig er ist, doch nicht abschrecken können, auf dem einmal als richtig erkannten Weg weiter zu gehen. Die Dauerresultate können uns also erst darüber Aufschluss geben, ob das Karcinom in den Lymphbahnen wirklich etappenweise fortschreitet und bei einer Gruppe von Lymphdrüsen für einige Zeit Halt macht. Dafür spricht der bereits einmal hervorgehobene Fall 10, wo die Neubildung anscheinend noch in der ersten, im Parametrium gelegenen Drüse Halt gemacht hat.

Können die karcinomatösen Drüsen makroskopisch erkannt werden? Die meisten Operateure (Frommel, Funke etc.) beschränken sich darauf, die vergrösserten, makroskopisch verdächtigen Drüsen zu entfernen, und auch Wertheim lehnte die Forderung Ries', alle in Betracht kommenden Drüsen zu exstirpieren, als zu weitgehend ab, da er in kleinen Drüsen nie Karcinom nachweisen konnte. In unserer Reihe finden sich 7 Fälle (2, 5, 9, 15, 16, 19, 27) mit recht kleinen, oft kaum linsengrosen Drüschen, die bereits karcinomatös waren. Dabei sehen wir von den meist gar nicht vergrösserten Drüsen im parametranen Bindegewebe vollständig ab. Interessant ist in dieser Hinsicht der Fall 2; links fand sich eine bohnengrosse karcinomfreie Drüse, während rechts nur drei etwas über linsengrosse Drüschen entfernt wurden, von denen eine bereits karcinomatös war. Erwähnung verdient auch Fall 9; keine der Drüsen hatte hier mehr als Erbsengrösse erreicht, obwohl sie durch und durch karcinomatös waren. In der Mehrzahl der Fälle (13) waren sie allerdings noch frei. Andererseits fanden wir 11 mal (Fall 2, 5, 6, 7, 13, 17, 18, 23, 24, 25, 26) bohnen- bis dattelkern- und mandelgrosse Drüsen karcinomfrei, ebenso wie

Digitized by Google

auch Wertheim und Funke. Achtmal waren die vergrösserten Drüsen karcinomatös.

Die Art, wie das Karcinom in die Lymphdrüsen eindringt und in denselben weiterwuchert, ist schon von einer ganzen Reihe von Autoren zum Gegenstand eingehender Studien gemacht worden. Billroth[1]) und Bozzolo[2]) wiesen zuerst darauf hin, dass die ersten Krebsherde stets in der Peripherie auftreten. Nach Zehnder[3]) treten sie immer zuerst in den perifollikularen Lymphsinus auf, um von da aus in die Tiefe, sowie in die umgebenden Follikel hineinzuwachsen, während es nach Petrick[4]) auf die Lymphsinus beschränkt bleibt, das adenoide Gewebe nur komprimiert, und sehr selten in die Follikel eindringt.

Wir sahen die Drüsen wohl auch einigemale diffus durchsetzt von Strängen, die auf die Lymphsinus beschränkt waren; allein die bei weitem häufigeren Bilder deuteten auf das Gegenteil. Zusammenhängende Krebsmassen, exzentrisch in der Drüse gelagert, schoben sich in toto in die Drüse hinein vor, ohne Rücksicht auf Follikel, Markstränge und Sinusgewebe. Wie Infarkte sassen diese Krebsmassen am Rand der Drüse. Im weiteren Verlaufe können sich allerdings einzelne Stränge davon ablösen und selbständig in den wenig Widerstand leistenden Lymphsinus weiterwuchern oder auch ganz fortgeschwemmt werden; aber das erste Wachstum findet kontinuierlich und, wie es für den Krebs charakteristisch ist, schrankenlos statt.

Beim weiteren Wachstum verschwindet endlich das adenoide Gewebe bis auf spärliche Reste; im umgebenden Fettgewebe bilden sich aber immer wieder neue adenoide Massen (Petrick, l. c.), welche in letzter Linie natürlich nur dazu dienen, dem Karcinom eine ungestörte Vergrösserung zu gestatten.

Fragen wir uns nun, wie wir diese Befunde praktisch für die makroskopische Diagnose verwerten können, so ist die Antwort recht dürftig. Die fast allgemein für charakteristisch gehaltene Vergrösserung der Drüsen ist als Kennzeichen nicht mehr aufrecht zu halten. Nur die Härte kann halbwegs als Anhaltspunkt gelten. Bei Vorhandensein eines zusammenhängenden Knotens wird sie sich wohl deutlich kundgeben; sind jedoch nur schmale Stränge in den

[1]) Virchows Archiv, Bd. 21.

[2]) Centralbl. f. d. medic. Wissenschaften. 1876.

[3]) Virchows Archiv, 1890, Bd. 120, pag. 294.

[4]) Deutsche Zeitschrift für Chirurgie, 1891, Bd. 32, pag. 530

Digitized by Google

Lymphsinus vorhanden, so scheint uns die Sache recht misslich. Für den Operateur ist daraus der Schluss zu ziehen, dass er grundsätzlich alle Drüsen samt dem Bindegewebe zu entfernen hat. Speziell das umgebende Bindegewebe ist sehr wichtig, denn wiederholt fanden wir die zur Drüse führenden Lymphgefässe dicht gefüllt mit Karcinom. Die richtige Technik dazu hat Peiser nach Leichenversuchen in Vorschlag gebracht; doch scheinen seiner Methode beim Karcinom an der lebenden Frau sehr grosse Schwierigkeiten entgegen zu stehen. Wenigstens ist es uns nicht bekannt, dass sie jemals in aller Strenge durchgeführt worden wäre, obwohl sie theoretisch überall anerkannt wird.

Wann erkranken die Drüsen? Von unseren Karcinomen sind 5 auf eine Lippe beschränkt; drei davon (Fall 10, 14 u. 29) haben noch keine Drüsenmetastase, die beiden anderen (Fall 5 und 11) haben die Drüsen bereits ergriffen. In 2 Fällen hat die Neubildung bereits die Kommissur überschritten (Fall 15 und 31). Im ersten Fall sind die Drüsen auch schon erkrankt. In 7 Fällen greift das Karcinom bereits mehr oder weniger auf die Vagina über (Fall 3, 7, 8, 9, 13, 23, 28); trotzdem sind die Drüsen nur im Falle 9 karcinomatös, in allen übrigen frei. Beide Lippen, beziehungsweise das ganze Collum ist in die Neubildung aufgegangen in den Fällen 6, 12, 16, 17, 18, 20, 21, 22, 24, 25, 33. Auch hier sind die Drüsen in 5 Fällen noch frei.

Am auffallendsten ist der Unterschied zwischen den beiden letzten Gruppen: bei 7 auf die Vagina übergreifenden, sehr ausgedehnten Karcinomen der Portio nur 1 mal Drüsenmetastase, gegen 10 Collumkarcinome mit 5 Drüseninfektionen. Diese Verschiedenheit erklärt sich aus der von Ruge und Veit bereits hervorgehobenen Wachstumsverschiedenheit des Portio- und Collumkarcinoms und ist andererseits ein neuer, erweiterter Beleg für die Richtigkeit dieser Anschauung. Wir können für unsere Frage daraus den Schluss ziehen, dass Collumkrebse viel früher Drüsenmetastasen setzen, für solche Formen also viel energischer die Ausführung der Freundschen Operation verlangt werden muss als für die Portiokrebse. Für die letzteren ist sie deshalb die günstigste Operationsmethode, weil das parametrane Bindegewebe, auf welches das Karcinom als zusammenhängende Masse fortschreitet, weitaus gründlicher exstirpiert werden kann; beim Krebs des Collum uteri ist jedoch die Gefahr der bereits stattgehabten Drüseninfektion zu gross, als dass man die Lymphdrüsen des Beckens unberücksichtigt lassen könnte.

Digitized by Google

Die Zeit des Eintrittes der Drüseninfektion genauer festzustellen ist uns nicht möglich gewesen, schon aus dem Grunde, weil unsere Reihe kaum den einen oder anderen Fall aufweist, der selbst bei weitem Gewissen noch als beginnendes Karcinom aufgefasst werden könnte.

Um nun den Einfluss der anatomischen Form des Karcinoms, der uns oben naheliegend erschien, etwas genauer zu verfolgen, müssen wir den histologischen Charakter der primären Tumoren näher ins Auge fassen.

Die 7 Plattenepithelkarcinome, charakterisicrt durch die grossen Zellen und die Kankroidperlen, haben wir bereits erwähnt. Wenn sie auch Portio, bezw. Collum in beträchtlicher Ausdehnung zerstört haben, lassen sie in ihrer Wachstumsrichtung doch noch die ausgesprochene Neigung erkennen, auf das Scheidengewölbe überzugehen und in das parametrane Bindegewebe ausschliesslich in Form von zusammenhängenden Zapfen, von fingerförmigen Fortsätzen hinauszuwuchern. Die regionären Lymphdrüsen sind bei noch operablen Fällen kaum je ergriffen; selbst die nächstliegenden Lymphgefässe scheinen lange Zeit frei zu bleiben. In wie fern freilich daran Hoffnungen zu knüpfen sind bezüglich der Dauerheilung, bleibt selbst nach Erkenntnis dieser Thatsache von den späteren Fällen abzuwarten; von den 7 Fällen sind — ohne dass eine eigentliche Nachforschung angestellt worden wäre — bisher bereits zwei Recidive bekannt geworden (Fall 3 und 8).

Ein weiteres Plattenepithelkarcinom erfordert jedoch eine gesonderte Besprechung (Fall 30). Ein erst während der Gravidität entstandenes, zu beträchtlicher Grösse angewachsenes Karcinom hatte bereits in der Vaginalwand eine flache, breite Metastase gesetzt. Ausserdem hatte ein 2 mm dicker Zapfen in das linke Parametrium übergegriffen, doch war die Entfernung desselben im Gesunden vollkommen geglückt. Versuchsweise wurden auch die nur wenig vergrösserten, weichen Drüsen an der Iliaca externa exstirpiert, und die histologische Untersuchung ergab thatsächlich auf beiden Seiten Karcinommetastasen mit schönen Kankroidperlen. Es ist dies der erste uns bekannte Fall, in welchem bei einem Karcinom am Ende der Schwangerschaft nach spontaner Entbindung eines lebenden Kindes **sofort** die abdominale Totalexstirpation mit Entfernung der Drüsen ausgeführt worden ist. Theilhaber[1]) sprach

[1]) Archiv für Gynaekologie, Bd. 53, pag. 47. 10 Fälle von spontaner Geburt am Ende der Schwangerschaft mit 8 lebenden Kindern; 6 Freundsche Operationen nach Kaiserschnitt mit 2 lebenden Müttern.

Digitized by Google

sich wohl schon 1894 theoretisch für die sofortige Ausführung der (einfachen) Freundschen Operation nach dem Kaiserschnitt, eventuell nach erfolgter Geburt aus, während Olshausen[1]) zwar auch für die sofortige Entfernung des Uterus eintritt, aber als Operation der Wahl die vaginale Totalexstirpation bezeichnet, und Sarwey[2]) sogar für den vaginalen Kaiserschnitt mit nachfolgender vaginaler Totalexstirpation eintritt. Unser Fall wäre vaginal vielleicht auch noch zu operieren gewesen; doch kann man jetzt, nach der Untersuchung der Drüsen, den sicher zu erwartenden Erfolg ungefähr abschätzen. Freilich ist die Prognose auch jetzt noch mit grosser Zurückhaltung zu stellen. Für eine allgemeinere Beurteilung der Operationsindikationen eignet sich der Fall deswegen nicht gut, weil es nicht ausgeschlossen werden kann, dass die Drüsen erst von der Vaginalmetastase aus infiziert worden sind. Immerhin erscheint es uns wahrscheinlicher, dass die bekannte ausserordentliche Propagation des Karcinoms in der Schwangerschaft die Ausbreitung auf die Drüsen bedingt hatte. Da es zudem noch ein sonst langsam und kontinuierlich wachsendes Kankroid war, wird doch die Frage nahegelegt, ob nicht die erweiterte Freundsche Operation in der Schwangerschaft überhaupt als die Operation der Norm oder zum Mindesten als Operation der Wahl hinzustellen sei. Weitere, besonders reinere Fälle können die Frage erst entscheiden und wäre zu diesem Zwecke wohl die genaue Bekanntgabe eines jeden Falles der Art sehr zu wünschen.

Für die Besprechung der malignen Neubildungen der Cervix sollten von vornherein die Karcinome von den Endotheliomen getrennt werden. Wir heben nur in Kürze die Fälle als Endotheliome heraus, in welchen uns der Nachweis der Genese gelungen ist (5, 12, 20, 21). Es ist hier nicht der Ort, auf die histologische Begründung näher einzugehen, und genügt es wohl, wenn wir darauf hinweisen, dass einmal ein Peritheliom (Fall 5), ein Endotheliom mit netzartig-alveolären und eines mit grossenteils diffus-sarkomatösem Bau (Fall 20 und 21), endlich ein aus parallel verlaufenden Strängen und Alveolen aufgebautes Endotheliom gefunden wurde. Ins Parametrium sind sie alle hineingewuchert. Wir sahen zwar noch einige Knoten des Collum, doch müssen wir sie, da uns der Nachweis der Genese nicht sicher gelungen ist,

[1]) Zeitschrift für Geburtshilfe und Gynaekologie, Bd. 37, 1897.

[2]) Hegars Beiträge, Bd. 2, pag. 178.

Digitized by Google

einstweilen unter die Karcinome einreihen. Für das klinische Verhalten bleibt sich die Sache ohnehin gleichgiltig, wie ein Vergleich der 4 Fälle mit den übrigen Cervixkarcinomen lehrt; wir führen daher in der folgenden Durchsicht auch die 4 Fälle nicht gesondert an.

8 von den Cervixneubildungen hatten noch normale oder nur einfach hyperplastische Drüsen (6, 10, 12, 17, 20, 25, 26, 29) d. i. 36,3%. 14 mal waren die Drüsen bereits erkrankt (63,7%, Fall 2, 4, 5, 11, 15, 16, 18, 19, 21, 22, 24, 27, 32, 34). Makroskopisch verdächtig waren die Lymphdrüsen allerdings nur in den Fällen 4, 11, 18, 22, 24, 33, während sie z. B. in Fall 2 noch sehr klein waren. Das Verhältnis stellt sich also für diese Form des Karcinoms weitaus ungünstiger als für das Kankroid. Ziehen wir hier noch die Fälle 4, 9 und 33 in Betracht, wo überall bereits die retroperitonealen Drüsen weit hinauf infiziert waren, so müssen wir uns gestehen, dass für solche Fälle auch die erweiterte Freundsche Operation nur ein palliativer Eingriff ist, welcher dem weiteren Ablauf der Krankheit nicht Halt gebieten kann. Immerhin ist der Versuch zur radikalen Behandlung gewiss gerechtfertigt.

Für unser therapeutisches Verhalten müssen wir daraus entnehmen, dass Cervixkarcinome immer, auch in den frühesten Stadien, nur auf dem Wege der Laparotomie zu operieren sein werden. Wollen wir jedoch überhaupt bessere Dauererfolge erzielen, so müssen die Bestrebungen nach möglichst frühzeitiger Diagnose des Karcinoms in viel weitere Kreise dringen, muss die schon da und dort eingeleitete Volksaufklärung viel ausgedehnter und energischer betrieben werden. Wenn diese Bestrebungen Erfolg haben werden, dann kann man hoffen, dass nicht nur 41,4, bezw. 46% aller Karcinome als operabel angesehen werden, wie es bei uns trotz der so überaus weit gezogenen Indikationsgrenzen der Fall war.

Es erübrigt uns noch, kurz auf einen Nebenbefund in den Drüsen zurückzukommen, auf die cystischen Einschlüsse. E. Ries[1]) hat solche Einschlüsse in einem Falle gefunden, mit schön ausgeprägtem Cylinderepithel, manchmal auch mit einer eigenen bindegewebig-muskulösen Scheide. Er hob hervor, dass sie nicht malign aussehen, dass die Zellen dem Uterusepithel ähnlich seien, und nahm, da gleichzeitig Adenomyome am Uterus und ganz ähnliche Drüsen im linken Sakro-uterinligament gefunden wurden, als am meisten wahr-

[1]) Zeitschrift für Geb. und Gyn., Bd. 37, 1897.

Digitized by Google

scheinlich an, dass es sich um aberrierte Teile des Wolffschen Körpers handle. Wülfing[1]) fand ganz ähnliche Drüsenschläuche in den sonst karcinomfreien iliacalen Lymphdrüsen eines beginnenden Kancroids der Portio. Sie waren stellenweise sehr reichlich vorhanden, in der Kapsel und in den Trabekeln. Hauptsächlich der Umstand, dass diese Drüsen eine eigene Bindegewebsscheide besitzen, liess ihm die Ansicht, dass es sich um Metastasen handle, nicht aufkommen; er entscheidet sich für eine Heterotopie einer sonst regulären Drüsenentwicklung, entstanden durch eine Beziehung der iliacalen Drüsen zum Wolffschen Körper. Wertheim[2]), der zweimal auf ähnliche Bilder stiess (Fall II und III), fasste sie als Adenokarcinome auf.

Wir fanden solche Einschlüsse in den iliacalen Drüsen von 5 Fällen (5, 21, 26, 31, 32), bald einseitig, bald beiderseitig. Manchmal waren nur spärliche Schläuche vorhanden, in anderen Fällen wieder grosse Konglomerate, zum Teil cystisch erweitert, konfluierend durch Dehiscenz der Scheidewände. Hauptsächlich sassen sie an der Drüsenkapsel, doch senkten sie sich auch tief hinein, durch die ganze Dicke der Drüse. Die zellige Auskleidung war einschichtig und machte den Eindruck von unregelmässig gestelltem Cylinderepithel. Allerdings können wir bei unserem Fixationsverfahren (Formol) keine Entscheidung treffen, ob es thatsächlich Epithel ist oder nicht. Malignität erscheint durch die deutliche bindegewebige Kapsel ausgeschlossen, auszuschliessen wäre sie wohl auch durch die in einem Fall ausserordentlich reichlich in der Wand verstreuten Kalkkonkremente; auszuschliessen ist sie auch dadurch, dass der primäre Tumor in keinem Falle ein Drüsenkarcinom ist, sowie dass in 3 Fällen die Lymphdrüsen noch echte, typische Metastasen der Neubildung aufwiesen. Nachdem noch neuerdings Aichel[3]) den Nachweis erbracht hat, dass die sog Marchandschen Nebennieren im Ligamentum latum ein ganz regelmässiger Befund sind und stets aus versprengten Anlagen des Wolffschen Körpers entstehen, und andererseits Rossa[4]) die Entstehung von Cysten aus solchen Nebennieren wahrscheinlich gemacht hat, möchten auch wir uns der Annahme von Ries und Wulfing anschliessen, dass es sich um Reste des Wolffschen Körpers handle.

Es obliegt uns nun noch die Aufgabe, unsere Fälle daraufhin durchzusehen, inwiefern die Ausführung der vaginalen Totalexstirpation des Uterus noch Aussicht auf Dauererfolge geboten hätte. Da finden sich denn nur 4 Fälle (14, 25, 28 und 31), in welchen die Operation gut möglich gewesen wäre; ja in 3 Fällen davon (14, 28, 31) hätte wahrscheinlich sogar die supravaginale Amputatien dasselbe geleistet. Ausserdem wären vielleicht noch die Fälle 13, 23, 26 und 29 (letzterer mit Gefahr einer Ureterenverletzung) per vaginam zu operieren gewesen. In allen

[1]) Zeitschrift für Geb. und Gyn., Bd. 44, 1900.
[2]) Archiv für Gynaek. Bd. 61, 1900.
[3]) Archiv für mikroskop. Anatomie 1900, Bd. 56.
[4]) Archiv für Gynaekologie, Bd. 56, Heft 2.

Digitized by Google

übrigen Fällen war der Versuch einer radikaleren Behandlung durch die Laparotomie geboten, wenn die Operation selbst anch oft genug schon die Aussichtslosigkeit des Verfahrens in weiter vorgeschrittenen Fällen dargethan hat, und speziell der Fall 9 zeigt, wie rapid das Karcinom die uns erreichbaren Gebiete überschreitet. Ob freilich dieser Versuch von Erfolg begleitet sein wird, können uns erst die Dauerresultate lehren. Vier Fälle von lokalen und ein reines Drüsenrecidiv innerhalb des ersten Jahres müssen die Erwartungen beträchtlich herabstimmen.

Wenn wir nun zum Schluss zusammenfassend den Standpunkt skizzieren, den wir in der Frage der operativen Behandlung des Collumkarcinoms gegenwärtig einnehmen, so müssen wir zwei Gruppen unterscheiden: das beginnende und das weiter vorgeschrittene Karcinom. Als beginnende Form bezeichnen wir nach v. Franqué den streng auf eine Lippe beschränkten Tumor der Portio, der bis Taubeneigrösse erreichen kann. Für diese Krebse genügt, wie v. Franqué dargethan hat, wofür auch einzelne von unseren Fällen zu sprechen scheinen, die supravaginale Amputation. Sobald jedoch die Kommissur oder das Scheidengewölbe ergriffen ist, bietet die supravaginale Amputation, ja auch die vaginale Totalexstirpation wenig Sicherheit, es tritt die abdominale Operation in ihr Recht. In gewisser Hinsicht verschieden zu beurteilen sind hier allerdings die Kankroide und die markigen Cylinderepithelkrebse, indem erstere hauptsächlich eine gründliche Ausräumung des parametranen Bindegewebes, letztere sorgfältige Beachtung der regionären Lymphdrüsen verlangen. Die Cervixkarcinome (und Endotheliome) scheinen besonders frühzeitig Metastasen in den Drüsen zu setzen, wenigstens müssen wir an der Hand unserer Fälle verlangen, dass jedes Cervixkarcinom, auch im frühesten Stadium, der erweiterten Freundschen Operation unterzogen wird.

Der Einfluss der Schwangerschaft scheint ein derart ungünstiger zu sein, dass einstweilen noch in jedem Fall, auch beim Kankroid, die Ausräumung der Drüsen gefordert werden muss, bis eine grössere Reihe von Fällen darüber Klarheit schafft, wann und wie oft Drüseninfektion erfolgt.

Obwohl nun die augenblicklichen Erfolge der erweiterten Freundschen Operation recht gute sind, möchten wir doch davor warnen, die Erwartungen allzu hoch zu stellen; oft genug wird die Hoffnung sich als trügerisch erweisen, oft genug wird der Prozess

Digitized by Google

bei der Operation zu weit vorgeschritten erscheinen. Für eine allzuweit gehende Ausdehnung der Indikationen können wir nicht stimmen, weil damit die Gefahr wächst, ohne einen ersichtlichen Vorteil zu bringen. Immerhin mögen die Grenzfälle stets miteinbezogen werden; es ist das nicht etwa nur menschliche Schwäche, die das befürwortet; es ist sicherlich ein Gewinn, wenn der eine oder der andere Fall gerettet und der Gesellschaft wiedergegeben werden kann.

Je weiter man die Indikationsgrenzen stellt, um so schwieriger wird freilich die Operation, während sie in beginnenden Fällen als sehr einfach und typisch bezeichnet werden kann. Die Mortalitätsverhältnisse sind zwar recht günstige, aber auch die Morbidität — wenn der Ausdruck für die Erkrankungen in der Nachperiode gestattet ist — wird sich mit der strengeren Auswahl der Fälle bessern. Komplikationen kamen hauptsächlich bei weit vorgeschrittenen, im Grunde genommen schon nicht mehr operablen Fällen vor.

Bezüglich der Auswahl der zu operierenden Fälle sind wir natürlich auf die klinische Untersuchung angewiesen. Obwohl auch wir betonen, dass dieselbe aufs genaueste durchgeführt werden muss, können wir doch nicht umhin, nochmals hervorzuheben, dass die Untersuchung der Parametrien im Stich lassen kann. Dass klinisch als infiltriert erkannte Parametrien mikroskopisch frei sein können, wäre kein grosses Unglück; schlimmer ist die Thatsache, dass Karcinom sich manchmal findet, wo es nach der bimanuellen Untersuchung gar nicht vermutet wurde. Die Beweglichkeit des Uterus braucht z. B. bei Vorhandensein dünner Stränge in Lymphgefässen absolut nicht gestört zu sein; andererseits kann, besonders bei gangränösen, jauchenden Krebsen, durch Entzündung, sei es als kleinzellige Infiltration, sei es als starres Ödem, oder auch nur in Form von alten Narben die Fixation so straff sein, dass sie neben dem Neoplasma am Uterus unbedingt als malign imponiert. Selbst bei der Operation ist die Entscheidung schwierig.

Die Untersuchung auf Drüsen ist ganz unverlässlich. Es ist wohl selbstverständlich, dass es unmöglich bleiben wird, erbsengrosse oder noch kleinere Drüsen zu tasten; und wie oft solche Drüsen Karcinom enthielten, haben wir oben gesehen. Es waren ja auch grössere Tumoren vorhanden, ohne dass man vor der Operation auch nur eine Ahnung gehabt hätte. Selbst bei der Operation hat es oft erst die Spaltung des Peritoneums, eine prin-

Digitized by Google

zipielle Forderung dieser Operation, ermöglicht, mandelgrosse und noch grössere Drüsen überhaupt wahrzunehmen.

Ja, wir müssen noch weiter gehen: eine durchgreifende Unterscheidung zwischen krebsigen und freien Lymphdrüsen ist auch bei der Operation nicht möglich. Wenn auch die Härte, die Brüchigkeit, die Krebsnester am Durchschnitt und die noch immer zu wenig betonte Verwachsung mit der Umgebung Anhaltspunkte geben, so darf man sich doch nicht verleiten lassen, kleine, anscheinend freie Drüsen zu belassen, wenn sie auf dem typischen Lymphwege gefunden werden. Als typischer Weg ist zu bezeichnen die Strasse längs der uterinen und iliakalen Gefässe. Am oberen Teil der Iliaca communis wird man wohl meist Halt machen, darüber hinaus sind die Drüsen noch so gut wie unangetastet geblieben, werden es wohl auch bleiben müssen. Werden uns ja doch erst die Dauererfolge lehren müssen, ob es überhaupt auch bei grosser Sorgfalt gelingt, die im kleinen Becken selbst gelegenen kranken Drüsen alle zu entfernen.

Bezüglich der Art, in welcher die Krebse auf das Parametrium übergreifen, glauben wir zwei Gruppen unterscheiden zu können.

Das Plattenepithelkarcinom vergrössert sich durch direkte Apposition, durch fortschreitendes Wachstum in der nächsten Umgebung, ohne Rücksicht auf Lymphbahnen. Zum mindesten werden diese erst sehr spät und nur unter besonderen Verhältnissen (Schwangerschaft) ergriffen.

Das Cylinderepithelkarcinom geht bald anf die Lymphbahnen über, speziell manchmal auch auf die perivaskulären Lymphgefässe. Zusammenhängende grössere Krebsmassen ohne endotheliale Einscheidung sind so zu erklären, dass die Scheide des Lymphgefässes durchwuchert worden ist und der Krebs sich nun im Bindegewebe ausbreitet.

In den Lymphdrüsen tritt der Krebs meist am Rande (infarktähnlich), in den Lymphsinus auf. Dort kann sich der Knoten direkt vergrössern und unterschiedslos in Follikel und Markstränge eindringen, oder er wuchert hauptsächlich in den Lymphsinus weiter in Form von variablen Strängen. Die Reaktion des Gewebes kennzeichnet sich makroskopisch durch Derbheit der Kapsel, durch Verwachsungen.

Als Ersatz der ergriffenen Lymphdrüsen bilden sich zur Er-

Digitized by Google

haltung der notwendigen Lymphzirkulation mitten im Binde-, bezw. Fettgewebe neue Drüsen an.

Schlusssätze.

1. Beginnende Karcinome der Portio können supravaginal amputiert werden, so lange sie auf eine Lippe beschränkt sind. Ist einmal das Scheidengewölbe ergriffen, so ist Vagina und Parametrium in ausgiebiger Weise mitzuentfernen; als sicherstes Verfahren hierzu ist die abdominale Operation zu bezeichnen. Die vaginale Totalexstirpation ist vorzugsweise auf Fälle zu beschränken, in welchen eine längerdauernde Narkose kontraindiziert erscheint.

2. Cervixkarcinome sind stets mittels Bauchschnitt zu operieren und zwar mit gründlicher Ausräumung der Drüsen (63,7% Drüsenerkrankungen).

3. Die Gefahren dieser erweiterten Freundschen Operation sind jetzt schon wesentlich geringer geworden, die Mortalitätsziffer (6,06%) ist nicht viel höher als die für die vaginale Totalexstirpation berechnete Durchschnittszahl (5%, Winter).

4. Nebenverletzungen werden bei weiter Indikationsstellung in schwierigen Fällen oft unvermeidlich sein. In einfachen Fällen ist die Gefahr jedenfalls geringer als bei der Klemmenmethode.

5. Die Indikationsstellung raten wir nicht allzuweit auszudehnen, wenn auch Fälle mit teilweisem Ergriffensein der Parametrien vorläufig noch einbezogen werden können.

6. Die Abwägung des Eingriffes hängt nur von der klinischen Untersuchung der Parametrien ab, denn die Untersuchung auf Drüsen ist unverlässlich; auch erkranken letztere meist erst, wenn die Parametrien schon ergriffen sind. Manchmal lässt jedoch auch die Untersuchung der Parametrien im Stich, sei es dass die Deutung des Befundes unmöglich ist, sei es dass der Befund selbst negativ ist. Klinisch frei erscheinende Parametrien können karcinomatös sein.

7. Bei Karcinom in der Schwangerschaft und nach der Geburt ist die erweiterte Freundsche Operation auf alle Fälle zu empfehlen.

8. Die Art des Weitergreifens der Krebse im Bindegewebe ist verschieden. Kankroide vergrössern sich durch kontinuierliches Wachstum im Bindegewebe, Drüsenkrebse hauptsächlich durch Ver-

Digitized by Google

schleppung und Wucherung in den Lymphbahnen. Häufigkeit in unseren Fällen 72,7%.

9. Die Drüsen werden an den typischen Stellen ergriffen, und zwar in den meisten Fällen wahrscheinlich etappenweise; ein Überspringen scheint selten zu sein. Die Häufigkeit der Drüsenerkrankungen beträgt in unserer Reihe 57,5%. In drei Fällen sind auch die retroperitonealen Drüsen erkrankt gewesen. Solche Fälle sind natürlich von einer operativen Behandlung besser auszuschliessen.

Digitized by Google

Aus der Frauenklinik der Universität Strassburg i. E.

Ein Fall von Neurofibromatose. Wachstum und Neuauftreten von Tumoren in der Gravidität.

Von

Dr. W. Wolff,

früherem Volontärarzt der Klinik.

Mit 8 Textabbildungen und Tafel IV.

Bekanntermassen handelt es sich bei der Neurofibromatose um eine angeborene fibromatöse Diathese. In vielen Fällen sind die Tumoren selbst angeboren oder werden wenigstens als angeboren beschrieben, in anderen sind sie in frühester Kindheit entstanden. Manche Autoren berichten von einem schubweisen Auftreten der Geschwülste in grösseren Intervallen.

Meist sind keine bestimmten Ursachen für eine plötzliche Neuentwickelung von Tumoren zu eruieren. In einem Falle wurde eine solche nach jeder Verletzung beobachtet (1), in einem anderen fand eine Neueruption zur Zeit der Pubertät statt (2); öfters wird von den Patienten angegeben, die Tumoren seien im Anschluss an irgend eine Hautkrankheit entstanden. Feindel (3) hat ein Wachstum der Tumoren während der Gravidität beobachtet.

Im vorigen Jahre hatte ich Gelegenheit, 4 Fälle von Neurofibromatose zu veröffentlichen (4), wobei ich bei der Beschreibung hauptsächlich das klinische Bild dieser Erkrankung berücksichtigte. Alle 4 Patienten boten die für die Neurofibromatose charakteristische, von Landowsky (5) betonte Symptomentrias:

1) Tumoren der Haut,
2) Tumoren der Nerven,
3) Hautpigmentierungen.

Digitized by Google

In 2 Fällen wurde der Ausgang der Tumorbildungen von der Nervenscheide durch die histologische Untersuchung (ausgeführt im Strassburger pathologischen Institute) nachgewiesen. Mir selbst war es nicht mehr möglich, die vorhandenen Präparate in dieser Richtung zu untersuchen, da eine Aufbewahrung in Alkohol die zum Nachweis von Nervenfasern nötige besondere Färbetechnik auszuführen verbot.

In der Minderzahl der bisher veröffentlichten Fälle von Neurofibromatose gelang es in den Hauttumoren Nervenfasern nachzuweisen, mit wenigen Ausnahmen fiel der Versuch negativ aus, wenn nur Hauttumoren, aber keine Geschwulstbildung an den grösseren Nervenstämmen vorhanden waren, so dass Chauffard (6) sich veranlasst sieht, eine prinzipielle Untersuchung zwischen Neurofibromatose und Dermofibromatose zu machen.

Dass es mir in dem folgenden Fall gelang, in einer der kleinen Hautgeschwülste Nervenfasern als Ausgang der Tumorenbildung nachzuweisen, obwohl sich von einer solchen an den palpablen grösseren Nervenstämmen nichts finden liess, bestimmt mich, ebenso wie das Neuauftreten und Wachstum von Tumoren während der Gravidität, den folgenden Fall zu veröffentlichen:

Frau E. P. aus Ingweiler, wohnhaft zu Strassburg, kommt am 25. II. 1901 in die hiesige Klinik zu ihrer bevorstehenden Entbindung.

Es handelt sich um eine 35 Jahre alte Erstgebärende.

Anamnese:

Beide Eltern sind tot. Der Vater starb angeblich (unsere Patientin war damals 5 Jahre alt) an einer krebsartigen Geschwulst am Halse, „die nicht operiert werden konnte, da sie über den Hauptadern des Halses lag," im Alter von 42 Jahren; einen Kropf habe er vorher nicht gehabt. Die Mutter starb im Alter von 54 Jahren an Blutungen. Die sonstige Familienanamnese ist ohne Belang. Patientin hat mit 3 Jahren Scharlachfieber, mit 17 Jahren Typhus, im Anschluss daran Nesselfieber, mit 26 Jahren Gelenkrheumatismus durchgemacht.

Die erste Regel trat mit 22 Jahren auf, sie war von da ab regelmässig alle 4 Wochen, schwach, 3—4 Tage dauernd, niemals mit Schmerzen verbunden. Letzte Periode Ende Mai. In den ersten Monaten der Schwangerschaft hat P. an Magenschmerzen und häufigem Erbrechen gelitten, auch will sie magerer geworden sein. Ihr Appetit sei gut, Stuhlgang normal; jetzt habe sie häufig starken Drang zum Wasserlassen. Die ersten Kindesbewegungen verspürte die Schwangere im September.

Als Kind schon hat sie kleine Wärzchen, jedoch nur auf der Brust, gehabt; die grössten seien stecknadelkopfgross gewesen; ob die Geschwülste angeboren sind, weiss sie nicht anzugeben; nur einen kleinen linsengrossen Tumor am unteren Lidrand des rechten Auges, der mit Haaren bedeckt ist, sowie mehrere

Digitized by Google

grosse und kleine Pigmentflecke von braunem Kolorit habe sie mit auf die Welt gebracht. Nach dem Nesselfieber seien einige Tumoren im Gesicht aufgetreten, unmerklich, in 4—5 Tagen ihre jetzige Grösse erreichend; zum Teil seien diese dann wieder geschwunden und „wenn es heiss war", wieder von neuem aufgetreten, stets ohne Beschwerden zu verursachen.

Vor 2 Jahren trat eine halbkugelige, halbkirschgrosse, zur Hälfte mit Haaren bedeckte Erhabenheit auf der Haut der rechten Schläfe an der Haargrenze auf. Jetzt behauptet P., dass seit etwa 4 Wochen kleine Tumoren am Leib und auf dem Rücken entstanden seien, die alten auf der Brust seien gleichzeitig gewachsen. Die Geschwülste auf dem Rücken habe sie zufällig erst in allerletzter Zeit beim Hinfassen bemerkt. Diese Eruption hat keinerlei Symptome gemacht. Dass alle Tumoren während ihrer jetzigen Schwangerschaft bedeutend dunkler geworden sind, ist der P. besonders aufgefallen.

Sonst giebt die Patientin noch an, dass sie spät Gehen gelernt habe, doch ohne es wieder zu verlernen, „sie habe durch die Glieder gezahnt." Nach Eintritt der Periode, also mit 22 Jahren, sei sie noch bedeutend gewachsen. Als Kind sei sie schreckhaft und leicht zum Weinen geneigt gewesen, auf der Schule habe sie schlecht gelernt, sei aber manuell besonders geschickt. Kein einziges Mitglied der Familie habe ähnliche Geschwülste.

Status:

Grosse Person mit gut entwickelter Muskulatur und normalem, etwas schlaffem Fettpolster. Dunkles Kolorit, schwarzes Haar.

Die Tubera frontalia und die Jochbogen treten ziemlich stark hervor.

Beiderseits mässiger Exophthalmus. Die Pupillen reagieren gut auf Licht und Accomodation. Haut-, Sehnenreflexe und Sensibilität normal.

Die Brüste sind ziemlich klein, aufsitzend, enthalten viel Drüsensubstanz. Wenig Colostrum ist beiderseits ausdrückbar. Die Warzen sind schlecht fassbar, der Warzenhof ist dunkel pigmentiert, weist zahlreiche Montgomerysche Drüsen auf. Thorax von normalem Bau, an den Organen nichts Abnormes. Das Abdomen ist durch den schwangeren Uterus vorgewölbt; Leber und Milz sind nicht vergrössert. Die Beckenmaasse betragen: 25, 28, 31, 30.

Die Raute ist gut ausgeprägt.

Auf der rechten Schläfe, an der Haargrenze, zum Teil auf die behaarte Kopfhaut übergreifend, befindet sich eine linsengrosse Erhabenheit, auf deren Höhe ein roter Fleck. Am Kinn kleine, stecknadelkopfgrosse bis erbsengrosse Erhabenheiten von normaler Hautfarbe, auf der grössten einige Haare. Auf dem ganzen Halse ebenfalls stecknadelkopfgrosse Prominenzen; in der Fossa iugularis eine linsengrosse, rötliche. Über dem rechten Sternocleidomastoideus zwei kleinerbsengrosse, braunpigmentierte, halbkugelige Geschwülste. An der Haargrenze hinten drei erbsengrosse, etwas gestielt hängende Fibrome.

Auf der Brust finden sich viele kleine Tumoren, meist gestielt, von bräunlicher Farbe, der grösste linsengrosse im Hof der linken Brustwarze von genau gleicher Pigmentierung wie diese.

Der Bauch ist ganz und gar bedeckt mit ebensolchen Geschwülsten, die meist lappig und runzelig sind, bevorzugt ist die Lebergegend; irgendwelche Regelmässigkeit in der Anordnung ist nicht zu bemerken. Zwei erbsengrosse,

Digitized by Google

ganz dunkelbraun pigmentierte Tumoren auf dem Nabel. Kleine rote und braune Flecken finden sich unregelmässig über Brust und Bauch verstreut.

Der ganze Rücken ist übersät mit Geschwülsten von Stecknadelkopf- bis Kleinkirschgrösse, bevorzugt ist die Haut über der Wirbelsäule und beiden Lumbalgegenden. Die Tumoren sind zum Teil breitbasig, zum Teil gestielt, einige deutlich gelappt, alle der Haut selbst angehörend. Ausserdem ist der ganze Rücken bedeckt mit kleinen braunen Pigmentflecken.

Auf der Haut des linken inneren Skapularrandes ein fünfzigpfennigstückgrosser, runder Pigmentfleck und am Abgang der zwölften Rippe ein dreimarkstückgrosser gleicher Fleck; ein ovaler, fünfzigpfennigstückgrosser auf der rechten Spina post. sup., symmetrisch ein fast zweimarkstückgrosser auf der anderen Seite, dicht über ihm ein etwas hellerer von der Grösse eines Einmarkstückes.

Viele ganz flach prominente Stellen der Haut von Stecknadelkopf- bis Linsengrösse sind deutlich blaurot gefärbt.

Beide Achselhöhlen sind übersät mit kleinen Pigmentflecken, die dicht nebeneinander liegen.

Am linken Oberarm finden sich auf der Beugeseite zahlreiche kleine, punktförmige, braune Pigmentflecke, jedoch nur ganz vereinzelte Tumoren, die kaum halbkugelig prominieren. Am linken Unterarm über dem Capitulum radii ein halbkugeliger, blauroter Tumor von Kirschgrösse, unter ihm fühlt man deutlich kleine Stränge. Auf dem linken Kleinfingerballen eine kleine linsengrosse Erhabenheit. Am rechten Arme sind vier halbkugelige Tumoren, der grösste von Kirschgrösse.

Die Oberschenkel sind fast frei von Pigmentflecken und zeigen auch nur ganz vereinzelte, breitbasige Tumoren und rötliche Prominenzen, unter denen häufig dünne Stränge fühlbar sind. In der Kniegegend beiderseits etwas mehr Geschwülste als am Oberschenkel, darunter ein haselnussgrosser, dreifach gelappter, in dem deutlich Stränge fühlbar sind.

Die Nates sind ziemlich frei, auf der rechten, in der Rima ani, ein halbkirschgrosser Tumor.

Unterschenkel und Füsse sind frei.

Es handelt sich demnach hier um einen typischen Fall von Neurofibromatose. Die Diagnose wurde von Herrn Professor v. Recklinghausen, der die Güte hatte, sich die Frau anzusehen, bestätigt.

Im Einverständnis mit der Patientin exstirpierte ich einen kleinen, kaum 2 mm grossen Tumor unter blaurötlich gefärbter Haut am linken Oberarm. Das Präparat wurde sofort in 1 % Osmiumsäure gelegt, worin es 36 Stunden verblieb, sodann in Celloidin eingebettet, schliesslich in Serien geschnitten; einzelne Schnitte wurden mit Alaunkarmin gegengefärbt.

Die mikroskopische Untersuchung führte zu folgendem Resultate: Es handelt sich um einen im Corium entwickelten Tumor, und zwar um ein weiches Fibrom mit typischen spindelförmigen Zellen. An manchen Stellen ist die Geschwulst durch Spalten von

Digitized by Google

dem Gewebe, in dem sie liegt, deutlich abgesetzt. In dem schon makroskopisch sichtbaren, wie gesagt, in seinem grössten Durchmesser 2 mm grossen Tumor sieht man mit der Lupe (20fache Vergrösserung) deutlich an 2 verschiedenen Stellen gelegene Nervenfaserbündel, kenntlich an der Schwarzfärbung der Markscheide durch die Osmiumbehandlung, vergl. Bild 1. Bei starker Vergrösserung (480) sieht man, dass diese Nervenfaserbündel zum Teil durch die Wucherung ihrer eigenen Scheiden auseinander gedrängt sind; schliesslich sieht man verstreut zwischen den Zellen der Geschwulst ganz isolierte Nervenfasern, teils auch quergetroffene; von sonstigen normalen Hautgebilden, etwa Schweissdrüsen oder Haaren, ist in diesem Haupttumor nichts zu finden.

Gehen wir nun noch den an vielen anderen Stellen des Präparates sichtbaren Nervenfaserzügen nach, so finden wir neben zweifellos normalen Nervenfasern auch wieder zahlreiche, bei denen eine beginnende Scheidenwucherung und Dissociation der Fasern, d. h. Tumorbildung, zu konstatieren ist. Bild 2 zeigt uns einen solchen Nervenfaserzug, der fast bis an den Querschnitt durch ein Haar und seine Talgdrüsen zu verfolgen ist; hier sieht man sehr genau, wie die Haarscheide deutlich gegen das umliegende Gewebe abgesetzt und nicht in das Tumorgewebe einbezogen ist; an einer anderen Stelle ist die Haarscheide sogar durch eine Gewebsspalte von ihrer Umgebung getrennt. Eine weitere, nicht gezeichnete Stelle des Präparates zeigt uns in der Nähe solcher dissociierter Nervenfasern ein paar Schweissdrüsen, die meist von normaler Gestalt, zum Teil aber etwas lang gezogen erscheinen; es scheint hier das Tumorgewebe zwischen die Schweissdrüsen eingedrungen zu sein, nicht aber die Neubildung von den Schweissdrüsen ausgegangen zu sein; niemals finden wir entsprechend dem Nervenfaserbefund in den Tumoren vereinzelte Schweissdrüsen oder Reste einer solchen (vergl. v. Recklinghausen (7), pag. 13 und 14).

Demnach handelt es sich um ein typisches Neurofibrom. Die Tumorbildung hat ihren Ursprung in der Wucherung der Nervenscheide. Eine Wucherung der Haarscheide hat nicht stattgefunden, ebensowenig eine Wucherung der Gefässscheide oder der Scheide der Schweissdrüsen.

Der vorliegende Fall ist einer der selteneren, in denen der Nachweis von Nervenfasern in einem Hauttumor gelang, ohne dass eine Spur von Geschwulstbildung an den palpablen grösseren Nervenstämmen nachzuweisen wäre. Ich betone diesen Punkt, weil viele

Digitized by Google

Autoren, denen es nicht glückte, Nervenfasern in den Geschwülsten zu finden, den Ausgang der Tumorbildung von der Nervenscheide leugnen, wie z. B. Chauffard (6). Sicherlich kommt es beim Suchen und Finden von Nervenfasern in den Geschwülsten viel auf die Färbemethode an, noch mehr aber auf die Auswahl der zur histologischen Untersuchung herangezogenen Tumoren. Viele mögen unbewusst planlos die am meisten ins Auge springenden, grössten Fibrome zur Untersuchung gewählt haben, ohne zu bedenken, dass die schliessliche Folge des Wucherungsprozesses der Nervenscheide ein Untergang der Nervenfasern selbst nach vorheriger Dissociirung und Kompressionsatrophie ist; also in den grossen, ältesten Tumoren meist alles Nervengewebe zu Grunde gegangen ist.

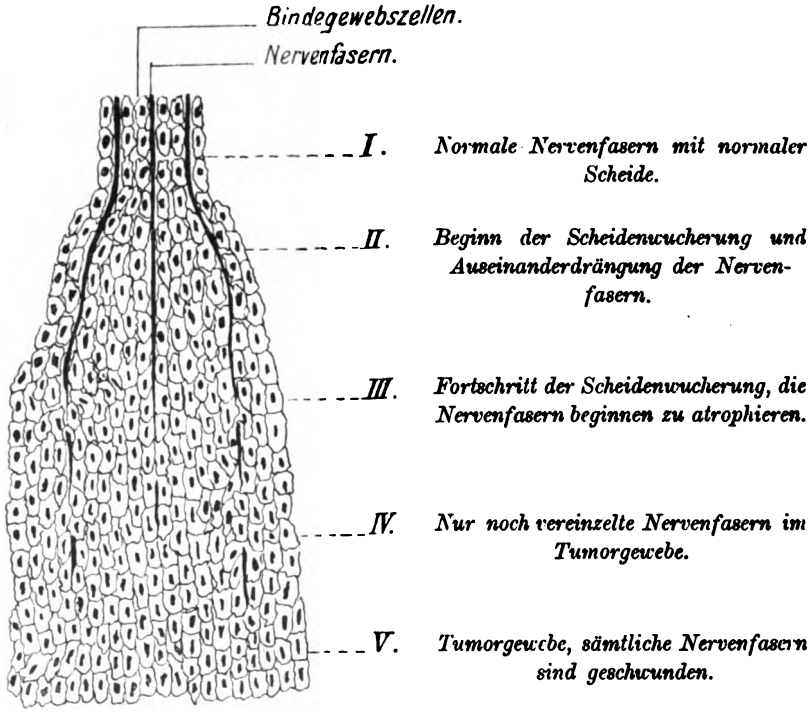

Zur Untersuchung eignen sich vielmehr die kleinsten Erhabenheiten der Haut, die das erste Anfangsstadium der Geschwulstbildung darstellen.

Die Entstehung solches Neurofibroms von seinen ersten Anfängen an kann man sich etwa nach folgendem Schema denken.

Digitized by Google

Dass demnach zum Nachweis von Nervenfasern die Stadien II—IV zu brauchen sind, erscheint leicht verständlich.

In einem in Stadium V befindlichen Tumor würde man vergeblich nach Nervenfasern suchen, dürfte mithin aber den Ausgang der Geschwulstbildung von der Nervenscheide nicht ausschliessen.

Interessant an unserem Falle ist die Neueruption von Tumoren während der Gravidität, und zwar in den letzten Wochen derselben, ferner die auffallend gesteigerte Dunkelfärbung und Turgescenz der Geschwülste. Die Pigmentierung derselben war deutlich dunkeler, als ich sie sonst bei Neurofibromen gesehen habe.

Hautveränderungen bei Graviden in Form von Pigmentierungen, die in der Schwangerschaft das Maximum ihrer Intensität erreichen, um später wieder abzublassen oder ganz zu verschwinden, sind ja allbekannt. Doch wurde gerade in unserem Falle ein Neuauftreten von Pigmentflecken nach Analogie des Chloasma uterinum nicht beobachtet, es fiel, wie gesagt, nur die Veränderung der Tumoren selbst auf; sie machten den Eindruck, als ob sie sich — sit venia verbo — in einem besonders günstigen Ernährungszustande befänden.

Demnach scheinen die Fibrome besonders zur Pigmentablagerung disponierte Stellen abgegeben zu haben, wie in anderen Fällen beschrieben wird, dass alte Laparotomienarben in der Gravidität deutlich pigmentiert wurden, eine Thatsache, die ich auch öfters zu beobachten Gelegenheit hatte.

Dass die Angabe der Patientin, die Bräunung der Geschwülste sei erst in der Schwangerschaft entstanden, auf Wahrheit beruhte, dafür sprach die Veränderung der Tumoren nach der Entbindung.

Digitized by Google

Sie wurden deutlich heller, und zwar steigerte sich das Abblassen zusehends während des Wochenbettes bis zum Tage der Entlassung.

Ob auch die Tumoren selbst eine Schrumpfung erfahren werden, bleibt abzuwarten; eine photographische Aufnahme der Patientin vor der Entbindung wurde gemacht, um dieses später konstatieren zu können (vergl. Bild Seite 7).

Die Geburt verlief völlig normal.

Das reife, weibliche, 3000 g schwere Kind bot absolut nichts von Tumoren oder Pigmentierungen dar.

Der Vollständigkeit halber sei erwähnt, dass gegen die am ganzen Körper normal rötlich schimmernde Haut eine Stelle über dem Manibrium sterni durch eine weisse Farbe abstach, doch handelte es sich sicher nicht um richtige Pigmentatrophie.

Litteratur.

1. Citiert nach v. Recklinghausens sub 7 genannter Monographie.

2. Philippson, Beitr. zur Lehre v. Fibroma molluscum. Virchows Archiv, Band 110. 1887.

3. Feindel, Sur quatre cas de neurofibromatose généralisée Thèse de Paris 1896.

4. Wolff, Über Neurofibromatose, mit Benutzung von 4 i. d. Strassburger chirurg. Universitätsklinik beobachteten Fällen. Dissertation, Strassburg 1900.

5. Landowsky, La neurofibromatose généralisée. Gaz. d. hôpitaux 1896, Nr. 95.

6. Chauffard, Dermo-fibromatose pigmentaire. Gaz. des hopitaux 1896, p. 1322, p. 1385.

7. v. Recklinghausen, Über die multiplen Fibrome der Haut etc. Berlin 1882. Hirschwald.

Erklärung der Zeichnungen auf Tafel IV.

Figur 1: Übersichtsbild: (Leitz, Lupengrösse 20 fach.)
a. im Corium entwickelter Tumor,
b. Nervenfaserzüge in diesem Tumor,
c. Epidermis,
d. Haare mit Talgdrüsen,
e. subkutanes Fett.

Figur 2: Aus der Umgebung des Tumors: (Leitz, Ocul. 1, Syst. 5.)
a. Querschnitt durch Haar, dazu gehörige Talgdrüse und normale bindegewebige Scheide,
b. dissocierte Nervenfasern.

Figur 3: Einzelne Nervenfasern mit gewucherter Scheide aus dem Tumor: (Leitz, Ocul. 3, Syst. 7.)
a. längs getroffen,
b. quer getroffen.

Figur 4: Einzelne Nervenfaser im Tumorgewebe. (Leitz, Ocul. 3, Syst. 7.)

Digitized by Google

1.

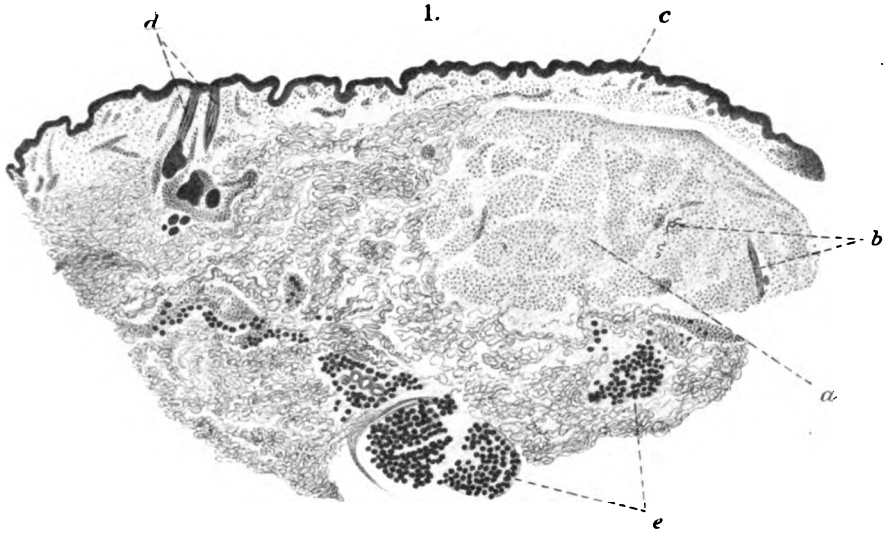

2.

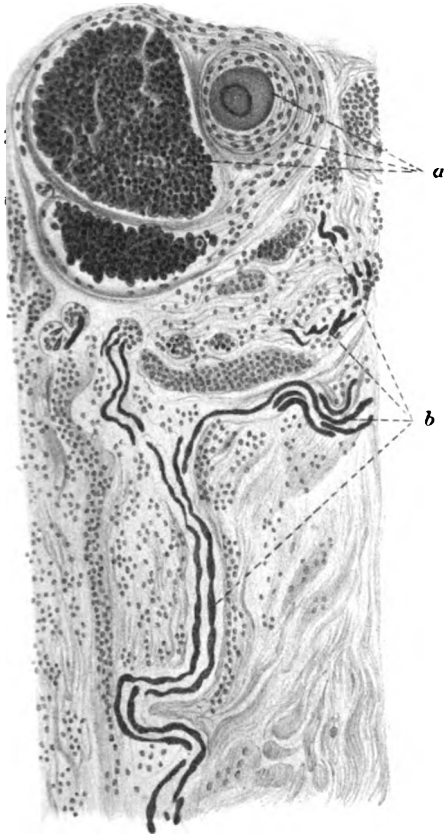

3.

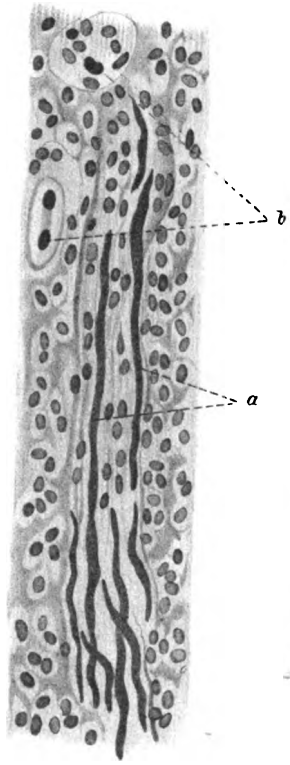

4.

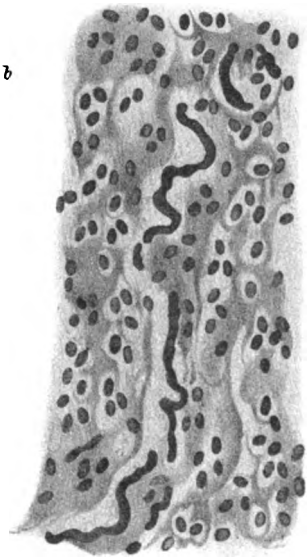

E. Kretz del. Verlag von Arthur Georgi in Leipzig.

Digitized by Google

Digitized by Google

Aus der Frauenklinik der Universität Basel.

Zur Prophylaxe der Mastitis.

Von

Dr. A. Müry.

Mit einer Curve.

Es besteht nach den bisherigen Untersuchungen über die Ätiologie der Mastitis kein Zweifel mehr, dass dieselbe die Folge einer Bakterieninvasion ist. Die Keime, welche in Frage kommen, sind der Regel nach Staphylococcus pyogenes aureus und albus, seltener der Streptococcus, der eine eigenartige, erysipelatoese Entzündung bewirkt, die sich flächenartig von der Mamilla über die Brust ausbreitet und sich so vom Staphylokokkenabszess unterscheidet, welcher regelmässig als entzündlicher Knoten in der Brust auftritt.

Auf die Warzen, von wo sie dann durch die Milchgänge oder durch Schrunden in die Brust eindringen, gelangen die Keime aus dem Staube der Luft, ferner durch Berührung mit den Händen der Wöchnerin oder der Wärterin. Hierbei handelt es sich besonders um die Übertragung von Staphylokokken aus den Wochensekreten; jedoch können bei septischen Wöchnerinnen auch Streptokokken so übertragen werden.

Einen neuen Beweis für das infektiöse Entstehen der Mastitiden haben in neuerer Zeit auch die Mastitisepidemien geliefert, wie solche schon mehrfach beschrieben wurden, und wie auch in der Basler Klinik eine zur Beobachtung kam.

Zunächst beschrieb Freund eine solche an der Strassburger Hebammenschule. Dort erkrankten sämtliche Wöchnerinnen eines Zimmers nach einander an Mastitis. Dabei gelang es, die Art der Übertragung zu erforschen, und konnte der Verlauf genau beobachtet werden. Bei 2 Wöchnerinnen war die Erkrankung auf eine zufällige andere Ursache zurückzuführen, bei 4 Fällen aber stand sie in genetischem Zusammenhang. Das Kind einer auswärts krank liegenden Frau war, gegen ausdrückliches Verbot, einer bisher gesunden Wöchnerin angelegt worden. Dieses Kind litt, wie sich später herausstellte, an Stomatitis aphthosa.

Zehn Stunden nach dem Anlegen des fremden Säuglings erkrankte die betreffende Wöchnerin an Fieber, Schüttelfrost und

Digitized by Google

Krämpfen. Die Brüste waren dabei scharlachrot und stark schmerzhaft, die Warzen fanden sich intakt.

Nach einigen Tagen Abscedierung. Im Eiter fand sich neben anderen Mikrokokken, wie auch im Mund des fremden Säuglings, Staphylococcus pyogenes albus. Einige Tage nachher erkrankte das eigene Kind der Wöchnerin ebenfalls an Aphthen. Der Reihe nach wurden nun die 3 übrigen Wöchnerinnen von Mastitis befallen, während bei keiner sich Schrunden nachweisen liessen, und bei allen der Genitaltraktus intakt war.

Die Initialsymptome waren bei diesen 3 Fällen weniger heftig als bei der ersten Patientin, ebenso waren die Entzündungen von Seite der Brüste geringer. Immer jedoch trat Eiterung ein, und im Eiter fand sich jedesmal Staphylococcus pyogenes albus. Die 3 Kinder erkrankten ebenfalls an Aphthen.

Da sowohl ein direkter wie ein indirekter Kontakt zwischen den Wöchnerinnen absolut ausgeschlossen war, nimmt Freund an, dass die pathogenen Keime von der zuerst infizierten Mutter aus durch Vermittlung der Luft in die gesunden Warzen der zweiten Patientin gelangten und dort die Entzündung hervorriefen, und so weiter bei den übrigen Patientinnen. Die eigenen Kinder wurden durch das Anlegen mit Aphthen infiziert.

Eine zweite Epidemie beobachtete laut Neumann, Referat über geburtshilfliche und gynaekologische Arbeiten in Ungarn, F. Schwarz im Jahre 1896.

Im Verlauf einer Woche fand er bei 12 meist jungen Frauen Entzündung der Brüste. Sämtliche 12 waren von ein und derselben Hebamme verpflegt, welche damals auch eine mit Mastitis behaftete Wöchnerin und deren Säugling besorgte und so die Mastitis einschleppte. Das Krankheitsbild entsprach einer Mastitis phlegmonosa mit rascher Abscedierung.

Mikroskopisch waren stets zahlreiche Steptokokken und zumeist Staphylokokken nachweisbar.

Ebenfalls ins Jahr 1896 fällt die Epidemie im Basler Spital.

Wenn auch die Fälle nicht so prägnant, wie speziell die von Freund beschriebenen, und sich auch nicht so Tag auf Tag und Schlag auf Schlag folgten, so lässt sich, da sonst im ganzen Spital keine Mastitis vorkam, sondern sämtliche Fälle auf ein Zimmer beschränkt waren, auf einen genetischen Zusammenhang derselben schliessen, insbesondere da dies auch die bakteriologische Untersuchung bestätigte.

Digitized by Google

Die erste Patientin, die erstgebärende Karoline B., war am 15. Dez. 1895 als Hausschwangere in das Spital eingetreten und wurde am 12. Januar 1896 von Zwillingen entbunden. Die fünf ersten Tage des Wochenbettes verliefen normal, am sechsten bekam Pat. Fieber. Die Untersuchung der Genitalien ergab nichts Abnormes, dagegen entwickelte sich eine heftige Gastroenteritis. Da die Erscheinungen sehr heftig, wurde am 22./I. das Stillen ausgesetzt und die Brüste aufgebunden. Pat. klagte bald über Schmerzen in der rechten Brust, woselbst sich oberhalb der Mamilla ein Abscess einer Montgommeryschen Drüse entwickelte. Derselbe brach am 27./I. spontan durch und heilte nach Erweiterung unter Sublimatpriessnitz bald aus. Am 10./II. wurde Pat. als geheilt entlassen.

Der zweite Fall betraf die ebenfalls ertgebärende Rosa K. Sie war am 27. Januar eingetreten, hatte am selben Tage normal geboren und wurde in das Zimmer verbracht, wo auch die B. lag. Bald litt sie an wunden Warzen, Gespanntsein und Schmerzhaftigkeit der Brüste. Da die Erscheinungen anscheinend zurückgingen, wurde Pat. auf ausdrücklichen Wunsch hin am 8./II. entlassen.

Am 6. März trat sie wieder ein mit ausgebildeter doppelseitiger Mastitis. Pat. gab an, dass gleich nach ihrem Austritt die Symptome von seiten der Brüste wieder mit Heftigkeit begonnen, und sich trotz kalter Überschläge und Aufbinden die Eiterung entwickelt hätte. Noch selbigen Tags wurde links dreimal, rechts einmal incidiert, wobei sich viel rahmig-blutiger Eiter entleerte. In demselben war, wie auch im ersten Fall B., mikroskopisch und kulturell Staphylococcus pyogenes aureus nachzuweisen. Nach der Incision Borspülung und trockener Verband. Die Entzündung ging nun rasch zurück, und Pat. verliess schon am 13. März das Bett. Abends Schüttelfrost, Temperatur 39.6. Keine besonderen Erscheinungen von seiten der Brüste. Linke Achseldrüsen geschwollen. Starke Schmerzen in Arm und Handgelenken. Folgenden Tags war die Temperatur wieder normal, das Befinden besser. Unter langsamer Abnahme der Infiltration erfolgte die Heilung bis zum 1. April.

Am selben Tag wie die K., am 6. März, war auch die 41½jährige VIII-para Emilie A.-B. eingetreten. Sie hatte am 7. März normal geboren und wurde bald nachher in das schon erwähnte Zimmer verbracht. Schon am fünften Tag klagt die Pat. über Frösteln und Kopfweh. Temperatur 38.6. Puls 112. Die Untersuchung der Genitalien ergab negativen Befund, dagegen fanden sich die Brüste hart und schmerzhaft und wurden deshalb eingebunden. Daraufhin anscheinend Besserung, auch die Temperatur wurde wieder afebril. Aber bald trat an der rechten Brust wieder Verschlimmerung ein. Sie wurde stark infiltriert und erysipelartig gerötet.

Am 21. März Incision, die viel Eiter entleerte. Mikroskopisch und kulturell wurden in demselben Staphylococcus pyogenes aureus nachgewiesen. Nach der Incision erfolgte rasch Heilung. Pat. stand am 3. April auf und wurde am 7. entlassen.

Neben ihr lag im gleichen Zimmer die 22jährige zweitgebärende Georgine J.-M. Sie war am 9. März eingetreten und am 10., nach normaler Geburt, in das betreffende Zimmer verbracht worden. Das Wochenbett verlief normal bis zum neunten Tag. Hier, am 19. März, Abendtemperatur 39.9. Starkes Frösteln. Rechte Brust geschwollen und stark druckempfindlich. Auf Eisblase und Hochbinden erfolgte jedoch anscheinend Besserung, und am 26. März trat Pat. aus mit allerdings noch gerötetet und infiltrierter Brust. Schon tags

Digitized by Google

darauf Wiedereintritt. Temperatur 39.9. Puls 104. Pat. klagt starken Kopfschmerz und Stechen in der rechten Brust. Dieselbe ist stark gerötet, druckempfindlich, unterhalb der Mamilla fluktuierend. Am 28. März Incision, worauf unter trockenem Verband bald Heilung. Eine in der linken Brust auftretende Härte ging auf Sublimatpriessnitz wieder zurück, und am 18. April wurde Pat. entlassen.

Die fünfte Pat., die 29jährige erstgebärende Julie K., war mehrere Wochen als Hausschwangere im Spital und war als solche speziell der Wärterin des infizierten Zimmers behilflich. Sie gebar am 16. März normal und kam als Wöchnerin wieder in das von ihr schon oft besuchte Zimmer. Schon am 22. März zeigte sich bei der Pat. leichtes Fieber. Bald klagte sie auch Schmerzen in der linken Brust, die, da deutliche Fluktuation nachweisbar, am 9. April incidiert wurde. Es entleerte sich dabei viel Eiter, in welchem wieder sowohl mikroskopisch als auch auf Gelatinekulturen Staphylococcus pyogenes aureus nachweisbar war. Zugleich klagte Pat. auch Schmerzen in der rechten Brust. Trotz Eisblase und Hochlagerung kam es auch hier zu Abscedierung, so dass am 14. April incidiert werden musste. Im Eiter wieder Staphylococcus pyogenes aureus. Während rechts die Heilung rasch fortschritt, entwickelte sich links noch ein kleiner subkutaner Abscess, der nach Incision am 3. Mai bald ausheilte. Zugleich entwickelte sich bei der Pat. im Anschluss an ihr erstes Aufstehen am 19. April eine Phlebitis des linken Beines, so dass sie erst am 25. Mai das Bett wieder verlassen konnte. Am 3. Juni wurde sie als geheilt entlassen.

Diese 5 Fälle von Drüseneiterung, welche ungefähr zur gleichen Zeit und im gleichen Zimmer zum Ausbruch kamen, während sonst auf der ganzen Abteilung kein Fall zur Beobachtung kam, lassen mit ziemlicher Sicherheit auf eine Mastitisepidemie schliessen. Dafür spricht auch die bakteriologische Untersuchung, denn in sämtlichen 5 Fällen liess sich stets mikroskopisch und kulturell derselbe Coccus nachweisen: Staphylococcus pyogenes aureus. Sicher ist jedenfalls der Zusammenhang der 3 letzten Fälle; aber auch die 2 ersten scheinen sowohl unter sich als auch mit den 3 andern in Konnex zu sein.

Als Infektionsweg ist anzunehmen direkte Übertragung durch die Wärterin, welche unreinlich war und auch die prophylaktischen Anordnungen der Brustpflege nicht befolgte.

Nicht uninteressent sind die Arten der Einschleppung und Weiterverbreitung der 3 Epidemien. In der ersten geschah die Einschleppung durch den Mund eines Säuglings, die Weiterverbreitung nach Freund durch die Luft. Bei Schwarz waren die Träger die direkt infizierten Hände der Hebamme, bei uns endlich führte Unreinlichkeit der Wärterin zu dem kleinen Drüsenabszess der ersten Wöchnerin, von wo aus dann wohl direkt die Weiterverschleppung stattfand.

Die zuletzt geschilderte Epidemie führte dazu, die in der Basler Klinik gebräuchliche prophylaktische Warzenbehandlung

Digitized by Google

genau bakteriologisch zu untersuchen und auch auf Grund der früheren Resultate im Basler Spital zu prüfen.

In einer rationellen Prophylaxe sehen sämtliche Autoren ein Hauptmittel zur Bekämpfung der Mastitis. Die Behandlung beginnt deshalb meist schon während der Gravidität. Die früher viel angegebenen Mittel zur Stärkung der Warze, wie Einreibungen mit Rotwein, Rum, Alkohol, Glycerin u. a. sind heute wohl weniger im Gebrauch, die Hauptsache ist nach allen möglichste Reinlichkeit, öfteres Waschen der Warzen schon während der Gravidität mit warmem Wasser und Seife. Vor und nach dem Anlegen Waschen der Warzen und des kindlichen Mundes. Hierzu werden die verschiedensten Mittel angegeben, vom einfachen Wasser in verschiedener Form bis zu den Adstringentien und Antiseptica.

Es würde zu weit führen, sie alle aufzuzählen, jeder Geburtshelfer hat quasi sein Lieblingsmittel. In der Zwischenzeit Bedecken der Brüste mit trockenen Tüchern oder feuchten Lappen, nach Freund mit Sublimatpriessnitz. Alles strebt also nach möglichster Reinhaltung, eigentliche Antiseptica freilich werden relativ wenig angewandt. Diese spielen erst eine grössere Rolle bei der Behandlung der wunden Warzen.

Zwar wird auch hier blosses Reinigen mit Wasser als genügend empfohlen, andere bevorzugen Kälte, Eisbeutelchen, andere trockene oder aseptische Behandlung, wieder andere Salben, aber weitaus die Mehrzahl aller Geburtshelfer empfiehlt feuchte antiseptische Überschläge, merkwürdigerweise besonders mit Karbol 2—5%, ferner mit Sublimat, Plumbum subaceticum, Argentum nitricum. Unter neueren Mitteln empfiehlt Le Maire, Kopenhagen, besonders 1% Kreolinkompressen; bei dieser Behandlung im Durchschnitt bloss $^1/_2$% Mastitiden. Der auch empfohlene Orthoformalkohol ist nach ihm verwerflich. Unter 60 behandelten Fällen fand sich 3 mal Mastitis.

Alle diese Mittel haben den Nachteil grösserer oder kleinerer Gefährlichkeit für den Säugling, und ist es deshalb zu verwundern, dass unter den Antisepticis die unschuldige Borlösung so wenig Erwähnung findet.

Le Maire lässt zwar, wohl des Kindes halber, die mit Kreolin bedeckten Warzen vor dem Anlegen mit Bor abwaschen, aber einen direkten Ersatz der anderen Antiseptica durch das Bor, in Form von feuchten Borkompressen, finde ich bloss bei Rubeska, der mit seinen Erfolgen sehr zufrieden ist. Er hebt besonders hervor die Harmlosigkeit des Mittels, die gute Reinigung der Wunde,

Digitized by Google

die Verminderung der Krusten- und Borkenbildung und das Abtöten oder mindestens Abschwächen der Bakterien.

Eine ähnliche Behandlung der Warzen mit Borläppchen ist nun schon seit bald einem Jahrzehnt an der Basler Klinik im Gebrauch, jedoch mit dem wichtigen Unterschied, dass sie sich nicht bloss auf die kranken, wunden, sondern auch auf die gesunden Warzen erstreckt. Sie dient also nicht bloss zur Heilung der Schrunden, sondern ihre Anwendung ist prophylaktisch.

Das Verfahren hierbei ist folgendes:

Nach der Geburt werden Warze und Warzenhof mit gesättigter Borlösung gereinigt, eventuelle Borken mit Vaseline entfernt. Auf jede Warze kommt sofort ein in 4% Borlösung getauchtes Gazeläppchen, darüber Guttapercha und über beide Brüste noch ein steriler Gazelappen. Während des ganzen Puerperiums, Tag und Nacht bleibt die Brust von solchen Läppchen bedeckt, welche jeweils nach dem Stillen erneuert werden. Zugleich werden vor und nach dem Anlegen Warze und kindlicher Mund mit Borlösung gereinigt. Eine Hauptsache ist, dass die Warzen möglichst konstant von der antiseptischen Borlösung, respektive den Kompressen bedeckt bleiben, um einerseits die schon anwesenden Keime zu töten oder zu schwächen, andererseits neue Keime möglichst fernzuhalten.

Bei Anlass der Mastitisepidemie wurde nun, wie schon bemerkt, diese Behandlung einer bakteriologischen Prüfung unterzogen, und zugleich wurden die erzielten Resultate mit denen früherer Jahre verglichen.

Auf beiden Wegen wurde ein positives Resultat erzielt, denn nicht nur konnte mit Kulturen der Nachweis erbracht werden, dass der Keimgehalt der Warzenoberfläche und der Milch bei Borbehandlung bedeutend geringer, sondern auch die Statistik von 33 Jahren zeigte in auffallender Weise einen Rückgang der Mastitis gerade seit Einführung der antiseptischen Prophylaxe und dies trotz der immensen Zunahme der Geburten.

Seit Einführung dieser Behandlung im Jahre 1892 blieb die Zahl der Mastitiden stets unter $^1/_2$%, während vorher diese Zahl meist weit überschritten wurde; in den letzten 2 Jahren zeigte sich bei insgesamt 2268 Geburten kein einziger Fall von eitriger Mastitis.

Eine zweite Tabelle zeigt die Zusammenstellung der koupierten Mastitiden während derselben Zeit. Sie haben in letzter Zeit etwas zugenommen, einesteils wohl auf Kosten der suppurativen, andernteils auch infolge der grösseren Aufmerksamkeit, die ihnen geschenkt wird.

Digitized by Google

Der Übersicht halber sind die Prozentzahlen der suppurativen Mastitiden in den einzelnen Jahren noch in einer Kurve wiedergegeben.

Diese Statistik spricht wohl ohne weiteres zu Gunsten der angewandten Methode. Trotzdem die Geburtszahl seit ihrer Einführung diejenige der früheren Jahre schon weit überstiegen hat, ist doch die Zahl der eitrigen Mastitiden

von 1,45% früher (bei 6482 Geburten)
auf 0,22% („ 7001 „)

gesunken. Diese Zahl ist weit unter dem Minimum sämtlicher, mir zur Verfügung stehenden Statistiken.

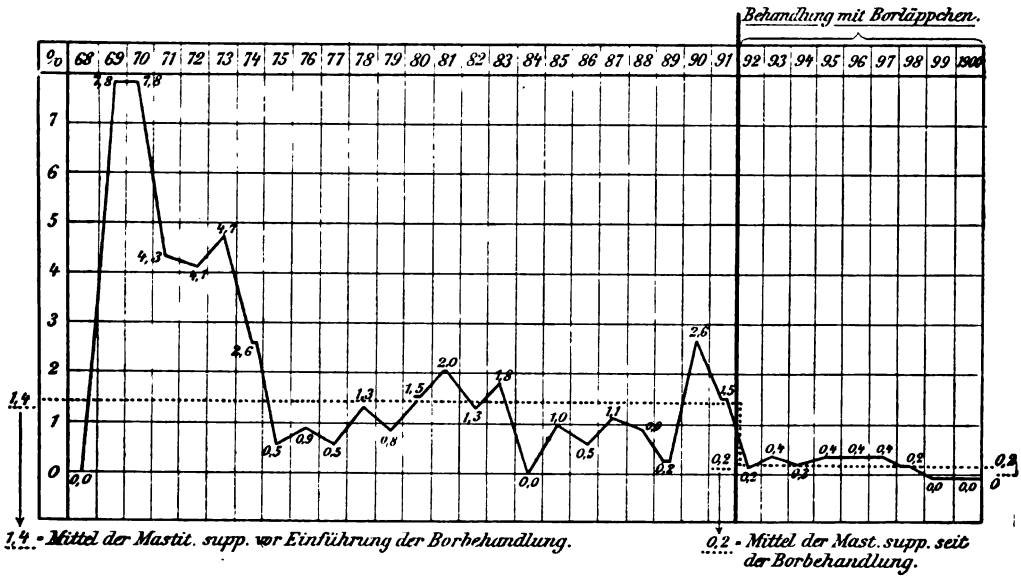

Aber auch die bakteriologischen Befunde sprechen zu Gunsten der Borbehandlung.

Diese Versuche wurden in der Weise vorgenommen, dass jeweilen eine Brust mit Borläppchen behandelt wurde, während die andere bloss mit einem Tuch bedeckt war. Sodann wurde durch Züchtung auf Bouillon und Agar der Bakteriengehalt der Warzen und der Milch beidseits festgestellt und verglichen. Hierbei ergab sich stets ein viel geringerer Keimgehalt auf der mit Bor bedeckten Seite.

Was die Art der Keime anbelangt, so fanden sich neben seltenen Stäbchen und Leptotrix stets Staphylokokken, und zwar aureus, albus und citreus in Übereinstimmung mit den früheren Untersuchungen.

Digitized by Google

I. Mastitis suppurativa.

Jahr	Zahl der Geburten	Zahl der Mastitiden	
		Gesamtzahl	in %
1868	59	—	—
69	76	6	7,8
70	76	6	7,8
71	117	5	4,3
72	144	6	4,1
73	193	9	4,7
74	195	5	2,6
75	237	2	0,48
76	218	2	0,91
77	238	2	0,48
78	228	3	1,3
79	235	2	0,85
80	269	4	1,48
81	251	5	1,99
82	316	4	1,26
83	321	9	1,80
84	404	—	—
85	397	4	1,0
86	382	2	0,52
87	437	6	1,14
88	421	4	0,94
89	476	1	0,21
90	382	1	2,6
91	410	6	1,46
92	456	1	0,22
93	452	2	0,44
94	580	2	0,34
95	509	2	0,39
96	737	3	0,4
97	933	4	0,42
98	1066	2	0,18
99	1225	—	—
1900	1043	—	—
Gesamtzahl der Geburten und Mastitiden.	13483	110	= 0,815 %
Hiervon entfallen auf die Jahre:			
1868—1891	6482	94	= 1,45 %
1892—1900	7001	16	= 0,22 %

Digitized by Google

II. Coupierte Mastitiden.

Jahr	Zahl der Geburten	Zahl der Mastitiden	
		Gesamtzahl	in %
1868	59	4	6,8
69	76	5	6,6
70	76	6	7,8
71	117	5	4,3
72	144	9	6,2
73	193	28	14,5
74	195	23	11,2
75	237	18	7,6
76	218	49	22,0
77	238	38	15,96
78	228	20	8,77
79	235	32	13,6
80	269	36	13,38
81	251	12	4,78
82	316	11	3,48
83	321	11	3,42
84	404	20	4,8
85	397	14	3,5
86	382	13	3,4
87	437	11	2,5
88	421	9	2,1
89	476	16	3,3
90	382	1	2,6
91	410	5	1,2
92	456	8	1,7
93	452	15	3,3
94	580	14	2,4
95	509	2	0,3
96	787	12	1,6
97	933	1	0,1
98	1066	17	1,5
99	1225	21	1,71
1900	1043	22	2,10
Gesamtzahl der Geburten und Mastitiden.	13483	508	= 3,76 %
Hiervon entfallen auf die Jahre:			
1868—1891	6482	396	= 6,1 %
1892—1900	7001	112	= 1,59 %

Digitized by Google

Der Übersicht halber sind die Versuche in Tabellenform wiedergegeben. Bei denselben wurde stets die linke Brust mit Bor behandelt, während die rechte bloss mit einem Gazelappen bedeckt war. Bloss in einem Fall (7) musste wegen Schrunden das Borläppchen gewechselt werden. Das Resultat war, dass auch der Bakteriengehalt von Warze und Milch umschlug.

Wie aus nachfolgender Tabelle ersichtlich, wurden also an 7 Wöchnerinnen 20 Impfversuche vorgenommen.

Dieselben zerfallen in 16 Fälle mit einseitiger Borbehandlung, 2 Fälle ohne und 2 (Steiner 3) mit beidseitiger Borbehandlung. Bei letzterem Fall (Steiner) wurde wegen drohender Mastitis rechts ein Borläppchen aufgelegt, bevor der Keimgehalt der freien Warze untersucht werden konnte.

Die Fälle ohne Borkompressen zeigen, dass der Bakterienbefund sehr variabel, stets jedoch änderte sich der Befund bei Borbehandlung zu Gunsten der linken, also der mit Bor behandelten Mamma, auch wenn vorher die Verhältnisse umgekehrt waren.

Die Resultate der einseitigen Borbehandlung sind, wie die Zusammenstellung zeigt, folgende:

Zahl der Impfungen: 16.

Bouillon-Kulturen:	Warz.-Hof	Milch	
Weniger Keime auf der mit Bor behandelten Seite . .	15	14	
Beidseits gleichviel	1	2	
Mehr Keime auf der mit Bor behandelten Seite . . .	—	—	
Total			16
Agar-Kulturen:			
Weniger Keime auf der mit Bor behandelten Seite . .	12	12	
Beidseits gleichviel	3	4	
Mehr Keime auf der mit Bor behandelten Seite . . .	1	—	
Total			16

Die Bakterien unter den Borläppchen sind die gleichen wie auf der freien Brust, bloss in verminderter Zahl, und oft schien es, dass die Kulturen auch im Wachstum zurückblieben.

Nie fanden sich an der mit Bor behandelten Brust Stäbchen.

Sicher wird also die Keimzahl an den Warzen vermindert; aber nicht nur das, die Bakterien werden, wenn auch nicht sämt-

Digitized by Google

lich getötet, so doch geschwächt, ihre Virulenz wird herabgesetzt, denn nur so lässt es sich erklären, dass unter den 20 resp. 22 parenchymatösen Stauungs-Mastitiden der zwei letzten Jahre keine einzige zur Abscedierung kam.

Jedenfalls beweisen sowohl die Versuche, wie auch der Vergleich mit den früheren Resultaten, dass die Borbehandlung, wenn auch nicht eine absolut sichere Prophylaxe, so doch ein Verfahren ist, welches die Zahl der infektiösen Mastitiden bedeutend einzuschränken vermag.

Dabei hat das Bor vor den anderen Antisepticis den Vorzug, dass es nie wie Karbolsäure, Lysol, Sublimat etc. reizend auf die Haut der Warze wirkt, sondern dass es sowohl für die Mutter als auch für das trinkende Kind absolut unschädlich ist, Eigenschaften, die ihm bei antiseptischer Behandlung der Brüste während der Laktation jedenfalls den Vorzug vor anderen Mitteln sichern.

Litteratur.

Ahlfeld, Lehrbuch der Geburtshilfe. — Auvard, Behandlung von Schrunden. Arch. f. Gyn., Bd. 39. — Billroth, Krankheiten der weiblichen Brustdrüsen. — Bischoff, Aufzeichnungen. — Bumm, Zur Ätiologie der puerperalen Mastitis. Arch. f. Gyn., Bd. 24. — Derselbe, Zur Ätiologie der puerperalen Mastitis. Arch. f. Gyn., Bd. 26. — Derselbe, Über Entzündungen der weiblichen Brustdrüsen. Volkmann, Klin. Vorträge. — Busch, Lehrbuch der Geburtshilfe. — Dührssen, Geburtshilfliches Vademecum. — Escherich, Bakteriologische Untersuchungen über Frauenmilch. Fortschritte der Med. 1885. — Fehling, Lehrbuch der Geburtshilfe für Hebammen. — Freund, Eine Mastitisepidemie. Zeitschr. f. Geb. und Gyn., Bd. 36. — Gegenbaur, Lehrbuch der Anatomie des Menschen. — Heidemann, Das Milchfieber. Monatsschr. f. Geb. und Gyn., Bd. VIII. — Koestlin, Beiträge zur Frage des Keimgehaltes der Frauenmilch und d. Ätiologie der Mastitis. Arch. f. Gyn., Bd. 35. — Le Maire, Zur Behandlung der Papilla fissurata. Centralbl. f. Gyn. 1899. — Neumann, Referat über gebh.-gyn. Arbeiten in Ungarn (Schwarz, Eine Mastitisepidemie). Monatsschr. f. Geb. und Gyn., Bd. VIII. — Peiser, Klinische Beiträge Frage der Entstehung und Verhütung der fieberhaften Wochenbetterkrankungen. Arch. f. Gyn., Bd. LVIII. — Platzer, Beobachtungen über Verletzungen der Brustwarzen bei Wöchnerinnen. Arch. f. Gyn., Bd. LVIII. — Rubeska, Zur Behandlung der wunden Warzen und Mastitiden im Wochenbett. Arch. f. Gyn., Bd. LVIII. — Runge, Lehrbuch der Geburtshilfe. — Scanzoni, Lehrbuch der Geburtshilfe. — Schroeder, Lehrbuch der Geburtshilfe. — Schulze, Lehrbuch der Hebammenkunst. — Siebold, Lehrbuch der Geburtshilfe. — Spiegelberg und Wiener, Lehrbuch der Geburtshilfe. — Utewsky, Zur Ätiologie und Geschichte der Behandlung der Mastitis. Diss. Berlin 99. — v. Winkel, Pathologie und Therapie des Wochenbettes. — Ziegler, Lehrbuch der allgemeinen Pathologie. — Zweifel, Lehrbuch der Geburtshilfe.

(Tabellen siehe umstehend.)

Digitized by Google

Nr.	Name.	Alter.	Wievielte Geburt.	Zahl der Impfung.	Tag der I. post partum.	Bemerkungen über Wochenbett und Stillen.	Warzenhof. Bouillon. Rechte Mamma.	Warzenhof. Bouillon. Linke M. Bor.	Warzenhof. Agar. R. M.	Warzenhof. Agar. L. M.	Milch. Bouillon. R. M.	Milch. Bouillon. L. M.	Milch. Agar. R. M.	Milch. Agar. L. M.
1.	Roggenbauch, Marie.	21	I	1.	—	Hat noch keine Borläppchen.	Bodensatz und Trübung beidseits ziemlich gleich.		Beidseits unzählbare Kulturen von Staphylococcus albus, links bedeutend mehr.		Mässige Trübung und Bodensatz.	Trübung und Bodensatz grösser wie rechts.	Beidseits unzählbare Kulturen von Staph. albus, jedoch links bedeutend mehr.	
				2.	3.	Hat links vor $1^1/_2$ Stunden gestillt.	Trübung und Bodensatz bedeutend stärker. wie links.	Mässige Trübung und kleiner Bodensatz.	26 grosse und viele kleine Kulturen von Staph. alb.	Keine Kulturen aufgegangen.	Bodensatz ziemlich gross, starke Trübung.	Trübung und Bodensatz unbedeutend.	Unzählbare Kulturen von Staph. alb., bed. mehr wie links.	Kulturen verflossen und daher unzählbar. Staph. alb.
				3.	6.	Vor 3 Stunden rechts gestillt.	Ziemliche Trübung, grosser Bodensatz.	Klar, kleiner Bodensatz.	Staph. alb. Kulturen verschwommen, aber bed. mehr wie links.	Einige verschwommene Kulturen von Staph. alb.	Starke Trübung und ziemlich viel Bodensatz.	Trübung und Bodensatz gering.	Beidseits verschwommene Kulturen von Staph. alb., rechts Belag viel grösser.	
2.	Hunkeler, Rosa.	19	I	4.	1.	Rechts vor $1^1/_2$ Stunden gestillt.	Bodensatz und Trübung bedeutend grösser wie links.	Trübung und Bodensatz ziemlich stark.	28 grosse und zahlreiche verflossene Kulturen von Staph. alb. und Stäbchen.	18 kleine weisse Kulturen von Staph. alb.	Trübung und Bodensatz stärker wie links.	Mässige Trübung und Bodensatz.	60 grosse u. kleine Kulturen von Staph. alb.	22 kleine Kulturen von Staph. alb.

Digitized by Google

				5.	3.	Vor 3 Stunden links gestillt.	Sehr starke Trübung und grosser Bodensatz.	Mässige Trübung, wenig Bodensatz.	Über 100 Kulturen von Staph. alb. und aur.	30 Kulturen von Staph. alb. und aur.	Bodensatz und Trübung grösser wie links.	Mässige Trübung, leichter Bodensatz.	Über 100 Kulturen von Staph. aur. u. alb.	45 Kulturen von Staph. aur. und alb.
				6.	5.	Vor 3 Stunden links gestillt, Schmerz in der rechten Brust, Warze schrundig. Nach der Impfung daher Läppchen gewechselt, resp. rechts Läppchen, links keines.	Starke Trübung und Bodensatz.	Leichter Bodensatz, mässige Trübung.	Unzählbare Kulturen von Staph. aur. und alb.	23 Staph. alb., 4 Staph. aur. Kulturen.	Ziemlich trüb, mit viel Bodensatz.	Mässiger Bodensatz.	Unzählbare Kulturen, meist Staph. aur., daneben auch alb.	ca. 90 Kulturen von Staph. aur. u. alb.
				7.	8.	Bor. rechts. Vor 2 Stunden links gestillt.	Leichte Trübung und mässiger Bodensatz.	Starke Trübung, sehr grosser Bodensatz.	32 Kulturen von Staph. alb., 5 von aur.	Unzählbare Kulturen von Staph. alb. und aur.	Mässige Trübung und Bodensatz.	Starke Trübung, grosser Bodensatz.	50 Kulturen von Staph. alb. und aur.	Unzählbare Kulturen von Staph. alb. und aur.
3.	Steiner, Elise.	22	I	8.	5.	Mastitis incip. dextra. Beidseits Bor.	Bodensatz und Trübung grösser wie links.	Leichte Trübung und Bodensatz.	28 grosse grauweisse und viele verflossene Kulturen Staph. alb. und Stäbchen.	Unzählbare Kulturen von Staph. alb.	Sehr starke Trübung und grosser Bodensatz.	Trübung und Bodensatz kleiner.	Beidseits viele verflossene Kulturen von Staph. alb.	

Digitized by Google

Nr.	Name.	Alter.	Wievielte Geburt.	Zahl der Impfung.	Tag der I. post partum.	Bemerkungen über Wochenbett und Stillen.	Warzenhof. Bouillon. Rechte Mamma.	Warzenhof. Bouillon. Linke M. Bor.	Warzenhof. Agar. R. M.	Warzenhof. Agar. L. M.	Milch. Bouillon. R. M.	Milch. Bouillon. L. M.	Milch. Agar. R. M.	Milch. Agar. L. M.
3.	Steiner, Elise. Fortsetzung.			9.	7.	Mastitis besser, beidseits Bor, vor 1/4 Stunde links gestillt.	Mässige Trübung und starker Bodensatz.	Leichte Trübung und Bodensatz.	Viele unzählbare Kulturen von Staph. alb. und aur.	Kulturen unzählbar, meist alb., daneben auch aur	Mässige Trübung, Bodensatz grösser wie links.	Leichte Trübung, mässiger Bodensatz.	Viele verflossene Kulturen von Staph. aur. und alb.	Kulturen, da zerflossen, nicht zählbar, Belag jedoch kleiner wie rechts. Staph. alb. und aur.
4.	Ketterer, Therese.	28	I	10.	—	Noch nie gestillt, noch keine Läppchen.	Trübung beidseits gleich, Bodensatz links grösser.		20—30 Kulturen von Staph. alb. und aur. Rest verflossen.	19 Staph. alb., 6 aur. Kulturen.	Mässige Trübung, Bodensatz gering.	Bodensatz grösser wie rechts.	Über 100 Kulturen von Staph. alb.	49 Staph. alb., 2 Staph. aur. Kulturen.
				11.	2.	Vor 3 Stunden links gestillt.	Starke Trübung und grosser Bodensatz.	Trübung und Bodensatz unbedeutend.	16 Kulturen von Staph. alb. und sehr viele von aur.	13 Kulturen von Staph. alb.	Leichte Trübung, Bodensatz grösser wie links.	Trübung wie rechts, Bodensatz geringer.	30—40 zählbare Kulturen von Staph. alb., aur. und citr. Rest verflossen.	30 Kulturen von Staph. alb.

Digitized by Google

				12.	4.	Vor 3 Stunden rechts gestillt.	Trübung und Bodensatz grösser wie links.	Geringe Trübung und kleiner Bodensatz.	30 Kulturen von Staph. alb., 21 von aur., Rest verflossen.	14 Kulturen von Staph. alb., 10 von aur.	Bodensatz beidseits gleich, Trübung links grösser.		Kulturen unzählbar, da verflossen, Belag jedoch grösser wie links, Staph. alb. und aur.	Kulturen verflossen und unzählbar, Staph. alb. und aur.
				13.	8.	Hat vor $3^1/_2$ Stunden links gestillt, stillt auch fremde Kinder.	Trübung beidseits mässig, Bodensatz gleich.		Unzählbare Kulturen von Staph. aur. und alb.	10 Kulturen von Staph. alb.	Trübung und Bodensatz beidseits gleich.		Unzählbare Kulturen von Staph. alb. und aur.	25 Kulturen von Staph. alb.
5.	Landis, Emilie.	$23^1/_2$	II	14.	1.	Vor 3 Stunden links gestillt.	Trübung und Bodensatz grösser wie links.	Kleine Trübung und Bodensatz.	Wenige verflossene Kulturen von Staph. alb.	Viele kleine punktförmige Kulturen von Staph. alb.	Starke Trübung und Bodensatz.	Mässiger Bodensatz, leichte Trübung.	Staph. alb. Kulturen unzählbar.	Kulturen verflossen, Belag kleiner wie rechts, Staph. alb.
				15.	6.	Vor 3 Stunden rechts gestillt, Galaktorrhoe rechts; unzuverlässige Person.	Starke Trübung und Bodensatz.	Keine Trübung, kleiner Bodensatz.	25 Staph. alb. und viele aur. Kulturen.	46 Staph. alb., 2 Staph. aur. Kulturen.	Trübung beidseits gleich, Bodensatz rechts grösser.		Kulturzahl ungefähr beidseits gleich, rechts mehr Staph. aur., links mehr alb.	
6.	Berrel, A.	27	II	16.	1.	Vor 3 Stunden links gestillt.	Trübung beidseits gleich, Bodensatz rechts grösser.		ca. 60 grosse Kulturen von Staph. alb.	Staph. alb. zu einem kleinen Häufchen verflossen.	Trübung mässig, Bodensatz stärker wie links.	Kleiner Bodensatz, geringe Trübung.	Beidseits gleicher weisser Belag von Staph. alb.	

Digitized by Google

Nr.	Name.	Alter.	Wievielte Geburt.	Zahl der Impfung.	Tag der I. post partum.	Bemerkungen über Wochenbett und Stillen.	Warzenhof. Bouillon. Rechte Mamma.	Warzenhof. Bouillon. Linke M. Bor.	Warzenhof. Agar. R. M.	Warzenhof. Agar. L. M.	Milch. Bouillon. R. M.	Milch. Bouillon. L. M.	Milch. Agar. R. M.	Milch. Agar. L. M.
6.	Berrel, A. Fortsetzung.			17.	4.	Vor 3 Stunden links gestillt.	Bodensatz grösser wie links, Trübung mässig.	Mässige Trübung und Bodensatz.	Unzählbare Kulturen von Staph. alb. und aur.	28 Kulturen von Staph. alb.	Sehr starke Trübung und Bodensatz.	Trübung und Bodensatz gering.	Unzählbare Kulturen von Staph. alb. und aur.	Kulturen unzählbar, nur Staph. alb.
				18.	6.	Vor 3 Stunden links gestillt.	Trübung und Bodensatz grösser wie links.	Geringe Trübung, kleiner Bodensatz.	Unzählbare Kulturen von Staph. alb. und aur.	8 Kulturen von Staph. alb., einige aur.	Starke Trübung und Bodensatz.	Trübung und Bodensatz klein.	Sehr viele unzählbare Kulturen von Staph. alb. und aur.	ca. 100 Kulturen von Staph. alb. u. aur.
7.	Riedtmann, E.	22	I	19.	2.	Vor 3 Stunden links gestillt.	Bodensatz sehr gross, starke Trübung.	Trübung und Bodensatz ziemlich gross.	8 zählbare und einige verflossene Kulturen von Staph. alb.	10 Kulturen von Staph. alb.	Trübung und Bodensatz grösser wie links.	Trübung und Bodensatz klein.	Beidseits unzählbare Kulturen von Staph. alb., rechts jedoch Belag bedeutend grösser.	
				20.	4.	Vor 3 Stunden links gestillt.	Trübung und Bodensatz grösser wie links.	Mässige Trübung und Bodensatz.	82 zählbare und eine Reihe unzählbarer Kulturen von Staph. alb.	Keine Kulturen aufgegangen.	Trübung mässig, Bodensatz bedeutend grösser wie links.	Kleine Trübung und Bodensatz.	35 Kulturen von Staph. alb.	5 Kulturen von Staph. alb.

Digitized by Google

Aus der Frauenklinik der Universität Freiburg i. B.

Über normale und unvollkommene Dammbildung.

Von

Dr. Hugo Sellheim,

Privatdozent und I. Assistenzarzt.

Mit 4 Textfiguren und Tafel V.

An keinem Teil des menschlichen Körpers können wir in so überzeugender Weise Missbildungen auf ein Stehenbleiben auf fötaler oder infantiler Entwickelungsstufe zurückführen, als an den inneren weiblichen Sexualorganen.

In dem Bestreben, auch für die Missbildungen an den ableitenden Wegen des Urogenitalapparates und Mastdarms eine Hemmung in der Ausbildung verantwortlich zu machen, ist man zu weit gegangen.

Wenn wir entscheiden wollen, was wir von Verbildungen mit Störungen in der normalen Entwickelung der äusseren Geschlechtsteile in Zusammenhang bringen dürfen, so müssen wir uns zunächst einen Überblick verschaffen über die Errungenschaften, welche uns die Werke von Rathke,[1]) Reichel,[2]) Retterer,[3]) Tourneux,[4]) Born,[5]) Nagel,[6]) vor allem aber von Keibel[7]) auf

[1]) Rathke, H., Abhandlungen zur Bildungs- und Entwickelungsgeschichte des Menschen und der Tiere. 1. Teil. Leipzig 1832.

[2]) Reichel, Zeitschrift f. Geb. u. Gyn. Bd. 14.

Derselbe, Verhandlungen der Würzburger physik.-medic. Ges. N. F. Bd. 27.

[3]) Retterer, E., Sur l'origine et l'évolution de la région anogénital des mammifères. Journ. de l'Anat. et de la Physiol. Paris 1890.

[4]) Tourneux, Du tubercule génitale et de l'anus. Journal de l'Anatomie et de la Physiologie 1888.

Derselbe, Sur le mode de Cloisonnement du cloaque et sur la formation de la cloison recto-urogénitale. Bibliographie anatomique II. 1894.

[5]) Born, Die Entwickelung der Ableitungswege des Urogenitalapparates u. des Dammes bei den Säugetieren. Merkel und Bonnet Ergebnisse 1894. Bd. III.

[6]) Nagel, Handbuch d. Gyn., herausgegeben von J. Veit. I. Bd.

Daselbst Angabe von weiteren hierauf bezüglichen Publikationen desselben Autors.

[7]) Keibel, Anatomischer Anzeiger 1893. Jahrgang VIII, Nr. 17.

Derselbe, Zur Entwickelungsgeschichte des menschlichen Urogenitalapparates. Archiv f. Anatom. u. Physiol. 1896. Anatom. Abteilung.

Digitized by Google

diesem Gebiete gebracht haben. Ich hebe gerade letzteren Autor besonders hervor, weil er die ausführlichsten Untersuchungen gemacht und uns die einschlägigen Verhältnisse in der anschaulichsten und von jedem leicht kontrollierbaren Art dargestellt hat. Es existiert keine Arbeit, welche in so eingehender Weise uns den Entwickelungsgang der weiblichen Genitalien an einer gut gewählten Serie von vorzüglich erhaltenen menschlichen Embryonen von 3 mm bis 25 mm Länge, also im Alter von ca. 15—18 Tagen bis etwa zur neunten Woche vor Augen führt. Dazu kommt noch, dass die nach den Originalplattenmodellen des Autors gearbeiteten käuflichen Phantome der einzelnen Föten die Beschreibung in glücklichster Weise ergänzen und dem Beschauer leicht eine klare räumliche Vorstellung dieser sonst so schwer verständlichen Vorgänge verschaffen. Leider ist aber gerade diese, von den Embryologen hochgeschätzte Arbeit in unserer neuen und neuesten gynäkologischen Litteratur nicht oder nur sehr stiefmütterlich behandelt.

Für die vorliegende Abhandlung kommt es mir wesentlich nur auf die Bildung des Dammes an. Als Anfang der Dammentwickelung kann man den Beginn der Zerlegung der entodermalen Kloake in einen dorsalen und ventralen Teil bezeichnen. Die Substanzbrücke, welche den Harnsack und das Darmrohr bei ihrer Einmündung in die Kloake gegeneinander abgrenzt, wächst tiefer nach abwärts. Bei dieser Trennung des Kloakenraumes sind noch zwei Längsfalten (Keibel) beteiligt, welche sich lateralwärts an die zwischen Harnsack und Darm herabwachsende Substanzbrücke anschliessend an der linken und rechten Seitenwand der Kloake von oben nach unten herablaufen. Diese drei Falten springen weiter ein, wachsen aufeinander zu und nach unten. Hierdurch wird die frontale Scheidewand immer vollständiger, bis die Falten nach unten die quer vorgesetzte, die Kloake verschliessende, sog. Kloakenmembran erreichen und sich mit ihr und unter einander verbinden. Die Kloake ist somit vollständig in den ventralen und dorsalen Abschnitt getrennt.

Aus dem ventralen Abschnitt entsteht der grösste Teil, vielleicht die ganze Harnblase, die Harnröhre und der Sinus urogenitalis bis zur Kloakenmembran; der dorsale geht in den entodermalen Abschnitt des Rectum über. Beide Kanäle öffnen sich bald nach aussen, indem an der durch die Kloakenmembran dargestellten, nur aus Entoderm und Ektoderm gebildeten Verschlussplatte die Epithelzellen auseinander weichen.

Digitized by Google

Hat die frontale Scheidewand die Kloakenmembran erreicht, so ist damit der primitive Damm gebildet.

Eine eigentliche ektodermale Kloake ist nach den Untersuchungen von Keibel[1]) beim Menschen nur in Spuren, zeitweilig auch gar nicht vorhanden. Bei einem der Vollendung des primitiven Dammes entsprechenden Stadium sehen wir an einem Keibel'schen Embryo eine flache Rinne vor uns, welche von der Schwanzwurzel bis aufwärts in das Gebiet des inzwischen gebildeten Geschlechtshöckers zieht. Diese Rinne, die wir nur als die Andeutung einer ektodermalen Kloake bezeichnen können, wird nun noch durch die definitive Dammbildung in eine vordere und hintere Grube zerlegt.

Der definitive Damm verdankt seinen Ursprung der Wucherung des mesodermalen Gewebes in der Umgebung des Anus. Die Wucherungen treten nach Keibel zunächst hinter dem Anus auf und dann erscheint die ektodermale Anusgrube als eine quer zur Geschlechtsrinne verlaufende Spalte. Später greifen die Mesodermwucherungen nach den Seiten dieses Spaltes über und vereinigen sich von der Tiefe aus nach der Oberfläche, nach vorn vor dem Anus. Durch diese Überwucherung entsteht ein richtiger ektodermaler Aftertrichter und es baut sich auf dem primitiven Damm als Fortsetzung eine breite Gewebsbrücke auf, der definitive Damm. In dieser Entstehung des definitiven Dammes aus einer paarigen Anlage stimmen die Darstellungen von Reichel,[2]) Retterer[3]) und Nagel[4]) prinzipiell überein. Dem Zusammenwachsen der Seitenwände dieser sogenannten ektodermalen Kloaken gehen nach Nagel Verdickungen des Epithels voraus.

Dorsal von dem definitiven Damm liegt nun die ektodermale Aftergrube, ventral der ektodermale Teil des Sinus urogenitalis.

Was das gegenseitige zeitliche Verhalten der Aufteilung der entodermalen Kloake und den Durchbruch von Sinus urogenitalis und Mastdarm nach aussen angeht, entlehne ich noch folgende Angaben Keibel:

Die frontale Scheidewand, welche die entodermale Kloake in die Harnröhre, Harnblase und den Sinus urogenitalis einerseits, den Darm andererseits trennt, erreichte die Kloakenmembran

[1]) l. c.
[2]) l. c.
[3]) l. c.
[4]) l. c.

Digitized by Google

bei einem Fötus von 13,6 mm Nl., also etwa im Alter von 35 bis 36 Tagen (Embryo CR. der His'schen Sammlung). Mit diesem Zeitpunkt ist also der primitive Damm gebildet und die Kloakenmembran in zwei Teile zerlegt, in einen vorderen, die Urogenitalmembran, und einen hinteren, die Verschlussplatte des Darmes, die man nun wohl passend Analmembran nennt.

Durch die jetzt anfangende Ausbildung des definitiven Dammes kommt die Analmembran in die Tiefe der ektodermalen Analgrube zu liegen und giebt so die Grenze zwischen ektodermalem und entodermalem Gebiet des Rektum an. Die Analmembran erhält sich noch längere Zeit. Bei einem Keibel'schen Embryo von 25 mm Nl. Länge, also etwa entsprechend $8^1/_2$—9 Wochen (Embryo Lo. der His'schen Sammlung) war sie noch nicht durchbrochen. Früher wie der After kommt der Sinus urogenitalis zum Durchbruch, und zwar erfolgt die Eröffnung dicht vor dem primitiven Damm. Der Keibel'sche Embryo Hg. der His'schen Sammlung von 14 mm Nl., etwa entsprechend einem Alter von 36 bis 37 Tagen, zeigt schon diese Kommunikation nach aussen.

Die Bildung des definitiven Dammes sah ich bei weiblichem Embryo der Keibel'schen Sammlung[1]) vom Anfang des 5. Monats noch nicht ganz vollendet, dagegen war bei Embryonen von Anfang des 6. und Anfang des 7. Monats der definitive Damm schon gut ausgebildet.

Nach diesem kurzen Abriss der Entwickelung des Dammes, der Ableitungswege des Urogenitalapparates und Mastdarms dürfen wir in dieser Region nur solche Missbildungen als durch Entwickelungshemmung entstanden auffassen, deren Form einem dieser skizzierten regelmässig zu durchlaufenden Embryonalstadien entspricht. Diese Definition der Hemmungsbildung ist sehr selbstverständlich und durchaus nicht neu. Doch sehen wir, dass durch Voraussetzung teils veralteter, teils ganz unrichtiger Anschauungen über die Entwickelungsvorgänge immer noch in der neuen und neuesten gynaekologischen Litteratur dagegen gefehlt wird.

Z. B. demonstrierte Strassmann[2]) in der Sitzung der Gesellschaft für Geburtshilfe und Gynaekologie vom 22. März 1901

[1]) Ich danke Herrn Prof. Keibel hier herzlichst für die grosse Freundlichkeit, mit der er mir Einblick in seine Sammlung gestattet und mich auch mit seinem Rat unterstützt hat.

[2]) Zeitschrift f. Geb. u. Gyn. Bd. 45, Heft 3.

Digitized by Google

einen Fall von Atresia ani vestibulo-perinealis — Persistierende Aftermembran, d. h. eine Ausmündung des Rektum etwa an der Fossa navicularis neben einem an normaler Stelle vollkommen für sich gebildeten, blind endenden After. Der Autor erklärt diese Verbildung durch ein Aneinandervorbeigehen des aus dem Ektoderm entstehenden Afters und des aus dem Entoderm gebildeten Enddarm. Gegenüber dieser, für die Entstehung von Bildungsfehlern am Mastdarm oft herangezogenen Erklärung sei hervorgehoben, dass nach unseren jetzigen Anschauungen von einer Entgegenstülpung einer ektodermalen Kloake und einem Entgegenwachsen gegen die entodermale Kloake in keiner Periode der Entwickelung die Rede sein kann. Wir sehen vielmehr nach den Untersuchungen von Keibel beim Menschen den Grund der ektodermalen Kloake, wenn wir diesen Ausdruck für die seichte Rinne gebrauchen wollen, mit dem unteren Ende der entodermalen Kloake von vornherein in inniger Berührung. Diese Stelle ist die von dem Primitivstreifen abstammende, nur aus Ektoderm und Entoderm zusammengesetzte Kloakenmembran. Hätte, wie Strassmann will, diese Kloakenmembran bezw. ihr hinterer Abschnitt die spätere Aftermembran persistiert, so wäre zwischen dem Enddarm und After nur ein leicht zu lösender Epithelverschluss zu erwarten gewesen. Im vorliegenden Fall beweist aber gerade die an fraglicher Stelle eingeschaltete, anscheinend ziemlich dicke Gewebsbrücke, dass hier gewisse neue Vorgänge Platz gegriffen haben müssen, welche den After vom Enddarm abdrängten. Ob das von den Seiten her zwischen Ektoderm und Entoderm vordringende Mesodermwucherungen sind, wie sie sich regelmässig bei dem Verschluss im vorderen Teil der Kloakenmembran finden, oder andersartige Veränderungen, will ich dahingestellt sein lassen, jedenfalls haben wir es aber hier nicht mit einer reinen Persistenz fötaler Zustände zu thun.

Küstner[1]) lässt bei der Erklärung der Atresia ani vaginalis eine ebenfalls von ihm angenommene Einstülpung des Ektoderms den Enddarm nicht erreichen. Dadurch wäre also der Mangel der Analöffnung an der normalen Stelle verständlich. Um nun die Kommunikation des Enddarms mit der Scheide zu erklären, nimmt er an, dass die Kommunikation zwischen Enddarm und Sinus urogenitalis persistiere. Dies würde nur dann eine Erklärung sein, wenn die Scheide aus dem Sinus urogenitalis hervorginge. Das ist natürlich ganz falsch,

[1]) Kurzes Lehrbuch der Gynaekologie, herausgegeben von Küstner, pag. 43. Jena, Gust. Fischer 1901.

Digitized by Google

da so nur eine Atresia ani vestibularis entstehen könnte. Allein die ganze Anschauung ist auch insofern unrichtig, als es sich nicht um ein Entgegenwachsen des definitiven Dammes gegen das herunterwachsende Septum recto-vaginale handelt, sondern um einen Aufbau des ektodermalen Abschnittes auf dem vollendeten primitiven, von oben heruntergewachsenen Teil des Dammes.

Mit dem Fortschreiten unserer embryologischen Kenntnisse tritt an uns die Notwendigkeit heran, in jedem einzelnen Fall von Missbildung genau zu unterscheiden, ob wir es mit einer reinen Hemmungsmissbildung zu thun haben, oder ob andere Momente neben der Hemmung oder für sich allein zur Deutung der Entstehung herangezogen werden müssen. So aufgefasst, sind die reinen Hemmungsmissbildungen in dieser Region selten. Neben den Spaltbildungen, die uns bei unseren Betrachtungen hier ferner liegen, ist es nur das Bestehenbleiben einer Kommunikation zwischen Mastdarm und Sinus urogenitalis und das Fehlen des definitiven Dammes.

Diesen immerhin sehr seltenen Missbildungen, die sich durch reine Bildungshemmung erklären lassen, möchte ich noch eine weitere anreihen, die unvollkommene Bildung des definitiven Dammes. Wir haben solche Anomalien bei Personen, die auch im übrigen Körper Retardation in ihrer Entwickelung erkennen liessen, häufiger gesehen und erklären sie dadurch, dass sich die Ränder der sogenannten ektodermalen Kloake vor dem Mastdarm nur in geringem Umfang aneinandergeschlossen haben. Ich lasse eine Übersicht über 22[1]) in den letzten 3 bis $3^1/_2$ Jahren beobachtete Fälle folgen. (Tabellen S. 168.)

Bei einem gut ausgebildeten Damm muss man vom vorderen Analrand bis zum Frenulum labiorum wenigstens eine 3 cm lange, ziemlich plane Fläche rechnen. Fig. 1 zeigt uns ein solches normales Verhalten des Dammes von vorn gesehen, und Fig. 3 stellt den Profilschnitt dazu dar.[2])

[1]) Ein Fall stammt aus der Praxis des Herrn Prof. Sonntag, für dessen Überlassung ich ihm sehr dankbar bin.

[2]) Fig. 1—4 sind nach naturgetreuen Glycerin-Gelatine-Abgüssen gezeichnet, die durch Gipsnegative von Patientinnen gewonnen wurden. Durch solche Nachbildungen lassen sich die verschiedenen Formen der äusseren Genitalien mit geringer Mühe und sehr viel grösserer Exaktheit festhalten als durch Photographien und noch so breite Beschreibungen.

Digitized by Google

In der folgenden Zusammenstellung sind verschiedene Grade der unvollkommenen Dammbildung aufgeführt. Die meisten Dämme sind als „kurz“ bezeichnet und bleiben alle mindestens

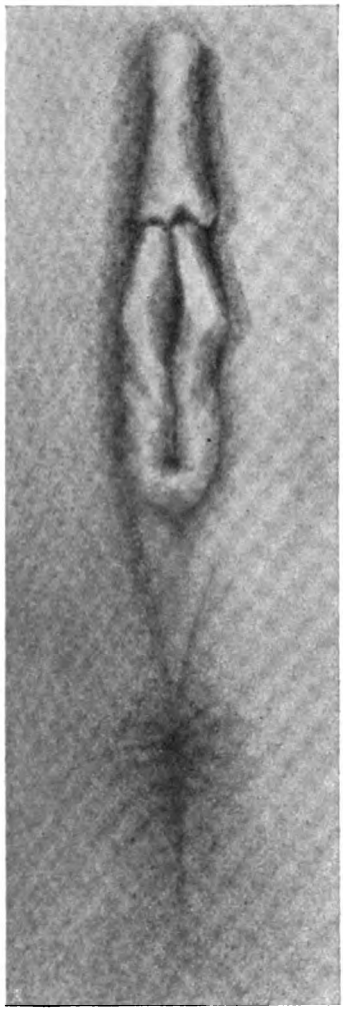

Fig. 1. Gut ausgebildeter normaler Damm. Nat. Gr.

Fig. 2. Unvollkommen gebildeter Damm. Nat. Gr.

unter 2,5 cm Länge; 9 Dämme waren „sehr kurz“, darunter solche von nur 1—1,5 cm Länge. Von der oberen Grenze, von 2,5 cm ab, fanden wir zahlreiche Übergänge zur Norm, die wir aber hier nicht weiter berücksichtigt haben.

Digitized by Google

Nr.	Jahre alt:	Eintritt der Menstruation mit	Brustdrüsen und Brustwarzen	Äussere Genitalien	Innere Genitalien	Becken	Besondere Bemerkungen
1	27	17 Jahren	Brustdrüsen schlecht entwickelt. Brustwarzen etwas flach.	Damm sehr kurz.	Uterus klein, von infantiler Form. Ovarien beiderseits hochliegend, vor dem oberen Teil der Articulatio sacro-iliaca.	infantil.	Hochgradige, angeborene Klumpfüsse. Fliehende Stirn Zähne sehr eng gestellt. Abnorme Behaarung an Brust, Rücken und Extremitäten.
2	42	14 Jahren	Brustdrüsen sehr gut. Brustwarzen gut.	Damm auffallend kurz und daran anschliessend eine sehr breite und tiefe Fossa navicularis.	Uterus von normaler Grösse und Form.	infantil.	Abnorme Behaarung.
3	30	16 Jahren	Brustdrüsen mässig; Brustwarzen schlecht abgesetzt, mit Querfurchen.	Damm kurz.	Uterus etwas über normal gross (Endometritis).	infantil.	Prognathismus.
4	24	18 Jahren	Brustdrüsen gut; Brustwarzen flach, schlecht abgesetzt, mit Querfurchen.	Damm kurz; Frenulum nur undeutlich ausgesprochen.	Uteruskörper kleiner als normal. Rechter Eierstock vor der Mitte der Articulatio sacro-iliaca. Linker Eierstock platter, langgestreckter, glatter Körper, hoch oben über der Articulatio sacro-iliaca.	weit.	Bleichsucht.
5	23	15 Jahren	—	Damm sehr kurz, kaum 1 cm lang; ein eigentliches Frenulum ist nicht vorhanden.	Uteruskörper retrovertiert.	—	Gaumen sehr eng und hoch.

Digitized by Google

6	17	14 Jahren	Brustdrüsen sehr gut; Brustwarzen klein, flach, schlecht abgesetzt.	Grosse Schamlippen flache Wülste; kleine Schamlippen kurz. Damm kurz.	Uteruskörper von normaler Grösse, in Anteflexion. Ovarium ohne Besonderheiten.	infantil.	tuberkulös belastet.
7	19	16 Jahren	Brustdrüsen gut; Brustwarzen sehr klein und flach.	Grosse Schamlippen fettlose Hautwülste; kleine Schamlippen ganz kurz. Damm kurz, daran anschliessend sehr weite, nach oben konkave Fossa navicularis.	Uteruskörper klein. Ovarien beiderseits kleiner als normal.	infantil.	Bleichsucht.
8	22	15 Jahren (aber nur einmal, dann Amennorrhöe bis jetzt)	Brüste sehr schlecht; Brustwarzen sehr klein.	Damm kurz. Mons veneris schlecht ausgebildet und dürftig behaart. Grosse Labien schmale, kaum vorspringende Wülste. Kleine Labien sehr schlecht ausgeprägt.	Uterus foetalis.	infantil.	Tuberkulose in der Familie. Diaphysen der Ober- und Unterschenkel ausserordentlich lang.
9	23	17 Jahren	Brüste sehr schlecht; Brustwarzen klein.	Damm kurz, nicht 2 cm lang.	Uterus von normaler Grösse. Ovarien beiderseits hoch und weit nach hinten liegend, etwa entsprechend der Linea terminalis; das linke unter normalgross.	Anklänge an infantile Form.	—
10	28	12 Jahren	Brüste genügend gross; Brustwarzen klein, schlecht abgesetzt, flach mit starken Furchen.	Grosse Schamlippen flache, fettlose Hautwülste. Kleine Schamlippen ziemlich lange, aber niedrige und flache Säume. Clitoris auffallend klein. Damm sehr kurz, geht mit seinem vorderen Ende direkt in die Fossa navicularis über.	Uteruskörper in horizontaler Retroversion, normalgross. Ovarien beiderseits ziemlich hochliegend.	infantil.	Unter Mittelgrösse.

Digitized by Google

Nr.	Jahre alt:	Eintritt der Menstruation mit	Brustdrüsen und Brustwarzen	Äussere Genitalien	Innere Genitalien	Becken	Besondere Bemerkungen
11	27	17 Jahren	Brustdrüsen schlecht; Brustwarzen flach, schlecht abgesetzt, aber ziemlich gross.	Grosse Labien fettlose Hautwülste; kleine Labien nur 8 mm hoch. Damm ist kurz und geht nach vorn in eine konkave Mulde über, die sich bis zum Hymen fortsetzt. Diese Mulde ist in der Längsrichtung von einem schmalen, weissglänzenden Streifen durchsetzt. Auf dem Damm selbst läuft ein 4 mm hoher, ziemlich schmaler Kamm in sagittaler Richtung vom After nach vorn.	Starke Faltenbildung in der Scheide, die in der vorderen Wand bis auf 5 mm an den Muttermund herangeht. Uteruskörper normalgross, retrovertiert.	normal.	Tuberkulose in der Familie.
12	17	15 Jahren	Brustdrüsen schlecht; Brustwarzen ganz klein.	Behaarung der äusseren Genitalien sehr mangelhaft. Grosse Labien flach; kleine Labien sehr kurz und niedrig. Damm ist sehr kurz und geht unmittelbar in die Fossa navicularis über.	Uterus von infantiler Form, klein. Beide Ovarien hoch oben über der Linea terminalis; das linke kleiner als normal.	ausgesprochen infantile Form.	Drüsenerkrankungen in der Jugend. Unter Mittelgrösse. Laterale Schneidezähne im Oberkiefer sehr klein, wie Milchzähne.
13	17	—	Brustdrüsen schlecht; Brustwarzen flach und klein.	Behaarung des Mons veneris mässig. Damm etwas kurz. Eine feine weissliche Linie durchsetzt im Anschluss an d. Damm die Fossa navicularis i. sagittaler Richtung.	Uterus von infantiler Form, klein.	Andeutung von infantiler Form.	Angeborener Schwachsinn.
14	17	noch nicht erfolgt.	Brustdrüsen schlecht; Brustwarzen kaum erbsengross, flach.	Mons veneris ohne Haare. Grosse Labien fast ohne Haare. Kleine Labien kurz. Clitoris sehr klein. Damm kurz.	Fötale Form des Uterus. Ovarien beiderseits sehr klein, hoch oben, neben dem Promontorium liegend.	infantile Form.	Unter Mittelgrösse. Gaumen hoch und schmal.

Digitized by Google

15	29	18 Jahren	Brustdrüsen sehr schlecht; Brustwarzen flach, schlecht abgesetzt.	Damm $1^1/_2$ cm lang. Nach vorn oben schliesst sich eine konkave, mit schleimhautähnlicher, glänzender Bedeckung ausgekleidete Mulde an.	Uteruskörper von infantiler Form, in Retroversion. Ovarien beiderseits hochliegend vor, bezw. über der Mitte der Articulatio sacro-iliaca.	deutlich infantile Form.	—
16	32	13 Jahren	Brustdrüsen schlecht; Brustwarzen klein und flach. Die Peripherie des Warzenhofes mit ziemlich langen, einzelstehenden, schwarzen Haaren bedeckt.	Grosse Schamlippen etwas flache Wülste; kleine Labien kaum angedeutet. Auf der linken Seite geht vom unteren Ende der kleinen Labie eine 6—7 cm hohe Falte nach aussen und oben, die bis zur Clitoris und zum Schamberg läuft, wo sie sich in zwei wenig erhabene Falten verliert. Clitoris sehr klein. Damm kurz.	Starke Faltenbildung in der Vagina. Infantiler Uterus in Retroversion. Ovarien ohne Besonderheiten.	infantil.	Bleichsucht vom 13.—17. Jahr. Unter Mittelgrösse.
17	26	$11^1/_2$ Jahren	—	Grosse Schamlippen fettlose Hautwülste; kleine Schamlippen 3 cm lang, aber nur 3 mm hoch. Damm kurz.	Infantiler, retrovertierter Uterus. Ovarien ohne Besonderheiten.	allgemein verengt, mit kindlichem Typus und Spuren von Rhachitis. Conjugata diagonalis = 10 cm.	Bleichsucht. Unter Mittelgrösse.
18	$16^1/_2$	—	Brüste sehr schlecht entwickelt. Brustwarzen ganz flach, mit starken Querfurchen.	Damm sehr kurz, auffallend nach der Fossa navicularis zurückweichend.	Scheide ziemlich eng. Kaum walnussgrosser, infantiler Uterus. Ovarien beiderseits sehr hochliegend, von spindeliger Gestalt und glatter Oberfläche.	ohne Besonderheiten.	

Digitized by Google

Nr.	Jahre alt:	Eintritt der Menstruation mit	Brustdrüsen und Brustwarzen	Äussere Genitalien	Innere Genitalien	Becken	Besondere Bemerkungen
19	22	17½ Jahren	Brustdrüsen sehr gut; Brustwarzen ausserordentlich klein und flach.	Kleine Labien sehr klein und kurz. Damm kurz.	Uterus infantilis in Retroversion. Linker Eierstock hoch über der Linea terminalis, von flacher, schmaler Form. Rechter Eierstock ganz hoch über d. Articulatio sacro-iliaca.	infantil.	
20	21	20 Jahren	Brustdrüsen sehr schlecht; Brustwarzen sehr klein und flach.	Dürftige Behaarung der äusseren Genitalien. Grosse Labien sehr flache und fettlose Hautwülste; kleine Labien kurze und niedrige Säume. Clitoris sehr klein. Damm 2,5 cm lang. Hymen sehr tiefliegend, ca. 2,5 cm hinter der Dammfläche.	Scheide auffallend kurz. Uterus infantilis in Anteflexionsstellung. Beide Ovarien als glatte, walzenförmige, kleinmandelgrosse Körper hoch oben über der Articulatio sacro-iliaca zu fühlen.	ausgesprochen infantil.	Zähne klein und engstehend. Puls sehr klein. Imbezillität.
21	22	17½ Jahren	Brustdrüsen sehr gut; Brustwarzen ausserordentlich klein und flach.	Kleine Labien sehr klein und kurz. Damm kurz.	Uterus infantilis mit sehr wenig ausgesprochenem Isthmus in Retroversion. Linker Eierstock weit nach aussen und oberhalb der Linea terminalis als eine flache, schmale Schwellung zu fühlen. Rechter Eierstock ganz flach, kastaniengross, hoch oben über der Articulatio sacro-iliaca.	infantil.	—
22	20	12½ Jahren	Brustdrüsen schlecht. Warzenhof klein, wenig pigmentiert, mit einzelnen langen Haaren. Brustwarzen klein, mit Quergraben.	Damm 1 cm lang, dann horizontal nach hinten gehend. Grosse Schamlippen gut entwickelt, kleine sehr schmal. Frenulum nicht vorhanden. Clitoris gut entwickelt. Hymen vollständig erhalten.	Uterus klein. Beide Ovarien ohne Besonderheiten.	sehr weit.	—

Digitized by Google

Einen ziemlich beträchtlichen Grad der unvollkommenen Dammbildung veranschaulichen Fig. 2 und 4. Wir sehen an der Abbildung 2, wie bei den meisten aufgeführten Fällen, dass sich an den verkümmerten eigentlichen Damm nach vorn und oben eine ausgedehnte,

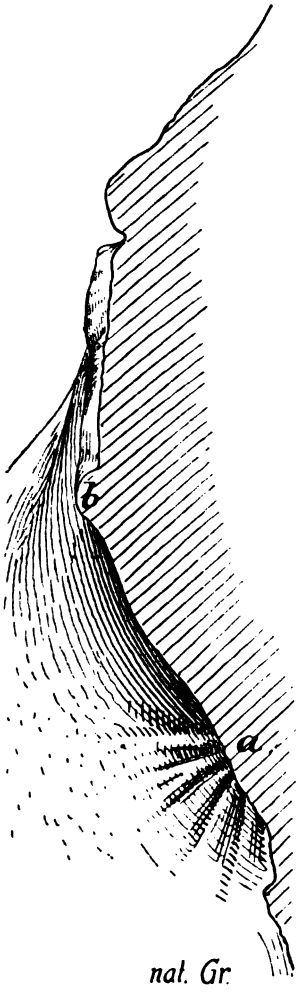

Fig. 3. Medianer Sagittalschnitt durch Fig. 1. *a—b* = Dammfläche.

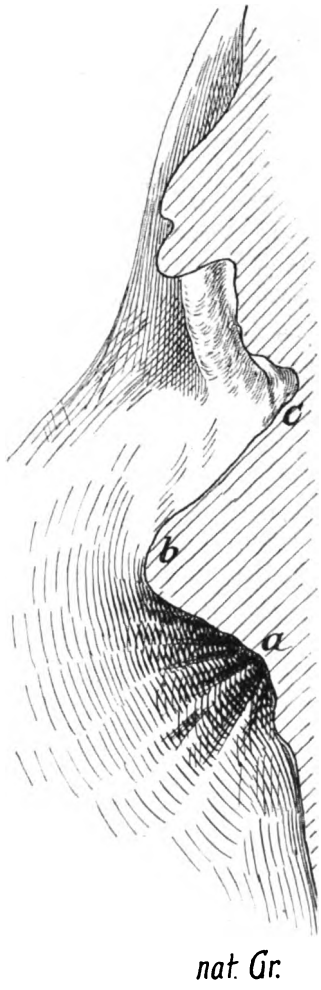

Fig. 4. Medianer Sagittalschnitt durch Fig. 2. *a—b* = Dammfläche; *c* = Hymen.

bald flachere, bald mehr vertiefte, nach oben bezw. vorn konkave Mulde (*b—c* Fig. 4) anschliesst. Ein Frenulum labiorum ist häufig nicht vorhanden oder nur kaum angedeutet. Erst wenn man die grossen Labien stark auseinanderzieht, spannt sich eine feine Querfalte

Digitized by Google

an. Die Mulde geht breit in die Fossa navicularis über. In einzelnen Fällen war die Entfernung vom vorderen Ende des rudimentär gebildeten Dammes bis zum Hymenalsaum sehr lang; ich habe bis zu 2,5 cm gemessen. Eine solche Tiefe und trichterförmige Gestaltung der Vulva erinnert an die ursprüngliche Länge des Sinus urogenitalis, der sich bei vollkommener Bildung der äusseren Genitalien zu einer ganz seichten Grube abflachen sollte. Gewöhnlich kleidet die Mulde eine spiegelnde, schleimhautähnliche Bedeckung aus, gegen welche sich die Haut der Dammfläche deutlich und manchmal mit einem etwas prominenten Rand absetzt (cf. Fig. 2 rechts). Zweimal waren in der konkaven Mulde in sagittaler Richtung ziehende, feine weissliche Streifen und einmal kleine Unregelmässigkeiten im Gewebe, miteinander abwechselnde Höckerchen und Vertiefungen, vorhanden. An der Dammfläche war in einem Fall eine in sagittaler Richtung vom Analrand nach vorn ziehende, 2 mm hohe, mediane Raphe ausgeprägt, alles Bildungen, die auf die Entstehung des definitiven Dammes aus einer paarigen Anlage hindeuten.

Von den untersuchten Personen waren 6 unter 20 Jahren, eine über 30 Jahre, die übrigen zwischen 20 und 30 Jahren alt. Alle hatten nicht geboren, einige waren steril verheiratet, die übrigen ledig.

Erblich mit Tuberkulose belastet war nur eine; bei zweien war Tuberkulose in der Familie, und eine hatte in ihrer Jugend an „Drüsen am Hals" gelitten. Stärkere Bleichsucht hatten 4; zwei waren von Geburt an schwachsinnig; bei zwei anderen deutete ein auffallend schlechter Puls neben anderen Bleichsuchtsymptomen auf mangelhafte Ausbildung des Zirkulationsapparates hin. Zwei Personen zeigten eine abnorm starke Behaarung am Körper.

5 Mädchen erreichten nicht Mittelgrösse. Am Schädel fielen Prognathismus, fliehende Stirn, milchzahnähnliche Bildungen und enger und hoher Gaumen vereinzelt auf. In einem Fall deutete ausserordentliche Länge der Diaphysen an Ober- und Unterschenkeln auf einen schlecht proportionierten Knochenbau.

Die Regel war bei den meisten verspätet, im Durchschnitt erst mit $15^3/_4$—16 Jahren, eingetreten. Ein 17jähriges Mädchen war noch nicht menstruiert.

Die Brustdrüsen waren nur 8mal genügend oder besser entwickelt, in allen übrigen Fällen schlecht oder sehr schlecht. Die Brustwarzen waren in fast allen Fällen klein, flach, schlecht ab-

Digitized by Google

gesetzt und mehrfach mit starken, meist quer verlaufenden Furchen durchsetzt. Einmal sind in der Peripherie des Warzenhofes einzelnstehende, ziemlich lange schwarze Haare erwähnt.

Von den äusseren Genitalien war der Mons veneris einmal auffallend schlecht ausgebildet. Die Behaarung an den Geschlechtsteilen fehlte einmal ganz und war 4 mal ausserordentlich dürftig. Die grossen Labien sind 6 mal als flach und schmal, 4 mal als fettlos notiert. Die kleinen Labien waren 15 mal kurz, niedrig, manchmal sogar kaum angedeutet. Einmal ist auf eine accessorische Faltenbildung am oberen Teil der kleinen Schamlippen aufmerksam gemacht, wie wir sie in anderen Fällen schon öfters gesehen haben. Die Clitoris war 3 mal auffallend klein.

Von den inneren Genitalien war die Scheide je einmal auffallend kurz und eng, zweimal zeigte sie eine starke, an den Fötalzustand erinnernde Faltenbildung, die bei der einen Patientin sogar bis auf 5 mm an den Muttermund heranging. Der Uterus war in 14 Fällen unter normalgross, von fötaler oder infantiler Form. Der Körper fand sich 6 mal in Retroversion. Die Ovarien lagen in über der Hälfte der Fälle auf beiden Seiten hoch oben im Beckeneingang oder noch höher (mangelhafter Descensus[1]); dabei deutete 6 mal untermormale Grösse, 5 mal glatte Oberfläche und 7 mal spindelige Gestalt auf ihre mangelhafte Funktion.

Das knöcherne Becken hatte 15 mal ausgesprochen kindlichen Charakter. Die stärkste Verengerung betrug 10 cm in der Conjugata diagonalis. Ausserdem fanden sich noch zweimal Anklänge an infantile Form.

Die genaue klinische Untersuchung der mit einer unvollkommenen Dammbildung behafteten Personen deckt uns noch zahlreiche andere, anerkannte Bildungsfehler am Körper und den Genitalien auf. Dieses Zusammentreffen weist uns darauf hin, auch die neue Hemmungsmissbildung als eine Teilerscheinung einer im allgemeinen mangelhaften Ausbildung der befallenen Individuen zu betrachten und von einer gemeinsamen Schädlichkeit abhängig zu machen.

Nach dem normalen Gang der definitiven Dammbildung (cf. oben) müssen wir die entwickelungshemmende Ursache schon vor der Mitte oder gegen die Mitte des Fötallebens wirksam denken.

[1]) cf. Sellheim, Unvollkommener Descensus ovariorum. Diese Beiträge, dieses Heft.

Digitized by Google

Diese Resultate unserer klinischen Untersuchungen bin ich auch noch in der Lage durch ein sehr schönes anatomisches Präparat zu illustrieren, das ich dem liebenswürdigen Entgegenkommen des Prager Pathologen, Herrn Hofrat Chiari, verdanke. Das Becken stammt von einer 24jährigen, an Tuberkulose gestorbenen Nullipara. Der abgebildete (Tafel V) mediane Sagittalschnitt zeigt uns den sehr kurzen Damm, den Tiefstand des Hymens, die faltenreiche Scheide. Ein Schnitt 1,3 cm weiter nach links trifft den auch schon vom medianen Sagittalschnitt aus sichtbaren unternormalgrossen, plumpwalzenförmigen, retrovertierten Uterus in der Mitte.

Tuben und Uterusschleimhaut sind tuberkulös erkrankt, die cirrhotischen Ovarien zeigen fast vollständigen Follikelschwund und Gefässdegeneration. Das Beckenbauchfell ist, wie auch die Abbildung es wiedergiebt, mit zahlreichen kleinen Tuberkelknötchen besät, deren palpatorischen Nachweis uns Hegar schon vor Jahren als das beste Erkennungsmittel für die Peritonealtuberkulose kennen gelehrt hat.[1])

---

[1]) Hegar hat bereits 1886 (Die Entstehung, Diagnose und chirurgische Behandlung der Genitaltuberkulose des Weibes, pag. 33) die für die Diagnose der Tuberkulose wichtige Bedeutung des Auffindens kleiner knotiger Schwellungen hingewiesen, wie sie besonders auf der Hinterfläche des Uterus, der Ligamenta lata und in den Douglas'schen Falten zu fühlen sind. Später hat er (Tuberkulose der Tuben und des Beckenbauchfells. Deutsche medizinische Wochenschrift 1897, Nr. 45) auf den Unterschied zwischen den kleinen, oft härtlichen, auf dem Bauchfell disseminiert erscheinenden Knötchen und den grösseren, nicht selten weicheren, besonders in den Falten, wie den Ligamenta sacrouterina auffindbaren Knötchen hingewiesen, welch letztere auch bei anderen infektiösen Prozessen vorkommen.

Löhlein hat im Jahre 1900 (Diagnose der tuberkulösen Peritonitis. Deutsche medizinische Wochenschrift, Nr. 39) ebenfalls den diagnostischen Wert dieser Befunde hervorgehoben.

Digitized by Google

24 jährige Nullipara;

Tuberkulose des Beckenbauchfells, der Tuben und des Uterus. Cirrhose der Ovarien; Infantiler Uterus; Kurzer rudimentärer Damm, tiefliegender Hymen.

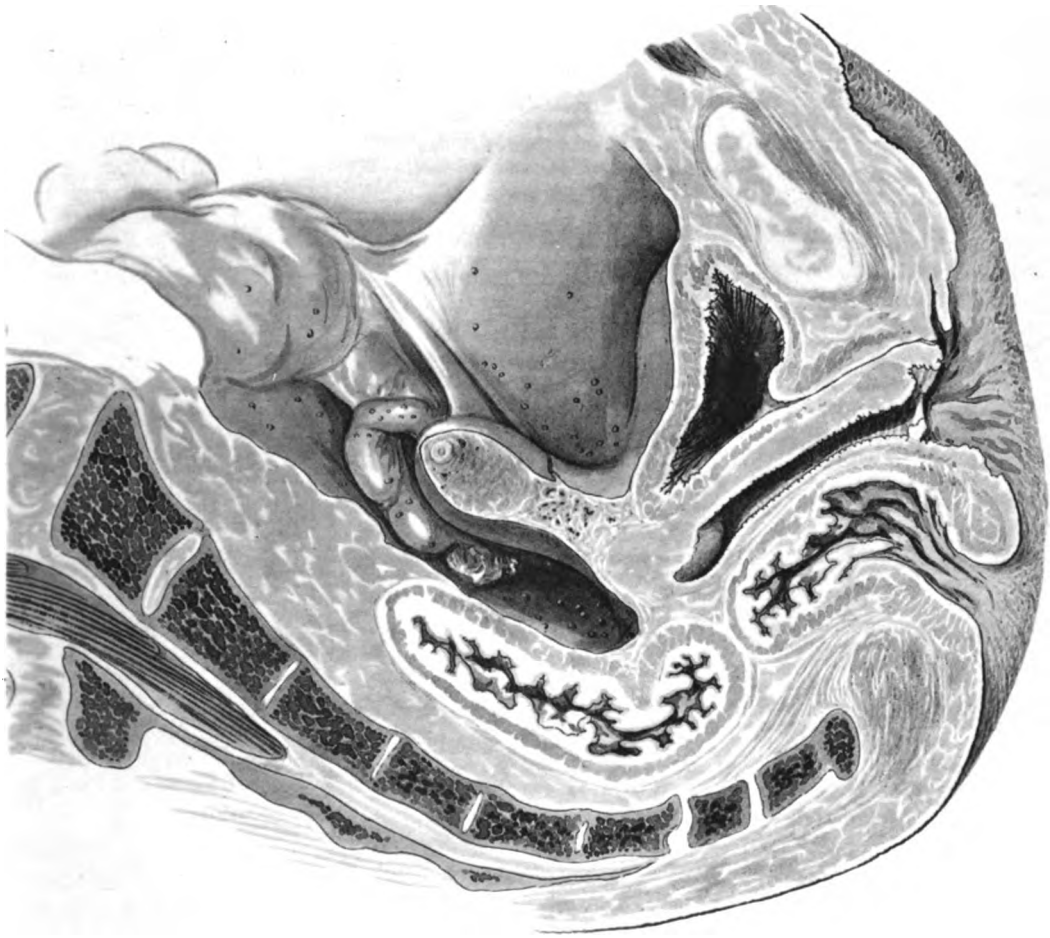

2/3 nat. Gr.

Medianer Sagittalschnitt von rechts gesehen.

Verlag von Arthur Georgi, Berlin. Lichtdruck von Sinsel & Co., Leipzig

Digitized by Google

Digitized by Google

Aus der Frauenklinik der Universität Freiburg i. B.

Unvollkommener Descensus ovariorum.

Von

Dr. Hugo Sellheim,

Privatdozent u. I. Assistenzarzt.

Mit Tafel VI.

Schon seit Jahrzehnten wird an der Hegar'schen Klinik bei allen zur Exploration kommenden weiblichen Individuen die Untersuchung auf Bildungsfehler geübt. Diese fortgesetzten Forschungen haben die Entdeckung einer Anomalie an den Ovarien gezeitigt, welche durchaus nicht selten ist und einen neuen Beweis für das so häufige Vorkommen von Entwickelungsstörungen beim weiblichen Geschlecht giebt.

Durch die Erlaubnis meines hochverehrten Chefs, des Herrn Geh. Rat Hegar, bin ich in der Lage, über 44 klinische Beobachtungen zu berichten, bei denen sich eine exquisite Hochlagerung der Eierstöcke nachweisen liess.

Für die Bestimmung der Lage der Ovarien benutzen wir vor allem die Linea terminalis, welche wir in einen vorderen, mittleren und hinteren Abschnitt zerlegen. Ferner teilen wir die Gegend der Articulatio sacro-iliaca in eine obere, mittlere und hintere Partie. Ausserdem werden noch das Promontorium und der letzte Lendenwirbel benutzt; zuweilen auch die Spina ossis ischii bei sogenanntem Prolapsus ovarii. Wir konstatierten, dass normaler Weise die Ovarien mit ihren Mittelpunkten im kleinen Becken etwas hinter und unterhalb der Mitte der Linea terminalis anzutreffen sind. Im grossen Becken liegen die Eierstöcke gewöhnlich nicht.

Einen mangelhaften Descensus nahmen wir nur dann an, wenn die Eierstöcke mit ihren Mittelpunkten mindestens am hinteren Teil der Linea terminalis oder am

Digitized by Google

oberen Teil der Articulatio sacro-iliaca lagen, so dass sich schon ein grösserer Teil des Organs im grossen Becken befand. Ausserdem durften nicht etwa andere pathologische oder physiologische Prozesse vorhanden sein, welche einen solchen Hochstand herbeiführen können.

Die Explorationen wurden in Narkose per vaginam und per rectum, in jeder Beckenhälfte mit der gleichnamigen Hand, fast immer von dem Chef der Klinik, Herrn Geh. Rat Hegar selbst vorgenommen und gewöhnlich durch einen geübten Assistenzarzt kontrolliert. Auf diese Weise glaubten wir, für die Gleichmässigkeit und Richtigkeit der Untersuchungsbefunde die beste Garantie übernehmen zu können. Auch sind die Fälle durchaus nicht ad hoc untersucht, sondern aus den Journalen der letzten $5^1/_2$ Jahre unter ca. 2200 in Narkose vorgenommenen Untersuchungen ausgewählt worden; nur vereinzelte Befunde stammen aus noch früherer Zeit.

Keine der Personen mit Hochlagerung der Eierstöcke hatte geboren. Abgesehen von zwei an Tubentuberkulose Erkrankten, konnte man ausser den etwa gleichzeitig vorhandenen anderen Bildungsfehlern keine oder nur ganz geringfügige pathologische Prozesse im Becken (Kolpitis, Endometritis, mässige strangförmige Ligamentverdickungen) bei den Patientinnen nachweisen. Eine andere Ursache als ein unvollkommener Descensus lässt sich also für die beobachtete Lageanomalie nicht ausfindig machen.

Nur 13 Patientinnen waren unter 20 Jahren (die jüngste 16 Jahre, die übrigen 17—20 Jahre), die anderen zwischen 20 und 30 Jahren alt. Vier waren steril verheiratet, die übrigen ledig und nullipar. Nur bei einer im III. Monat schwangeren Frau musste wegen Hyperemesis, die wir auf die bestehenden Entwickelungsfehler an den Genitalien (Uterus septus) zurückzuführen geneigt sind, der künstliche Abort eingeleitet werden. Die Hochlagerung der Ovarien war für diesen Fall in so früher Zeit der Gravidität und in so später Zeit des Wochenbetts nachgewiesen, dass diese Lageveränderung nicht auf die physiologischer Weise in Schwangerschaft und Wochenbett vorhandene Dislokation zurückgeführt werden konnte.

Bleichsucht war in $^1/_3$ der Fälle, später Eintritt der Periode (im Durchschnitt erst mit 18 Jahren) war in mehr als $^2/_3$ der Fälle vorhanden. Bei 6 Mädchen hatte sich die Regel trotz vorgeschrittenen Alters noch nicht gezeigt.

Digitized by Google

Erbliche Belastung, Anhaltspunkte für vorausgegangene tuberkulöse Erkrankungen und in einzelnen Fällen auch manifeste Tuberkulose legte uns mehrfach die Abhängigkeit der Bildungsfehler von dieser Schädlichkeit nahe, auf die Hegar[1]) anderenorts aufmerksam gemacht hat.

Über $^1/_3$ der Kranken erreichte nicht einmal Mittelgrösse. Verbildungen des Schädels wurden nur notiert, wenn sie sehr auffallend waren, daher wir nur je einmal starke Abflachung des Scheitels, fliehende Stirn und Prognathismus notiert finden. Dagegen sind, was den Gesichtsschädel betrifft, enger und hoher Gaumen häufiger erwähnt. Die Zähne waren verschiedentlich sehr klein, wie Milchzähne, mit Schmelzdefekten behaftet, häufig frühzeitig abgenutzt und unregelmässig, meist eng gestellt. Um die Zahnformen in den einzelnen Fällen festzuhalten und miteinander vergleichen zu können, habe ich damit begonnen, von solchen fehlerhaften Gebissen Abdrücke zu nehmen und mit Gips auszugiessen. In zwei Fällen deutete auffallende Länge der Diaphysen an den unteren Extremitäten auf einen sehr schlecht proportionierten Körperbau. Dünner, leicht unterdrückbarer Puls in Verbindung mit Bleichsucht und zahlreichen anderen Bildungsfehlern machte manchmal einen Mangel in der Ausbildung des Herzens und der grossen Gefässe wahrscheinlich.

Die Brustdrüsen waren bei fast der Hälfte sehr schlecht entwickelt, die Brustwarzen in einem noch höheren Prozentsatz klein, flach, schlecht abgesetzt, von starken Furchen und Quergräben durchsetzt, oder es bestanden entschiedene Hohlwarzen. Zweimal fanden sich als überzählige Mammillae anzusprechende Gebilde.

Die äusseren Genitalien waren in mehreren Fällen sehr dürftig behaart. Die grossen und kleinen Schamlippen zeigten in über $^1/_3$ der Fälle schlechte Entwickelung. Nur einmal prominierten infolge sehr fettloser und flacher Beschaffenheit der grossen Labien die kleinen stärker, worauf W. A. Freund[2]) als Zeichen des Infantilismus besonderen Wert legt.

---

[1]) Hegar, Tuberkulose und Bildungsfehler. Münch. med. Wochenschrift 1899, Nr. 38.

[2]) W. A. Freund, Über die Indikationen zur operativen Behandlung der erkrankten Tuben. Volkmanns Sammlung klin. Vortr. Nr. 323. 1888.

Derselbe, Zur Anatomie, Physiologie und Pathologie der Douglastasche u. s. w. Hegars Beiträge zur Geb. u. Gyn. Bd. II. 1899.

Digitized by Google

Bei 9 Mädchen wurde eine unvollständige Dammentwickelung gesehen, welche wir erst in der letzten Zeit als eine Entwickelungshemmung erkannt haben und die wir besonders besprechen werden.[1])

Zwei mit solchen rudimentären Dämmen ausgestattete Individuen hatten eine sehr tiefe Vulva, die wir als eine Reminiscenz an die ursprüngliche Länge des Sinus urogenitalis zu deuten geneigt sind.

An der Scheide beobachteten wir 8 mal starke Faltenbildung, wobei mehrfach die Querrunzeln auf der vorderen Muttermundslippe bis auf 5 mm an den Muttermund herangingen, eine Abnormität, die Hegar[2]) neuerdings als persistierendes fötales Verhältnis gedeutet hat. Vereinzelt kamen Kürze, Enge und Straffheit der Scheide (2 mal), Septumrest (1 mal), Fehlen des oberen Drittels (1 mal) und vollständige Verdoppelung (1 mal) vor.

Die Portio vaginalis uteri war in fast allen Fällen klein, in der Hälfte der Fälle sogar sehr klein.

Den Uteruskörper fühlte man fast immer kleiner als normal, 11 mal unter walnussgross. Uterus duplex, septus und bogenförmiges Rudiment waren je einmal vorhanden.

Der Vergleich des Körpers mit dem Hals liess 22 mal eine fötale oder infantile Form des Organs erkennen. Mehrfach fand man eine plumpe, walzenförmige Gestalt des ganzen Uterus, häufig war dagegen auch der Isthmus ausserordentlich deutlich ausgesprochen. In einem Fall mache ich auf einen sehr tiefen, sicher beträchtlich unterhalb des Isthmus gelegenen Abgang der Ligamenta sacro-uterina aufmerksam.

Eine normale stumpfwinkelige Anteflexionsstellung bestand nur 7 mal. 6 mal befand sich der Uteruskörper in abnormer, spitzwinkeliger Anteflexion, in fast allen übrigen Fällen sind die verschiedensten Grade der Rückwärtslagerung, von der Geraderichtung der Längsachse des Corpus mit der des Halses bis zur Retroflexion notiert.

Die Hochlagerung der Eierstöcke illustriert am besten folgende Skala. Es lagen die Ovarien mit ihren Mittelpunkten:

---

[1]) cf. Sellheim, Über normale und unvollkommene Dammbildung, diese Beiträge, dieses Heft.

[2]) Hegar, Zur abnormen Behaarung, Beiträge zur Geb. u. Gyn. Bd. IV. 1901.

Digitized by Google

	Auf der linken Seite	Auf der rechten Seite
In der Höhe des hinteren Teiles der Linea terminalis .	8 mal	9 mal
Vor dem oberen Teil der Articulatio sacro-iliaca . . .	11 „	12 „
Etwas oberhalb der Linea terminalis	4 „	4 „
Etwas oberhalb der Articulatio sacro-iliaca	10 „	10 „
Neben dem Promontorium	2 „	8 „
Neben dem letzten Lendenwirbel	—	1 „

Ungenaue Angaben: „hoch oben", „sehr hoch oben" finden sich in 5 Fällen. In einem Falle wurde ein Eierstock nicht aufgefunden, während der andere sehr hoch lag, in einem anderen Falle lag nur der rechte Eierstock hoch, der linke an normaler Stelle. Sechsmal ist notiert, dass die Ovarien ausser sehr hoch ausserordentlich weit nach hinten zu tasten waren. Der Befund des einen Eierstocks neben dem letzten Lendenwirbel war bei einer vollständigen Verdoppelung des Uterus und der Vagina zu konstatieren und wurde dreimal zu verschiedenen Zeiten in Narkose immer wieder bestätigt. In den einzelnen Fällen lagen die Ovarien meistens auf beiden Seiten gleich hoch, gelegentlich lag der eine Eierstock höher als der andere, ohne dass eine Seite besonders bevorzugt gewesen wäre.

Über die Grösse der mangelhaft descendierten Ovarien giebt uns folgende Zusammenstellung Auskunft. Die Eierstöcke erschienen:

Walnussgross	4 mal
Taubeneigross	2 „
Kastaniengross	18 „
Mandelgross (mit der Schale) . . .	15 „
Unter oder kaum mandelgross . . .	14 „
Kaum fingerhutgross	8 „
Bohnengross	4 „
Gut erbsengross	1 „

Ein Eierstock wurde, wie angegeben, nicht aufgefunden, und in 11 Fällen fanden sich nur Grössenangaben wie „normal", „ungefähr normal", so dass ich sie nicht in der Tabelle mit aufgeführt habe. Nachdem ich diese Fälle aber, wie es wohl auch richtig ist, als normal gross-, etwa mandelgross rubriziert habe, so ergiebt sich, dass die Ovarien waren:

Digitized by Google

grösser als normal (kastanien- bis walnussgross) 24 mal,
normal gross (mandelgross) 59 mal,
unter normal gross (kaum mandel- bis erbsengross) 27 mal.

Die Gestalt ist 10 mal als ausgesprochen spindelig, langgestreckt oder walzenförmig und 15 mal als stark abgeplattet notiert. Bei vier Personen konnte man sehr gut nachweisen, dass die Längsachse solcher langgestreckter Ovarien ziemlich gerade von oben nach unten, fast parallel der Längsachse des Körpers verlief.

Die Oberfläche war 20 mal ganz glatt, ohne alle Furchen und Einziehungen, und zwar betraf das durchgehends die unter normal grossen Eierstöcke. 6 mal war die Oberfläche nur etwas uneben, in allen anderen Fällen fanden sich kleinere und grössere Höckerchen und Furchen, wie wir sie bei normal ovulierenden Keimdrüsen zu fühlen gewohnt sind.

Fälle von Fixation durch entzündliche Prozesse glauben wir von der Betrachtung ausgeschlossen zu haben; dagegen konnten wir in einem Fall nachweisen, dass ein sehr kurzes Ligamentum ovaricopelvicum den oberen Pol des mit seiner Längsachse steil gestellten Ovarium festhielt, während der untere grosse Exkursionen um dieses Punctum fixum machen konnte.

Zweimal blieben die hochliegenden, im übrigen freibeweglichen Eierstöcke ruhig an ihrem Platz liegen, wenn man den retrovertierten Uterus aufrichtete. Gleiches Verhalten zeigten die Ovarien in zwei anderen Fällen, wenn man den anteflektiert liegenden Uteruskörper nach hinten umlegte und wieder nach vorn brachte. In einem weiteren Fall fühlte man bei Retroversion des Uterus sehr deutlich das kurze und straffe Ligamentum ovarii proprium des hochliegenden Eierstocks sich bei den Repositionsversuchen noch schärfer anspannen.

Das knöcherne Becken hatte in über der Hälfte der Fälle ausgesprochen infantilen Charakter. Die höchsten Grade einer allgemeinen Raumbeschränkung bestanden bei einer Conjugatalänge von 9,3 und 9,5 cm und gleichzeitiger starker Verengerung im Ausgang.

Neben 5 Fällen einer deutlich ausgesprochenen abnormen Behaarung am Körper halte ich noch das Vorkommen von psychischen Störungen bei solchen unentwickelten Individuen für sehr beachtenswert. Drei Patientinnen litten an psychischen Erkrankungen,

Digitized by Google

die von unseren Freiburger Psychiatern[1]) auf angeborenen Schwachsinn zurückgeführt wurden; eine andere Person war ebenfalls sichtlich geistig zurückgeblieben. Solche mit einer mangelhaften Ausbildung des Gehirns in Zusammenhang zu bringende geistige Defekte gliedern sich harmonisch den somatischen Bildungsfehlern an.

Diese Zusammenstellung zeigt uns den mangelhaften Descensus ovariorum mit vielfachen anderen Bildungsfehlern am Körper und besonders den Genitalien regelmässig, wenn auch in der verschiedensten Weise kombiniert. Der mangelhafte oder unvollkommene Descensus ovariorum vervollständigt also das Bild des unentwickelten weiblichen Individuums noch weiter.

Ein Blick in die Entwickelungsgeschichte lehrt uns den Zeitpunkt kennen, in dem die Retardation im Descensus ovariorum erfolgt. Über die sich normaler Weise im Fötalleben und in der ersten Kindheit vollziehende Lageveränderung der Eierstöcke macht uns Wendeler[2]) exakte Angaben. Wir finden nach seinen Untersuchungen:

Anfang des II. Monats die Eierstocksanlage annähernd parallel der Mittellinie und kopfwärts bis zur Herzspitze und über das untere Ende der Lungenanlage hinaufreichend.

Anfang des III. Monats reichen die Eierstocksanlagen nur noch bis zur Mitte der Lendenwirbelsäule und liegen schon in einem allerdings sehr kleinen, nach oben offenen Winkel zur Fruchtachse.

Gegen Ende des III. Monats ist der Winkel zwischen Ovarialanlagen und Mittellinie schon ein wenig grösser; kopfwärts schneidet ihr Tubenpol bereits mit dem oberen Rande des Darmbeinkammes ab.

Anfang des IV. Monats überragt der Darmbeinkamm das abdominale Ende des Ovariums bereits erheblich. Der Winkel zwischen Eierstocksachse und Wirbelsäule ist grösser geworden.

In der Mitte des V. Monats liegen die Ovarien bereits tief im grossen Becken, dicht oberhalb der Eingangsebene.

Vom VI. Schwangerschaftsmonat an verlaufen die Ovarien annähernd parallel zur Beckeneingangsebene.

---

[1]) Herrn Hofrat Prof. Emminghaus und Herrn Privatdozenten Pfister sind wir für die liebenswürdige Zuweisung und Untersuchung von Patientinnen zum grössten Danke verpflichtet.

[2]) Martin, Die Krankheiten der Eierstöcke und Nebeneierstöcke, Leipzig, A. Georgi 1899, pag. 42 u. folg.

Digitized by Google

Zur Zeit der Geburt finden sich unter normalen Verhältnissen stets die Ovarien noch oberhalb der Eingangsebene des kleinen Beckens.

Nach Ablauf des 1. Lebensjahres liegen sie fast immer unterhalb derselben.

Im Gegensatz hierzu nimmt Hertwig[1]) an, dass sich bei normaler Entwickelung die Eierstöcke schon im neunten Monat ins kleine Becken hineinsenken. Nach unseren Erfahrungen müssen wir uns den Angaben von Wendeler anschliessen, dass bei neugeborenen Mädchen in der Regel die Eierstöcke sich noch oberhalb des Beckeneinganges finden.

Bei unseren klinisch festgestellten Fällen von unvollkommenem Descensus ovariorum schwankte die Lage der Keimdrüsen mit ihren Mittelpunkten zwischen dem letzten Lumbalwirbel und dem hinteren Teil der Linea terminalis, so dass wir die Störung in der normalen Entwickelung, je nach dem Grade der Hochlagerung, etwa in die Zeit vom 3. Embryonalmonat bis zum Ablauf des 1. Lebensjahres zurückdatieren müssen.

Bei der mechanischen Erklärung des Descensus ovariorum neigen wir uns auch zu der Auffassung, die Wendeler[2]) anführt, dass es sich nicht um ein eigentliches Herabwandern der Ovarien handelt, sondern die Eierstöcke liegen bleiben, während die Bauch- und Beckenwandungen sich bei ihrem stärkeren Längenwachstum an ihnen vorbei nach oben schieben. Diese Erklärung verträgt sich auch gut mit der Annahme, dass der Zug des in seiner Entwickelung zurückbleibenden Leistenbandes der Urniere (Gubernaculum Hunteri beim Mann) das wirksame Prinzip bei der Dislokation der Keimdrüse darstellt. Beim Manne bedingt dieser Strang durch das Zurückbleiben im Wachstum an dem Hoden einen unausgesetzten Zug nach vorn gegen den Annulus inguinalis internus.

Beim Weib wird dagegen durch die Einbackung in die Müller'schen Gänge nach der Auffassung Keibels[3]) ein Punctum fixum gewonnen, welches das Leistenband in zwei Abteilungen mit verschiedener Zugrichtung zerlegt. Nur der proximale Teil (das spätere Ligamentum ovarii proprium) kann jetzt noch den Eierstock

[1]) Hertwig, Lehrbuch der Entwickelungsgeschichte. Jena, Gust. Fischer 1896. V. Aufl., pag. 382.

[2]) l. c.

[3]) Mündliche Mitteilung.

Digitized by Google

im weiteren Verlauf des Descensus nach unten und medialwärts, auf den Uterus zu und in das kleine Becken hinein ziehen. Der distale Abschnitt (das spätere Ligamentum rotundum) wirkt nach der Verwachsung mit dem Müller'schen Gang nur noch direkt auf den Uterus ein, zieht ihn nach vorn und behält seine Wirksamkeit auch noch bis in spätere Zeit.

Ziehen nun bei hochliegenden Eierstöcken, also kurzen Ligamenta ovarico-pelvica die Ligamenta rotunda, so ist die Lage, welche der Uterus einnehmen kann, noch von dem Verhalten der Ligamenta ovarii propria abhängig. Sind diese lang und nachgiebig, so wird der Uterus dem Zug nach vorn folgen können, und wir bekommen eine Anteflexionsstellung. Sind sie dagegen kurz oder unnachgiebig, so bleibt der Uterus hinten liegen, oder behält wenigstens eine Disposition zur Rückwärtslagerung.

Die verschiedenen Grade der Rückwärtslagerung, die wir in der Hälfte der klinischen Beobachtungen von mangelhaftem Descensus notiert haben, dürfen wir mit dieser Lageanomalie der Ovarien in Zusammenhang bringen, worauf auch schon Küstner[1]) aufmerksam gemacht hat.

Ein Beweis für ein langes und nachgiebiges Ligamentum ovarii proprium, wie wir es für die Stütze unserer Theorie vom Zustandekommen der Anteflexionsstellung des Uterus trotz Hochlagerung des Eierstocks brauchen, sind uns die klinischen Beobachtungen, in denen sich bei hochliegenden Ovarien der Uterus aus der Anteflexionsstellung nach hinten und von hinten nach vorn bringen liess, ohne dass sich die Ovarien von der Stelle rührten; ebenso aber auch zahlreiche Fälle von Retrodeviation überhaupt, bei welchen die Eierstöcke mitunter sehr tief lagen und bei der Reposition nicht mit nach vorn gezogen wurden, obgleich sie nicht verwachsen waren.

Die langgestreckte Gestalt und Steilstellung der Längsachse der Ovarien sind nach meiner Auffassung nicht allein Anklänge an fötale Form, sondern sind wohl auch ein Produkt des Zuges. Die Kürze des Ligamentum ovarii proprium haben wir bei der Kombination von mangelhaftem Descensus ovariorum und Rückwärtslagerung des Uterus gelegentlich direkt durch die Palpation nachweisen können.

---

[1]) In Veits Handbuch der Gynaekologie I. Bd. 1897, pag. 121 und Zeitschrift f. Geb. u. Gyn. Bd. 11, Heft 2.

Digitized by Google

Ausser dem Zusammenhang des unvollkommenen Descensus ovariorum mit der Rückwärtslagerung der Gebärmutter messen wir diesem Bildungsfehler noch in verschiedener Richtung praktische Bedeutung zu. Bei richtiger Erkenntnis dieser Verhältnisse bleiben solche Personen von einer unnützen Behandlung dieser Retroversionen mit Pessarien, Operationen etc. bewahrt. Das Vorhandensein des mangelhaften Descensus ovariorum macht uns auf noch andere Fehler am Organismus aufmerksam. Im Falle der Erkrankung solch hochliegender Adnexe werden wir wohl meistens auf den vaginalen Weg von vornherein verzichten müssen. Verwechslung mit entzündlicher Fixation wird bei Beachtung dieses angeborenen Zustandes unterbleiben u. s. w.

Diese Ergebnisse unserer langjährigen klinischen Untersuchungen über den unvollkommenen Descensus ovariorum bei Personen, die auch am übrigen Körper den Stempel einer mangelhaften Ausbildung tragen, bin ich in der Lage, durch zwei sehr beweisende anatomische Befunde zu bestätigen. Ich benutze gerne diese Gelegenheit, dem Prager Pathologen, Herrn Hofrat Chiari, für die freundliche Überlassung der betreffenden Präparate meinen besten Dank zum Ausdruck zu bringen.

Die erste Person war mit 21 Jahren an Lungentuberkulose verstorben. Der Einblick von oben in das Becken lässt den kleinen Uterus, die stark geschlängelten Tuben und die Kürze der Ligamenta ovarico-pelvica erkennen. Ein medianer Sagittalschnitt zeigt die infantile Form des Uterus und den abnorm tiefen Douglas. Ein in der rechten Beckenhälfte geführter Sagittalschnitt giebt uns von der Dünnheit aller Ligamente, von der Hochlagerung der Tube und des Eierstocks und der Kürze des Ligamentum ovarico-pelvicum ein gutes Bild. Ein auf der gleichen Seite weiter nach aussen geführter Schnitt veranschaulicht dieses Verhältnis noch besser und ausserdem weist der Durchschnitt des mit seiner Längsachse steil gestellten, langgestreckten Eierstocks nirgends makroskopisch sichtbare Follikel auf. Ein korrespondierender Sagittalschnitt in der linken Beckenhälfte deckt ähnliche Verhältnisse der Ligamente und Adnexe auf wie rechts, nur liegt der Eierstock

[1]) Die Becken wurden nach der von mir anderen Orts beschriebenen Methode in Serienschnitte zerlegt. cf. Centralblatt f. allgem. Pathol. u. pathol. Anat. VIII. Bd. 1897, pag. 682 und Sellheim, Topograph. Atlas zur normalen und pathologischen Anatomie des weiblichen Beckens. A. Georgi 1900, Leipzig.

Digitized by Google

22 jährige Nullipara;

Fötaler Uterus, kurze Ligamenta ovarico-pelvica, geschlängelte Tuben, hochliegende, glatte, spindelförmige Ovarien mit steil gestellter Längsachse; Tiefer Douglas, tiefe Plica vesico-uterina.
Abgang der Ligamenta „sacro-uterina" von der hinteren Scheidenwand.

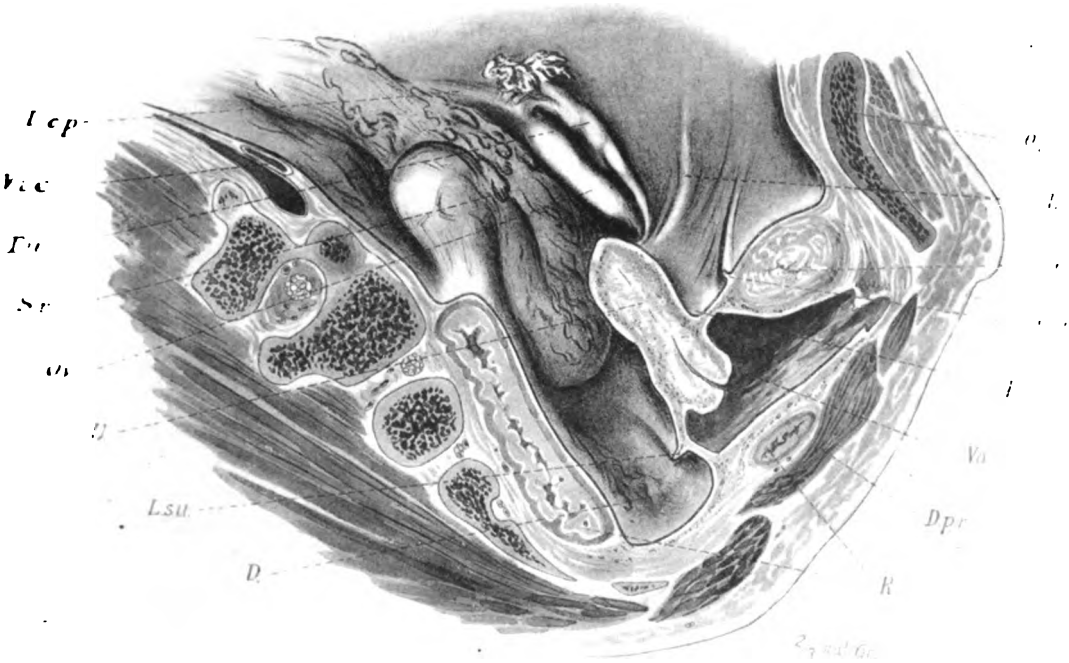

Lateraler Sagittalschnitt 1,75 cm nach rechts von der Mitte, von rechts gesehen.

L. o. p.	= Ligamentum ovarico-pelvicum,	*O. p.*	= Os pubis,
V. i. c.	= Vasa iliaca communia,	*L. t.*	= Ligamentum teres,
Tu.	= hochliegende, etwas geschlängelte Tube,	*Ve.*	= Vesica urinaria,
S. r.	= S. romanum,	*P v t.*	= Plica vesicalis transversa,
Ov.	= unvollkommen descendiertes Ovarium,	*P. v. u.*	= tiefe Plica vesico-uterina,
U.	= retrovertierter, kleiner Uteruskörper,	*Va.*	= Vagina,
L. s. u.	= Ligamentum „sacro-uterinum",	*D. p. r.*	= Diaphragma pelvis rectale,
D.	= tiefer Douglas.	*R*	= Rectum.

Verlag von Arthur Georgi, Berlin. Lichtdruck von Sinsel & Co., Leipzig

Digitized by Google

Digitized by Google

noch höher, etwa mit seiner oberen Hälfte über der Linea terminalis.

Der zweite Befund stammt von einem Glanzfall von Bildungsfehlern. Das 22jährige Mädchen war ebenfalls der Lungentuberkulose erlegen. Die Betrachtung des Beckens von oben zeigt uns die geschlängelten Tuben, den sehr kleinen Uterus und die kurzen Ligamenta ovarico-pelvica. Ein Sagittalschnitt etwas nach rechts von der Medianebene (cf. Tafel VI) trifft den fötalen Uterus ungefähr in seiner Mitte. Der tiefe Douglas, die tiefe Plica vesico-uterina und der Abgang der makroskopisch und mikroskopisch als Ligamenta sacro-uterina zu deutenden Falten von der hinteren Vaginalwand statt vom Isthmus uteri fallen in die Augen. Die rechten Adnexe liegen ziemlich hoch. Links (cf. Tafel VI) sieht man den Eierstock spindelförmig, von glatter Oberfläche, zum grössten Teil über dem Beckeneingang und mit seiner Längsachse steil von oben nach unten verlaufend. In beiden Fällen lag der Uterus in der Leiche nach hinten.

Gegenüber einem neuerdings publizierten Fall von mangelhaftem Descensus eines Eierstockes infolge nachweisbarer fötaler Peritonitis von Busse[1]) hebe ich hervor, dass sich in unseren Fällen keine solche lokale Ursache für die Lageanomalie fand, sondern hier, wie wohl auch in unseren klinischen Beobachtungen das entwickelungshemmende Moment in einer den Organismus im allgemeinen treffenden Schädlichkeit gesucht werden muss.

Die mikroskopische Untersuchung der Eierstöcke ergab übereinstimmend: reichliche Primordialfollikel, keine oder fast gar keine in Entwickelung begriffene Follikel, keine reifen Follikel, spärliche und nur kleine Corpora fibrosa.

[1]) Busse, Verlagerung von Tube und Ovarium infolge Ausbleibens des Descensus. Monatsschrift für Geb. u. Gyn. Bd. 13, Heft 6, 1901.

Digitized by Google

Aus der Frauenklinik der Universität Heidelberg.

Über tubare Sterilisation.

Von

F. A. Kehrer, Heidelberg.

An Stelle der Kastration, welche Solowij, Velits, Frey, Czyzewitz u. a. an den Kaiserschnitt anzuschliessen geraten hatten, ist die Tubenunterbindung und -durchschneidung von Mardoch, Cameron, Champneys, Zweifel, Crimail u. a. zur Verhinderung weiterer Konzeptionen angeraten und ausgeführt worden. Hier war aber die Sterilisation Nebenoperation eines nach Bauchschnitt ausgeführten Eingriffs.

Als selbständige Operation zum Zwecke einer dauernden und sicheren Herbeiführung von Unfruchtbarkeit, d. h. Sterilisation hat Froriep 1850 durch Anätzung der uterinen Enden der Tuben vom Uterus aus diese zu obliterieren versucht, in der Annahme, dass die Tuben stets für eine Sonde vom Uterus aus zugängig seien. Mit welchem Resultat dieser Vorschlag durchgeführt worden ist, steht dahin.

1897 habe ich (Ctbl. f. G. 1897. No. 31. pag. 961) die einfache Tubendurchschneidung mit isolierter Unterbindung beider Stümpfe zuerst ausgeführt und diese Operation für eine Reihe gefahrbringender Zustände empfohlen. Seit dieser Zeit ist über die Frage nach der Berechtigung sowie der Technik dieser Operation vieles geschrieben und der wichtige Gegenstand auch in mehreren gynäkologischen Gesellschaften eingehend diskutiert worden.

Trotz der vielen Besprechungen kann man nicht sagen, dass Übereinstimmung erzielt worden sei, vielmehr stehen sich die Ansichten zur Zeit noch diametral gegenüber.

Ich möchte nun zunächst meine eigenen 4 Operationen anführen und daran einige allgemeine Bemerkungen über Methodik und Indikation anschliessen.

Digitized by Google

1. Fall: Frau E. aus B.; 27 Jahre alte, übermittelgrosse, schlanke, blasse Frau, seit dem 14. Jahre vierwöchentlich 2 Tage schmerzlos menstruiert, hat sich im 19. Jahre verheiratet an einen kräftigen und sexuell anspruchsvollen Mann. Becken allgemein verengt (24. 27,2. 31. 20 cm). In ihrer siebenjährigen Ehe hat sie sechsmal geboren und einmal einen Abortus arteficialis durchgemacht.

1. Geburt September 1890. Kind 5 Pfund schwer, mit der Zange entwickelt. Es wurde mit Soxhletmilch aufgefüttert, litt bis $3^1/_2$ Jahre an Rhachitis, dann an lienaler Leukämie mit Magenkatarrh, erholte sich vom 6. Jahre an nach verschiedenen Kuren, zuletzt reichlichem Genuss von Zucker und Honig. Jetzt ist es ein muskulöser mit hoher Stirn und stark vorgewölbtem Hinterhaupt behafteter, auch geistig normal gewordener Knabe.

2. Geburt August 1891. Kind von $6^1/_2$ Pfund, wurde auf den Kopf gewendet, dann mit der Zange entwickelt. Es erhielt Ammenmilch, lernte erst im 16. Monat laufen und litt an Kryptorchismus und Enuresis. Jetzt ist es körperlich und auch geistig gut entwickelt.

3. Geburt Juli 1892. Kind klein, mit der Zange entwickelt, starb nach zwei Wochen an Atrophie.

4. Geburt Oktober 1893. Kind von $6^1/_2$ Pfund, mit der Zange entwickelt, lernte im 16. Monat laufen und litt bis zum 3. Jahre an Enuresis; nachträglich ist es normal gediehen.

5. Geburt Juli 1895. Kind von 3840 g, spontan geb., litt lange an Rhachitis, hat jetzt noch ausgesprochenen Hydrocephalus, ist geistig und körperlich schwach.

6. Geburt April 1896. Künstliche Frühgeburt, Steisslage, Kind 1,930 kg, starb zwei Stunden nach der Geburt.

7. Geburt im 4. Monat künstlich eingeleitet wegen Appetitlosigkeit, Blutleere und stetiger Körpergewichtsabnahme. Letztere ergiebt sich aus folgenden Zahlen: Gewicht Oktober 89 = 60 kg, Oktober 91 = 58 kg, August 96 = 58 kg, 1. November 96 = 55,150 kg, 30. Dezember 96 = 49,650 kg, 1. Januar 97 = 48,930 kg, 3. Januar 97 = 48,140 kg, 5. Januar 97 = 48,215 kg, 7. Januar 97 = 47,715 kg, 10. Januar = 47,165 kg. Trotz verschiedenster Stomachica, der mannigfachsten natürlichen und künstlichen Nährmittel magerte die Schwangere zusehends ab, wurde blass und sehr hinfällig, so dass ich mich endlich dazu entschloss, Abort einzuleiten, und zwar, da am 29. September 1896 die letzten Regeln erschienen waren, im Anfang des 4. Monats. Es wurde die Cervix zweimal (12. und 13. Januar 1897) mit Glyceringaze tamponiert, dann 14. Januar morgens 8 Uhr eine elastische Bougie eingeführt, worauf dann nachmittags $5^3/_4$ Uhr eine 135 g schwere Frucht von 20 cm Länge ausgestossen wurde. Vom 20. Januar an besserte sich der Appetit, am 24. Januar konnte die Frau aufstehen (Gewicht 48,770 kg). Nach der Entlassung trat bei gutem Appetit baldige Gewichtszunahme ein.

Die Eheleute baten mich nun um ein Mittel, weitere Konzeptionen zu verhüten. Sie führten aus 1. dass in fast jedem Jahre ihrer Ehe eine Schwangerschaft eingetreten sei, und schienen auch für die Folge gleiche Ereignisse zu befürchten, 2. dass die meisten Geburten schwer und durch Kunsthilfe beendigt worden seien, 3. dass die Kinder rhachitisch, idiotisch, zum Teil mit Enuresis

Digitized by Google

behaftet gewesen seien (erbliche Belastung irgend welcher Art wurde in Abrede gestellt), 4. dass die Kräfte und Leistungsfähigkeit der Frau im Haushalt allmählich immer mehr, zumal bei der letzten Schwangerschaft abgenommen habe und beim Zutreten neuer Schwangerschaften eine vollständige Erschöpfung drohe, 5. dass Einspritzungen nach dem Coitus, Watteeinlagen u. dgl. ohne Erfolg angewandt worden seien. Das dringende Verlangen beider Ehegatten war auf sichere Verhütung neuer Schwangerschaft gerichtet. Der langjährige Hausarzt, mit dem ich eingehend den Fall besprach, war mit Rücksicht auf die konkreten Verhältnisse vollständig einverstanden mit meinem nunmehr gemachten Vorschlage, durch einen Operativeingriff (Tubendurchschneidung) weitere Konzeptionen zu verhindern.

Ich habe mir den Fall nach allen Richtungen erwogen und längere Zeit geschwankt, ob hier die Sterilisation berechtigt sei. Schliesslich siegte die Betrachtung, dass man als Arzt die Pflicht habe, dem Manne seine Frau und den hilfsbedürftigen Kindern ihre Mutter zu erhalten.

Am 13. April 1897 wurde dann durch Medianschnitt vom Harnröhrenwulst bis zum Scheidenteil die Excavatio vesico-uterina eröffnet und der Fundus uteri mit Fadenzügeln und Hakenzange in die Wunde vorgezogen. Dann unterband ich mit Katgut den Isthmus der linken isolierten Tube ohne Gefässe an zwei 1 cm weit auseinander liegenden Stellen und schnitt dazwischen die Tube durch. Eine nicht unbedeutende Blutung aus der Uterusecke nötigte zu mehreren Umstechungen. Der Isthmus der rechten Tube wurde dann mitsamt dem darunter liegenden Gefässbogen, etwas weiter nach aussen, doppelt unterbunden, dazwischen durchschnitten und die Stümpfe mit feinen Katgutfäden ligiert. Dann fixierte ich den Uterus durch Quernaht oberhalb des Os int. an die Vagina. In die Excavatio vesico-uterina wurde ein kleiner Gazestreifen eingeführt und bis zu diesem die Scheidenwände mit Quernähten vereinigt. Gaze in die Vagina. Nach der Operation vorübergehender Kollaps. Die ersten Tage leichtes Fieber und Druckschmerz über der Schoossfuge. Temperatur 14. April abends 38,5, 15. April 38,4, 16. April 38,0, dann normal. Aufstehen am 23. April. Entlassung 2. Mai. Lokomotion schmerzlos. Uterus steil anteponiert, an die Harnblase festgewachsen. Nächste Menses ungewöhnlich stark. Nachher Wohlbefinden. 1897—99 befand sich die Frau ziemlich wohl, jedoch war sie immer noch schwach und hatte schlechten Appetit, der sich erst nach Gebrauch von Eisensuperphosphat besserte unter merklicher Zunahme der Körperfülle, so dass die Frau jetzt (Mai 1901) wohlbeleibt aussieht. Die Menses, früher vierwöchentlich, kehrten später alle drei Wochen wieder, dauern zwei bis drei Tage und sind bis zum vollen Eintritt mit Schmerzen verknüpft, welche früher fehlten.

Eine am 30. Mai 1901 vorgenommene Exploration ergiebt eine scharf lineär vorspringende Quernarbe in der vorderen Scheidenwand, rechts davon einen etwa linsengrossen Auswuchs. Portio mehrfach eingekerbt, Uteruskörper nach vorn und rechts abgeknickt, links von der linken Ecke eine schmerzhafte Stelle. Linkes Parametrium dicker und derber als das rechte. Geringer Fluor.

Beide Ehegatten bezeugen auch nachträglich noch ihre grösste Dankbarkeit für die ausgeführte Operation. Die Kinder haben sich später bis auf das jüngste, welches noch einen ausgesprochenen Hydrocephalus hat, schwächlich und blutleer aussieht, auch geistig zurückgeblieben ist, gut entwickelt.

Digitized by Google

2. Fall: Frau M. M. aus E., 39 Jahre alt.

Anamnese: Vater an Pneumonie, Mutter an Herzschlag gestorben. Pat. litt bis zum 6. Jahre an Rhachitis, später öfters an Magen-, Darm- und Lungenkatarrhen, ferner eine Zeit lang an Hautgeschwüren. Menstruation zuerst im 18. Jahre vierwöchentlich vier- bis fünftägig, reichlich, mit starken Schmerzen; letztere traten schon einige Tage vor der Periode auf und liessen während der Periode allmählich nach. In der Ehe verlief die Periode ebenso und kam in der letzten Zeit oft dreiwöchentlich.

Verheiratet im 22. Jahre, gebar sie 13mal; darunter sind 8 Aborte, 3 Frühgeburten und 2mal rechtzeitige Geburten. 3 Kinder leben.

1. Geburt rechtzeitig, spontan, starke Blutung, Kind † nach 4 Monaten.
2. Geburt rechtzeitig, Wendung, Kind lebt.
3. Geburt im 7. Monat. Plac. praevia. Steisslage. Kind †.
4. Geburt im 9. Monat, spontan. Kind lebt.
5. Geburt Abort im 4. Monat.
6. Geburt Abort im 5. Monat.
7. Geburt Abort im 3. Monat.
8. Geburt im 9. Monat, spontan. Kind lebt.
9. Geburt Abort im 4. Monat. (Curettement.)
10. Geburt im 9. Monat, spontan. Kind starb nach 4 Wochen.
11. Geburt Abort im 6. Monat. (Curettement.)
12. Geburt Abort im 6. Monat.
13. Geburt Abort im 4. Monat.

Einige Wochenbetten febril. Die Frau stillte drei Kinder nur kurze Zeit.

Am 24. Februar 1899 Eintritt in unsere Klinik.

Stat. praesens: Mittelgrosse, schlecht genährte, blasse Frau. Appetit schlecht. Stuhl regelmässig. Harn normal. Keine Herz- oder Lungenerscheinungen. Klagen über grosse Schwäche. Uterus anteflektiert, beweglich. Portio dick, klaffend, rechts tiefe Einkerbungen; rechtes Ovarium vergrössert und schmerzhaft, linkes normal. Sekretion schleimig.

Nach eingehender Besprechung mit dem Hausarzt (Herrn Dr. Schumacher in Eberbach) wird wegen der durch die vielen Geburten und starken Blutverluste bedingten Schwäche und Anämie und im vollen Einverständnis mit beiden Ehegatten die Sterilisation am 10. März 1899 vorgenommen.

Mittelst vorderen queren Scheidenschnittes Resektion eines grösseren Stückes beider Tuben, isolierte Unterbindung der vier Tubenstümpfe, Versenkung derselben unter das Parametrium und Vernähung der Bauchfellwunde.

Verlauf: In den ersten sechs Tagen leichtes Fieber, dann Wohlbefinden.

Bei der Entlassung am 26. März 1899 keine Beschwerden.

Seit der Operation ist die Periode von 14tägiger Dauer, seit Februar 1901 hält sie 8 Tage lang an. Es bestehen dabei noch anhaltende, vor der Periode zunehmende und während derselben nachlassende Schmerzen im Leib. Der Appetit ist schlecht, der Stuhlgang stets träge. Urinbeschwerden bestehen nicht.

Die Arbeitsfähigkeit, welche schon einige Jahre vor der Operation sehr beschränkt war, ist auch jetzt noch vermindert. Das Gehen ist erschwert.

Touchierbefund am 5. Juni 1901: Portio dick, rechts, Muttermund sieht nach vorn und unten. Uterus retrovertiert I°, anteflektiert und sinistrovertiert. Linkes Parametrium etwas verdickt und verkürzt.

Digitized by Google

8. Fall: Frau E. B. aus Sch., 30 Jahre alt.

Anamnese: Eltern an unbekannten Krankheiten gestorben. Vom 6. Jahre an öfters Ohnmachten. Menstruation zuerst im 14. Jahre, früher unregelmässig, 5 Tage dauernd, mit heftigen Schmerzen, mässig.

Verheiratet im 19. Jahre, hatte sie zunächst unregelmässige, schmerzlose Perioden. 1890 und 1891 gebar sie spontan. Bei der letzten Geburt manuelle Placentalösung. Die Frau stillte das 1. Kind 1 Jahr, das 2. $1^1/_4$ Jahr lang.

Am 19. Dezember 1892 wurde in unserer Klinik Emmetsche Operation ausgeführt.

Am 8. Februar 1898 wird durch 12 cm langen Bauchschnitt ein apfelgrosser, cystischer Tumor entfernt, der am hinteren Blatt des rechten breiten Mutterbandes ansass, fest mit dem Beckenperitoneum verwachsen war und nicht dem Ovarium angehörte.

Narbe anfangs lineär und fest. Infolge einer nun eintretenden Schwangerschaft wurde die Narbe gedehnt, und es entstand eine Hernia der Linea alba.

Am 15. Oktober 1894 Excision der in ihrer ganzen Länge, besonders aber in der Ausdehnung der früheren Wunde stark verbreiterten Aponeurosis interrectalis (Herniotomia lineae albae). Vernähung des Peritoneums, der Recti und ihrer Scheiden und der Haut in drei Etagen.

Bei der Entlassung am 5. November 1894 Narbe von 26 cm, lineär.

Am 18. Juni 1898 kam Pat. wieder in die Klinik, nachdem sie inzwischen zwei normale Schwangerschaften und Geburten durchgemacht hatte. Es bestand wieder eine vom Nabel zur Symphyse reichende, in der Ruhe 16, beim Pressen 22 cm lange und 8 resp. 20 cm breite Diastase der Recti.

Am 15. VI. 98 wird eine von der Schoossfuge bis über den Nabel reichende Spindel der Haut und der gedehnten Aponeurose reseziert. Zahlreiche Netzadhäsionen an der früheren Narbe. Untere Partien der Musc. recti atrophisch. Die medialen Ränder der Recti und ihrer Scheiden sowie das Bauchfell wurden in die untere, die Haut und das spärliche Fettpolster in die obere Schleife meiner Achternaht gefasst. Bei der Operation wurde das rechte Ovarium stark vergrössert, das linke normal gefunden.

Heilung glatt; die lineäre Narbe 14 cm lang.

Entlassung am 4. VII. 98.

Nachträglich neue Schwangerschaft und Geburt am 1. VI. 99.

Infolge der 6. Schwangerschaft war die Linea alba wieder in eine breite Aponeurose verwandelt worden, und da Pat. seit der letzten Geburt am 1. VI. 99 viel Leibschmerzen und fast täglich Erbrechen hatte, ausserdem nur mit Mühe ihre häuslichen Arbeiten besorgen konnte, wird am 19. X. 1900 zum dritten Mal die Herniotomia lineae albae vorgenommen.

Die interrektale Aponeurose ist im Maximum 7 cm breit und reicht vom Nabel bis zur Symphyse. Der untere Teil der Recti ist in festes Narbengewebe verwandelt. Zahlreiche Netzadhäsionen an der Narbe. Es wird nun die Haut nebst der darunter liegenden Aponeurose spindelförmig bis zum Nabel herausgeschnitten und partielle Resektion beider Tuben angeschlossen, nachdem Pat. und deren Mann in die Sterilisation eingewilligt hatten, jede neue Schwangerschaft aber zu einer neuen Narbendehnung der Linea alba geführt hatte.

Man resezierte einen Teil der Isthmi beider Tuben, unterband die Stümpfe für sich, versenkte sie in die Parametrien und nähte diese darüber zu.

Digitized by Google

Wundheilung ungestört. Entlassung am 12. XI. 1900.

Von den 6 Kindern, die die Frau geboren, sind 3 gestorben (das 2., 5. und 6).

Die vor der Operation bereits vorhandenen Schmerzen sind bis jetzt, Mai 1901, noch vorhanden, zumal im rechten Unterbauch und Kreuz, werden stärker während der ganzen Periode. Letztere kommt alle 4 Wochen, dauert 5 Tage und ist stark. Sie hindern die Frau an jeder anstrengenden Bewegung.

Bei der am 28. V. 1901 vorgenommenen Untersuchung findet man den Uterus sinistro-retrovertiert, wenig beweglich, die Portio mehrfach tief zerklüftet, hinter der Schoossfuge, rechts vom Uterus einen etwa taubeneigrossen, derben, glatten und freibeweglichen Körper (rechtes Ovarium), an dessen oberer Seite eine sagittale Furche herläuft. Der Stiel derselben scheint nach dem rechten Parametrium zu laufen. Ausserdem fühlt man rechts hinten eine nach der Scheide vorgewölbte Stelle mit deutlicher Fluktuation. Der hintere Umfang dieser fluktuierenden Stelle lässt sich wegen Adhäsionen auch vom Rektum aus nicht abtasten. Oberhalb des Narbengewebes, welches die unteren Enden der Musc. recti verbindet, sind deren mediale Ränder bis in die Nähe des Nabels etwa 2 Finger breit voneinander entfernt.

4. Fall: Frau Pf. aus S., 29 J.

Anamnese: Vater im 57. Jahre an Phlegmone colli gestorben. Mutter lebt.

Pat. litt vom 14. bis 21. J. an Chlorose, im 16. J. drei Wochen an Angina, im 24. J. an Magenkatarrh, im 29. J. an rechtsseitiger Salpingitis und Parametritis. Am 1. VIII. 99 wurde wegen Empyem eine Highmorshöhle aufgemeisselt, von da ab starke Blutung und Schwäche. Sie blutete als Mädchen stark aus kleinen zufälligen Wunden.

Menstruation zuerst im 14. J., 2wöchentlich, 8 Tage dauernd, ohne Schmerzen. Seit der Verheiratung 3wöchentlich, anfangs mässig, später stärker, 5 Tage dauernd.

Verheiratet im 24. J. gebar sie 3mal. In der 1. Schwangerschaft täglich leichtes Kopfweh und Schwindel, Gedächtnisschwäche von Anfang bis Ende. Pat. lag viel zu Bett wegen Schmerzen in der linken Seite. 10mal bei Aufregungen Anfälle von Lach- und Weinkrämpfen, Umherlaufen im Zimmer, zuletzt förmliche Tobsucht.

1. Geburt 5. X. 95. Forceps, Kind 9 Pfd. schwer, Nachgeburt künstlich entfernt. Wochenbett fieberlos.

2. Schwangerschaft: Erscheinungen wie bei der ersten, ferner Rückenschmerzen in der Gegend des 10. Wirbels. Maniakalische Anfälle 10—12mal während der Schwangerschaft, stundenlang dauernd. In der 2. Hälfte der 2. und ebenso in der 3. Schwangerschaft hochgradige Anschwellung und Schlängelung der Venen an beiden Beinen, den Labien etc.

Geburt am 5. V. 97 spontan. Dammriss. Im Wochenbett 3 Tage Fieber. Nach dem Puerperium Schweisssucht $^1/_4$ J. Nach der 2. Geburt bis zur 3. Schwangerschaft traten ebenfalls Aufregungen und Anfälle auf, jedoch nicht so heftig wie während der Schwangerschaft selbst.

3. Schwangerschaft: Kopfweh, Schwindel, Anfälle von Manie und Mordversuch der Kinder, je 2 Stunden dauernd, mit Luftmangel, ca. 30mal. Geburt am 3. IV. 99 spontan. Wochenbett fieberlos.

Die 3 Kinder leben.

Digitized by Google

Beide Ehegatten baten mich dringend, wegen der schweren maniakalischen und für die Umgebung gefährlichen Anfälle Mittel anzuwenden, um eine neue Schwangerschaft zu verhindern, da die seither angewandten Mittel (Coitus interruptus, Watteeinlagen und Ausspülungen post coitum) vergeblich angewandt waren. Mit Rücksicht auf die Gefährlichkeit der maniakalischen Anfälle entschloss ich mich zuletzt, ihnen Ausschneidung und Unterbindung der Eileiter vorzuschlagen, womit sie sich einverstanden erklärten, nachdem sie darauf aufmerksam gemacht waren, dass dauernde Sterilität die Folge sein werde.

Am 18. XI. 99 trat die Frau in unsere Klinik ein.

Status praesens: Kräftige, sehr wohlgenährte Frau von blasser Gesichtsfarbe. Appetit gut, Stuhl träge. In der Jugend öfters Herzklopfen und Lungenkatarrhe. Von seiten der Harnorgane keine Beschwerden. Vagina weit. Uterus gross, anteflektiert, leicht zu retrovertieren. Geringe Schleimabsonderung.

Am 15. XI. 99 wird durch Querschnitt das vordere Scheidengewölbe nebst Excavatio vesico-uterina eröffnet und der Fundus uteri durch Fingerdruck in die Wunde befördert; Gefässe sehr stark geschwellt. 2 cm vom Uterus entfernt werden beide Tuben nebst dem überziehenden Peritoneum durchschnitten, die uterinen Tubenstücke aus dem Bauchfellüberzuge herausgezogen und mit Seidenfäden unterbunden. Auch die Stümpfe der lateralen Tubenstücke werden isoliert unterbunden, dann das Bauchfell über die zurückgezogenen Stümpfe mit Seide vernäht. Blutung aus kleinen Gefässen durch einige weitere Umstechungen gestillt. In die Scheidenwunde wird ein Gazestreifen eingelegt, dann das Scheidengewölbe mit Gaze tamponiert und zuletzt ein dicker Wattepfropf in die Scheide gelegt.

In der ersten Zeit nach der Operation Kollapserscheinungen, welche Excitantien erfordern. Im weiteren Heilungsverlauf kein Fieber.

Am 7. XII. 99 Entlassung.

Unterm 3. V. 1901 schreibt uns die Frau, ihr Befinden sei ein sehr gutes. Anfälle traten später nicht mehr auf. Geringes Kopfweh stelle sich selten ein, auch sei sie noch etwas nervös. Periode alle 3—4 Wochen, 3—4 Tage dauernd, vom 1. zum 2. Tage sehr stark, einen Tag vorher und am 1. Tage mit Schmerzen verbunden; Schwinden der Schmerzen bei Bettruhe.

An die Mitteilungen dieser Fälle möchte ich zunächst einige kritische Bemerkungen anschliessen.

Im 1. Fall hat die Frau vom 19. — 27. Jahr 7mal geboren. Alle Kinder waren schwächlich, die ersten 4 wurden mit der Zange entwickelt, das 6. durch künstliche Frühgeburt, das 7. durch künstlichen Abort zu Tage gefördert.

Die Kinder waren sämtlich rhachitisch, das erste bis zum 6. Jahr schwer krank, so dass es vom Arzte aufgegeben war. Das 5. litt an Hydrocephalus. Die letzte Schwangerschaft musste wegen vollständiger Appetitlosigkeit und rascher Abnahme des Körpergewichts im 4. Monat unterbrochen werden. Die Indikation zur Sterilisation war hier gegeben durch die infolge rasch aufeinander

Digitized by Google

folgender Schwangerschaften eingetretene Erschöpfung, welche bei Wiederholung neuer Schwangerschaft Marasmus befürchten liess.

In dem zweiten Fall war die Operation bei einer Arbeiterfrau vorgenommen worden, welche in 17jähriger Ehe 13 Kinder gehabt hatte, von denen aber nur 3 am Leben blieben, während die übrigen 10 durch Fehl- oder Frühgeburten verloren gingen. Die Frau war durch die häufigen Geburten aufs äusserste erschöpft, und es war zu befürchten, dass ohne Intervention der Kunst durch neue Schwangerschaften nnd Aborte noch grössere Erschöpfung eintreten werde.

Im 3. Fall wurde nach der 2. Geburt ein Parovarialcystom entfernt, worauf in der nächsten schnell folgenden Schwangerschaft nicht bloss die Narbe, sondern die ganze Linea alba sich zur breiten Aponeurose dehnte, so dass die Resektion derselben (Herniotomie) nötig schien. Jede neue Schwangerschaft führte jedoch zu neuer Diastase, und so wurde noch 2 mal die Herniotomie der Linea alba vorgenommen. Da von den 6 Kindern noch 3 lebten, die Frau ausserdem sehr reduziert und in ihrer Arbeitsfähigkeit beschränkt war, so nahm ich im Anschluss an die 3. Herniotomie die partielle Resektion beider Tuben vor.

4. Fall. Bei der 4. sehr kräftigen und in günstigen Verhältnissen lebenden Frau waren in 3 Schwangerschaften 10—30 schwere maniakalische Anfälle eingetreten mit Mordversuchen an ihren Kindern, wovon sie nur mühsam zurückgehalten werden konnte. Da den Eltern 3 Kinder genügten und sie den lebhaften Wunsch hatten, dass keine neue Schwangerschaft eintreten möchte wegen der Gefahr für die ganze Familie, hielt ich mich für berechtigt, ebenfalls zu sterilisieren. In keinem der 4 operierten Fälle ist nachträglich Konzeption erfolgt.

Als selbständige Operation wurde die Tubenresektion m. W. ausser von mir in 4 Fällen nur von Spinelli in 3 Fällen wegen schwerer mütterlicher Erkrankung mittelst Colpot. ant. und post. ausgeführt.

Von Gelegenheitsoperationen dagegen sind folgende Fälle zu erwähnen:

1. bei Kaiserschnitt durch
   Champneys 1889, 1 Fall,
   Cullingworth 1889, 1 Fall,
   Cameron 1891, 7 Fälle,
   Crimail 1891, 1 Fall,

Digitized by Google

Duncan 1892, 1 Fall,
Bland Sutton 1892, 1 Fall,
John Shaw 1892, 1 Fall,
Napier 1892, 1 Fall,
Falaschi 1892,
R. v. Braun-Fernwald 1896,
Halban 1898 und dann Schauta, mehrere Fälle,
Küstner 1900;

2. bei Vaginaefixatio wegen Retroflex. uteri:
Fritsch 1897, 1 Fall und später noch mehrmals,
Arendt 1897, 16 Fälle,
Rühl 1898, 1 Fall,
Madlener 1899, 1 Fall,
Jenkins 1899, 1 Fall;

3. bei Ventrofixatio:
Staude 1900, 1 Fall;

4. bei Alexander-Operation mit Eröffnung des Processus vagin. peritonei:
Menge 1900, 3 Fälle.

Aus der geringen Zahl der bis jetzt publizierten Fälle sowie aus mündlichen und schriftlichen Äusserungen einzelner Fachgenossen über selbständige Tubensterilisationen ergiebt sich, dass die Gynäkologen dieser Operation mit einer gewissen Zurückhaltung bis jetzt noch gegenüberstehen.

Es fragt sich, ob und worin diese Zurückhaltung begründet ist. In der Gefährlichkeit der Operation, der auf alle Fälle eine abdominale oder vaginale Köliotomie vorausgeht, wohl kaum, denn jeder, der solche Operationen macht, muss wissen, wie er den Gefahren der Eröffnung der Bauchhöhle zu begegnen hat. Die partielle Salpingotomie ist nun zweifellos unter den mit Eröffnung der Bauchhöhle verbundenen Eingriffen einer der einfachsten und ungefährlichsten. Die Gründe der Zurückhaltung liegen offenbar ganz anderswo: 1. in der Befürchtung, dass die durchschnittenen Tubenstücke sich nachträglich wieder vereinigen, oder dass eines derselben später in die Bauchhöhle sich öffnen und damit die Möglichkeit einer uterinen resp. extrauterinen Schwangerschaft später gegeben werden könnte, und 2. in der Schwierigkeit der Indikationsstellung im Einzelfall.

Ersteren Punkt werde ich gleich nachher erörtern und zeigen, dass die befürchteten Ereignisse durch eine zweckmässige Stumpf-

Digitized by Google

versorgung verhütet werden können, und was die Indikationsfrage betrifft, so wird dieselbe allerdings schwierig, aber meist ebenso gut lösbar sein, wie bezüglich zahlreicher anderer Operationen, wie z. B. bei vielen Fällen von Retroflexio uteri, Uterusmyomen oder wie, um ein neueres Beispiel aus der Chirurgie anzuführen, bezüglich der konservativen oder chirurgischen Behandlung der Appendicitis.

In diesen und in zahlreichen anderen Fällen, die in dem oft besprochenen Grenzgebiete der inneren Medizin und der Chirurgie liegen, wird dem subjektiven Ermessen wohl für alle Zeiten ein grosser Spielraum gelassen werden müssen. Aber der bleibt bei allen Kämpfen Sieger, der die besten Waffen führt und diese besser zu gebrauchen versteht als sein Gegner.

Was nun die Methoden betrifft, so beziehen sich die Verschiedenheiten weniger auf den Eingangsweg zu dem zu operierenden Organ als auf die Methode der Behandlung der Tubenstümpfe. Bei den selbständigen Salpingotomien wurde ausschliesslich der vaginale, bei den Gelegenheitsoperationen wurden je nach der Hauptoperation beide Wege gewählt.

Die zur Verödung der Tuben vorgenommenen Methoden sind folgende:

1. Einfache Unterbindung mit Seide oder Katgut.

Dass die bei Kaiserschnitt nebenbei vorgenommene doppelseitige Tubenligatur wirksam sein kann, ist wohl anzunehmen, insofern bei den meisten der mitgeteilten Krankengeschichten nicht angegeben ist, dass nachträglich wieder Empfängnis eingetreten sei. Man muss aber zugeben, dass die Methode unsicher ist, dass sich die beiden Stücke einer einfach ligierten Tube unter Herstellung eines zusammenhängenden Kanals wieder vereinigen und das Ei resp. Sperma durchlassen können, in ähnlicher Weise wie der ligierte Hundedarm wieder durchgängig werden kann. Worauf es beruht, dass die Unterbindung allein, ja selbst die einfache Durchschneidung manchmal nicht genügt, um das Lumen der Tube an dieser Stelle für immer zu schliessen, ob der Faden vielleicht nicht fest genug zugezogen wurde, um das Epithel zu zerstören, oder ob sich der Faden nachträglich gelockert oder der Knoten gar gelöst hat, muss unentschieden bleiben.

Falaschi (1892) sah nach Kaiserschnitt mit Ligatur beider Tuben, Fritsch nach Myomoperation mit einfacher Tubenligatur und Arendt nach Vaginaefixation und Tubenligatur mit Formalin-

Digitized by Google

katgut wieder Schwangerschaft eintreten. Ob in den übrigen 15 Fällen von Arendt nachträglich noch eine Konzeption erfolgte, ist unbekannt.

2. Durchschneidung und Ligatur beider Stümpfe.

Diese in meinem ersten Fall eingeschlagene und auch in einem der Fälle von Spinelli vorgenommene Methode ist von mancher Seite (Rühl) überhaupt als unsicher bezeichnet worden.

Es mag zugegeben werden, dass, wenn die Stumpfenden nicht auseinandergezogen werden, wie ich das in meinem Fall that, die Herstellung eines zusammenhängenden Tubenkanals nachträglich möglich ist; aber es ist bis jetzt kein Fall bekannt, und auch Fränkel hat bei seinen Durchschneidungsversuchen nichts derart beobachtet, dass hinterher wieder nach blosser Durchschneidung uterine Schwangerschaft eingetreten sei. Wenn Rühl auf die Möglichkeit einer extrauterinen Schwangerschaft hinweist, so ist diese, wenigstens vom theoretischen Standpunkte, zuzugeben. Es liegen eine Reihe von Beobachtungen vor, in welchen die nach Adnexoperationen durchschnittene Tube mit einem oder dem anderen Ende nachträglich wieder zum Klaffen kam und trotz angeblich sorfältiger Unterbindung frei in die Bauchhöhle mündete. Es könnten also vielleicht durch offene Einmündung des uterinen Tubenstückes in die Bauchhöhle Spermatozoen in letztere gelangen, ein aus dem zurückgelassenen Ovarium ausgetretenes Ovulum befruchten und dadurch eine tubare, eventuell abdominale Schwangerschaft herbeiführen.

Solche Fälle sind aber bis jetzt nicht beobachtet, denn der Wendelersche Fall, in welchem man nach Totalexstirpation die Tubenstümpfe in die Vagina einnähte, worauf dann in einer der frei einmündenden Tuben sich ein Ei einnistete und ausgeräumt wurde, kann hier wohl kaum in Frage kommen. Rühl selbst, der die Einnähung eines Tubenstumpfes in die Vagina empfahl, hat denn auch wohl in Erwägung des Wendelerschen Falles die uterinen und nicht die peripheren Stümpfe in die Scheidenwunde einzunähen geraten.

Statt mit Messer und Schere hat Kossmann die Durchschneidung mit dem Thermokauter empfohlen.

3. Resektion eines Tubenstückes und zwar aus dem Isthmus zu dem Zwecke, die übrig bleibenden Tubenstümpfe weit auseinander zu halten und damit eine nachträgliche Wiedervereinigung zu verhüten, wie dies zuerst Fritsch 1897, später Madlener 1899, Menge 1900 bei Vaginaefixation und Staude 1900 bei Ventrofixation

Digitized by Google

thaten. Dass mit Resektion eines Tubenstückes infolge der Diastase der Stümpfe die Gefahr einer späteren Wiedervereinigung erheblich vermindert wird, dass aber auch bei dieser Methode die Möglichkeit einer nachträglichen extrauterinen Schwangerschaft besteht, obwohl noch keine derartigen klinischen Beobachtungen vorliegen, ist wohl nicht zu bestreiten.

4. Durchschneidung und Kauterisation des uterinen Stumpfes, so dass dieser in einen Trichter verwandelt wird, und Vernähung des Peritoneums über dem Stumpf wurde von Zweifel 1900 einmal geübt. Für den Fall später die Ehegatten Kinder wünschen, will Zweifel das Zwischenstück resezieren und die Stümpfe durch eine nachträgliche Operation miteinander vereinigen.

5. Doppelte Durchschneidung, Unterbindung der Eileiter und Versenkung der Tubenstümpfe in das Parametrium, so dass diese extraperitoneal gelagert werden und Vernähung der Bauchfellwunde hat R. v. Braun-Fernwald 1896 in einem Fall geübt.

Auch in meinen Fällen 2—4 wurde dieses Verfahren, jedoch mit Resektion von Stücken der Isthmi tubarum eingeschlagen. Da hier peritoneale Flächen zusammenwachsen und sich in den Zwischenraum zwischen den Tubenstümpfen einlagern, so scheint mir diese Methode zu einer dauernden Sterilisation vollkommen ausreichend.

6. Durchschneidung, Herabziehen des uterinen Stumpfes in die vordere Scheidenwunde und Einnähen in diese hat Rühl zur Verhütung einer folgenden Schwängerung gelegentlich einer Vaginaefixation geübt.

Dieses Verfahren würde natürlich bei abdominellem Vorgehen ausgeschlossen sein.

7. Durchschneiden der Tuben nahe dem Uterus und Ausschneiden von Kegeln oder Keilen, welche die partes interstitiales der Tuben enthalten, aus der Muskulatur der Uterushörner, sowie nachträgliche Vereinigung der breiten Wundflächen durch Nähte haben wohl zuerst Neumann 1898, ferner Pfannenstiel und Fränkel nach Bauchschnitt zum Zwecke der Sterilisation ausgeführt. Dieses Verfahren wurde bei Salpingo-Oophorektomie zur Verhütung nachträglicher gonorrhoischer und anderer Infektionen bereits früher von Schauta, Fritsch, Pfannenstiel, Ries u. a., ausserdem auch von Halban und Schauta 1898 gelegentlich eines Kaiserschnittes geübt. Auch Rose hat es befürwortet.

Da hier breite Wundflächen in grosser Ausdehnung aneinanderheilen, erscheint diese Methode sowohl für Sterilisation wie für Ver-

Digitized by Google

hütung einer nachträglichen Infektion der Bauchhöhle von der Tube aus als das sicherste Verfahren. Aber sie sollte füglich nur nach vorausgeschicktem Bauchschnitt Anwendung finden, denn wenn der obere Teil des Uterus aus der vorderen Scheidenwunde hervorgezogen wird, so drücken die Wundränder der Scheide die parametranen Gefässe fest gegen den Uterus, es giebt eine, wie ich in meinem letzten Falle sah, unter Umständen sehr bedeutende Stauungshyperämie, so dass, wenn man Keile aus den Uterusecken herausschneidet, eine starke Blutung oder gar Nachblutung zu fürchten ist. Letztere kann allerdings durch mehrfache Etagennähte mit feinem Nahtmaterial oder dem Thermokauter gestillt werden.

8. Beuttner machte 1897, etwa zwei Monate nach meiner Publikation den Vorschlag, nach Bauchschnitt die Ampullen zu durchschneiden, Muskulatur und Serosa der Stümpfe derart durch 2 Nahtreihen zu vereinigen, dass ein die Lichtung schliessendes Diaphragma entstünde. Letzteres könnte nachträglich durch eine neue Operation wieder eröffnet werden. Wie es scheint, hat Beuttner diesen etwas abenteuerlichen Vorschlag nie praktisch erprobt.

9. Resektion der Trichter und angrenzenden Ampullen nebst Unterbindung letzterer hat Spinelli nach hinterem Scheidenschnitt zweimal ausgeführt.

10. Totalresektion der Tuben wird von Fränkel auf Grund seiner an Tieren angestellten Versuche als das sicherste Verfahren empfohlen.

Es wäre sehr zu wünschen, dass diese verschiedenen Methoden an reichem Material geprüft würden. Soweit ich beurteilen kann, scheint mir die unter 5 angeführte extraperitoneale Behandlung der Stümpfe nach Resektion grösserer Stücke der Isthmi nach vorausgeschickter Colpotomia anterior und die Keilexcision der Tubenecken als Nebenoperation bei einem aus anderen Gründen vorgenommenen Bauchschnitt am meisten empfehlenswert.

Wählt man den Scheidenschnitt, so durchschneidet man etwa 1 cm von der Uterusecke entfernt das Peritoneum der Tube, zieht eine 2 cm lange Schlinge der letzteren aus dem Schlitz, schneidet sie heraus, unterbindet beide Tubenstümpfe mit Seide oder Celluloid-Zwirn und näht nach Zurückschlüpfen der Stümpfe in das parametrane Gewebe die beiden Blätter des Lig. latum durch fortlaufende Katgutnaht zusammen. Der einzelne Stumpf gleicht dann einem an seinem Ende vernähten Ärmel, in dem der zurückgezogene Arm steckt, ähnlich wie bei einer Zwangsjacke.

Digitized by Google

Die Frage nach den Anzeigen der Tubensterilisation ist ausser ordentlich verschieden beantwortet worden.

Auf der einen Seite finden wir prinzipielle Gegner jeder Sterilisation, ja der Anwendung irgendwelcher antikonzeptioneller Mittel, wie Klein und Theilhaber. Andere wollen nur sogenannte antikonzeptionelle Kautelen, nicht aber operative Mittel in geeigneten Fällen angewendet wissen. Noch andere, zu denen auch ich gehöre, ebenso wie Zweifel, Fritsch, Schauta, Madlener, Staude, Menge u. a., halten mildere antikonzeptionelle Mittel nicht für absolut sicher und geben deshalb die gelegentliche Berechtigung operativer Sterilisation zu. Aber die letzteren betonen sämtlich, dass nur ernstere Erkrankungen, nicht der blosse Wille der Ehegatten die Berechtigung zum operativen Eingriff abgeben. Die meisten wollen jedoch die Tubensterilisation nur als Gelegenheits-, nicht als alleinige Operation ausführen; so bei Vaginaefixation: Fritsch, Arendt, Rühl, Madlener, Jenkins und Pfannenstiel; Pfannenstiel bei Laparotomien aus anderen Gründen; bei Ventrofixation: Staude; bei Alexander-Operation: Menge.

Um meine eigenen Ansichten in dieser Frage darzulegen, möchte ich folgendes sagen: Vor allem scheint es mir nötig, dass bei der Frage nach der Sterilisation im Einzelfalle folgende Bedingungen erfüllt sind.

1. Es ist zu fordern, dass antikonzeptionelle Mittel vorher vergeblich versucht sind.

Solche sind geschlechtliche Abstinenz, Coitus interruptus, Condom, Scheiden-Wattetampons, Scheidenspülungen nach dem Beischlaf mit blossem Wasser oder Zusatz eines die Samenfäden tötenden Mittels (Sublimat 1:4000), Einlegen einer Scheidenkugel, welche Alaun, Gerbstoff oder andere dergl. Mittel enthält, Einlegen eines gut schliessenden Okklusivpessars.

Erst dann, wenn sich eines oder mehrere dieser Mittel erfolglos erwiesen haben, kann man in den später zu besprechenden Fällen an operative Sterilisation denken.

2. Es ist das Vorhandensein mehrerer lebender Kinder in der Regel Voraussetzung. Bei Beckenenge jedoch kann im Einzelfalle von diese Forderung abgesehen werden.

3. Volle Übereinstimmung der Ehegatten, niedergelegt in einer gerichtlich gültigen, schriftlichen Erklärung, welche besagt, dass sie mit der künstlichen Herbeiführung dauernder Unfruchtbarkeit einverstanden sind.

Digitized by Google

4. Schriftliche Zustimmung zur Operation seitens des Hausarztes und eines zugezogenen zweiten erfahrenen Kollegen.

Sind diese Punkte entschieden, so halte ich die Tubensterilisation für angezeigt in folgenden Fällen:

I. Bei höheren Graden von Beckenenge und zwar:

1. Bei Beckenenge 2. Grades, wenn im Einzelfalle bis jetzt nur tote Kinder spontan geboren oder künstlich extrahiert worden sind, auch eingeleitete Frühgeburten nur tote Kinder ergeben haben.

2. Bei Beckenenge 3. Grades, wenn die Entbindung nur durch Kaiser- oder Schoossfugenschnitt möglich war und die beteiligten Ehegatten die Wiederholung einer solchen Operation ablehnen, so dass dann bei Wiederkehr einer Schwangerschaft ausser diesen Operationen nur der Abortus arteficialis möglich wäre. Es tritt hier die Sterilisation an die Stelle des künstlichen Aborts und ist jedenfalls schonender für die Frau als wiederholt eingeleitete und künstlich unterbrochene Schwangerschaften. Ob man eine nullipare Frau mit sog. Kaiserschnittsbecken gleich im Anfang der Ehe sterilisieren soll, darüber kann man verschieden denken.

II. Ungünstige konstitutionelle Zustände und schwere chronische Allgemein- und Lokalkrankheiten, welche im Einzelfalle als Komplikation von Schwangerschaft, Geburt und Wochenbett stets zu lebensgefährlichen Zufällen geführt haben und durch eine entsprechende anderweitige Behandlung nicht gebessert oder gar beseitigt werden konnten und ihrer Natur nach unheilbar sind, so dass durch weitere Schwangerschaften der Eintritt von Marasmus oder gar der Tod zu befürchten ist.

Es ist als selbstverständlich vorauszusetzen, dass das dermalige Befinden der Frau einen mit Narkose verbundenen Operativeingriff zur Sterilisation nicht verbietet.

Zu dieser Gruppe rechne ich:

1. Chronische Anämie, Abmagerung, Marasmus, veranlasst durch ungenügende Nahrung, mangelhafte Verdauung und Blutbildung, einschliesslich der Insufficienz der sog. Blutgefässdrüsen, sowie durch reichliche Blut- und Säfteverluste, besonders aber durch sehr rasch folgende mit Appetitlosigkeit, Erbrechen, Blutungen, rascher Gewichtsabnahme u. dergl. verbundene Schwangerschaften und Geburten.

Auszuschliessen sind jedoch Leukämie, Hämophilie, Diabetes, Skorbut etc., weil diese Zustände jede Operation der Nachblutung oder der Infektionsgefahr wegen gefährlich machen.

Digitized by Google

2. Herzfehler, wie namentlich Klappenfehler, mässiges Fettherz, wenn in früheren Schwangerschaften bedeutende Kreislauf- oder Atmungsstörungen, d. h. Kompensationsstörungen eingetreten waren und eine Heilung resp. eine Kompensation nicht zu erwarten ist. Bei hochgradigen Fettherzen sowie bei Myocarditis ist naturgemäss von einer künstlichen Sterilisation abzusehen.

3. Lungenemphysem und -induration, wenn diese in früheren Schwangerschaften zu bedeutenden Atmungs- und Kreislaufstörungen geführt und Erstickungsgefahr veranlasst haben.

4. Lungen-, Knochen- und Darmtuberkulose, wenn der Prozess in den letzten Schwangerschaften und namentlich Puerperien rasche Fortschritte gemacht hat und eine Heilung so gut wie ausgeschlossen scheint. Bei sehr chronischem Verlauf und latenten Formen sowie der Möglichkeit, günstige sanitäre Bedingungen herzustellen, ist Sterilisation mindestens vorerst zu unterlassen.

5. Gewisse Magen-, Darm- und Leberkrankheiten. Bei Lebercirrhose scheint mir die Sterilisation nötig, weil der ohnedem vorhandene Ascites durch eintretende Schwangerschaft jedenfalls bedenklich gesteigert wird. Cholelithiasis scheint durch eintretende Schwangerschaft häufig ungünstig beeinflusst zu werden, doch dürfte hierbei wohl eine der prognostisch so günstigen Gallensteinoperationen vorzuziehen sein.

Ob Ulcus ventriculi als Anzeige zur Sterilisation zu betrachten ist, steht dahin. Jedenfalls könnten nur solche Formen in Frage kommen, bei denen in früheren Schwangerschaften bereits verheilte Geschwüre immer wieder zu Blutungen geführt haben und eine radikale chirurgische Behandlung abgelehnt wird. Ähnliches gilt wohl von der Pylorusstenose.

6. Chronische Nephritis und Pyelo-Nephritis, welche in den vorausgegangenen Schwangerschaften exacerbiert haben und durch anderweitige Behandlung nicht gebessert werden konnten. Bei Nieren- und Blasensteinen wird füglich deren operative Entfernung in Frage kommen.

7. Von Nervenkrankheiten scheinen mir weniger die mit degenerativen Veränderungen zusammenhängenden Hirn- und Rückenmarkskrankheiten in Frage zu kommen, weil dabei wie bei Paraplegischen entweder keine Schwangerschaft eintritt oder andererseits Schwangerschaft und Geburt normal erfolgen können, als vielmehr die schweren Formen von Psychosen, zumal der Manie, wenn sie zu Mordversuchen führen kann, wovon oben ein (4.) Fall mitgeteilt ist.

Digitized by Google

Ob die Thatsache, dass alle Kinder eines Ehepaares infolge erblicher Belastung an einer unheilbaren Krankheit erkrankt und gestorben sind, als Indikation zur Sterilisation zu betrachten ist, lasse ich vorläufig dahingestellt. Wünschenswert wäre es jedenfalls in hohem Grade, dass solche Elternpaare dauernd an der Erzeugung degenerierter Kinder verhindert würden.

III. Als Gelegenheitsoperation kann die partielle Salpingotomie in Frage kommen bei denjenigen Operationen, bei denen ohnedem die Bauchhöhle von oben oder unten eröffnet wird, also Sectio caesarea, Ventro- und Vaginaefixation wegen Retroflexio oder Prolaps, Laparotomie zur Entfernung anderweitiger Geschwülste, sowie die Herniotomie der Linea alba, wenn die obigen Vorbedingungen vorhanden sind und vielleicht noch der eine oder der andere Grund zur Sterilisation vorliegt.

Solche Gründe können z. B. vorhanden sein, wenn das Resultat einer früheren gynäkologischen Operation durch eine neue Schwangerschaft vereitelt worden ist, so nach Herniotomien und Prolapsoperationen.

Sollten aber tiefere Erkrankungen der Ovarien, Tuben oder des Uterus vorliegen, welche eine Totalexstirpation oder vielleicht eine Entfernung der gesamten Genitalien erfordern, so ist selbstverständlich von einer speziellen Tubensterilisation abzusehen.

Digitized by Google

Aus der II. Frauenklinik der Universität zu Wien.

Die Erfolge der an der Klinik Chrobak wegen Gebärmutterkrebs ausgeführten vaginalen Totalexstirpationen.

Von

Dr. Emil Knauer,

Privatdozenten und Assistenten der Klinik.

Wenn im Nachfolgenden die Erfolge, und zwar sowohl die momentanen als auch die Dauerfolge, welche mit der vaginalen Totalexstirpation der an Krebs erkrankten Gebärmutter an der Klinik meines verehrten Chefs erzielt wurden, besprochen werden sollen, so geschieht dies, um durch kritische Sichtung und Prüfung eines grösseren klinischen Materials einen Beitrag zur immer noch unerledigten Frage zu liefern, welche Erfolge die vaginale Totalexstirpation beim Gebärmutterkrebs zu erreichen im stande ist.

Obwohl das Thema der Behandlung des Gebärmutterkrebses gerade in den letzten zwei Jahren besonders mit Rücksicht auf Dauererfolge und Operationsmethoden vielfach in wissenschaftlichen Gesellschaften und auf Kongressen den Gegenstand eingehender Erörterungen darstellte und infolgedessen auch eine ganz beträchtliche Zahl von Publikationen hervorrief, so konnte man bisher doch zu keinem abschliessenden Urteil in dieser Richtung gelangen. Am besten charakterisieren diese Situation die am letzten deutschen Gynaekologenkongress zu Giessen von Fritsch[1]) gebrauchten Worte über das Ergebnis der Verhandlungen: „Während sonst die Referate und die Diskussionen eines Themas einen gewissen Abschluss brachten, ist heute das Gegenteil zu konstatieren." „Das Resultat ist: Wir müssen wieder von vorn anfangen."

[1]) Fritsch, Centralbl. f. Gynaek. Nr. 24, 1901.

Digitized by Google

Es ergiebt sich daraus, dass die operative Behandlung des Gebärmutterkrebses und ihre Dauerfolge thatsächlich, wie es auch Martin[1]) in seinem Referate über den 9. Gynaekologenkongress sagt, eine brennende Tagesfrage sind.

Die folgenden Zeilen werden sich nicht damit befassen, welche Operationsmethode beim Gebärmutterkrebs die beste sei und welche die günstigsten Heilerfolge erziele, und auch nicht darauf eingehen, ob die bisher eingebürgerte vaginale Uterusexstirpation weiter geübt, oder die nun von verschiedenen Seiten empfohlene, weil „mehr Aussicht auf Dauererfolg" liefernde Laparotomie mit Drüsenausräumung an Stelle der ersteren gesetzt werden soll. Diese Fragen sind heute noch nicht zu entscheiden und sie konnten daher auch trotz gegenseitiger Aussprache der Fachkollegen beim Gynaekologenkongresse in Giessen vorläufig nicht zum Abschluss gebracht werden. Während die einen sich für die erweiterte Operation einsetzten, hoben die anderen — und es war die überwiegende Zahl — mit Nachdruck hervor, dass wir nach dem gegenwärtigen Stand der Frage nicht berechtigt sind (Olshausen)[2]) die Laparotomie in allen Fällen auszuführen. Daran konnte auch das Gewicht der von v. Rosthorn[3]) in die Wagschale geworfenen ausgezeichneten Resultate seiner Laparotomieen nichts ändern, da seine Zahlen noch gering waren und zu bald durch wenige üble Ausgänge, wie sie bei so eingreifenden Operationen leicht zu gewärtigen sind, ein wesentlicher Umschwung der Verhältnisse eintreten kann. Es muss daher daran festgehalten werden, dass, so lange keine Dauererfolge von der erweiterten Freundschen und den anderen mit Drüsenausräumung einhergehenden Methoden vorliegen, ein Vergleich derselben mit den bisher geübten Methoden speziell mit der vaginalen Uterusexstirpation nicht möglich und daher auch eine Entscheidung, ob denselben der Vorzug gebührt, nicht zu treffen ist.

Mit Dauererfolgen werden diejenigen Operateure, welche die erweiterten Methoden mit Drüsenexstirpation üben, aber sicher erst nach einer grösseren Reihe von Jahren auftreten können. Da selbst bei der vaginalen Methode, die nunmehr seit über 2 Decennien das Bürgerrecht geniesst, noch immer nicht genügend in gleicher Weise bearbeitetes und lange genug beobachtetes statistisches Mate-

[1]) Martin, Monatsschrift für Geb. u. Gyn. Bd. XIV, Hft. 1.
[2]) Olshausen, Centralbl. für Gynaek. Nr. 24, 1901. Kongressbericht.
[3]) v. Rosthorn, Centralbl. für Gynaek. Nr. 21, 1901.

Digitized by Google

rial vorliegt, welches in vollkommen klarer und einwandsfreier Weise darthun würde, was mit der vaginalen Totalexstirpation, besonders auch mit den erweiterten Methoden (Paravaginalschnitt, Klemmmethode, Igniexstirpation) thatsächlich zu erreichen sei.

Es ist darum für jene, welche sich zum unbedingten Übergang zu den modernen Methoden, so lange kein Beweis erbracht ist, dass dieselben mehr zu bieten im stande sind, nicht entschliessen können, von besonderer Wichtigkeit, festzulegen, welche Erfolge mit den bisherigen, besonders den vaginalen Methoden erzielt wurden, und es erwächst für sie die Pflicht, an dem Ausbau derselben weiter zu arbeiten, da auch auf diesem Wege eine fortschreitende Besserung der bisherigen Resultate in Aussicht steht. Ganz besonders dann, wenn es gelingen sollte, jene Fälle, bei welchen der Krankheitsprozess sicher noch auf den Uterus beschränkt ist, zu erkennen und von jenen zu unterscheiden, bei welchen bereits in frühen Stadien der Erkrankung eine Ausbreitung auf entfernte Teile, — Lymphdrüsen und Lymphbahnen — erfolgt. Denn daran ist wohl nicht zu zweifeln, dass die hauptsächlichste Besserung der Dauererfolge nicht von der weiteren Entwicklung der Operationstechnik, sondern im Wesentlichen ausser vom frühzeitigen Operieren von der Erweiterung unserer Kenntnisse in der Erkennung und richtigen Deutung des anatomischen Charakters der Karcinome zu gewärtigen ist.

Die Zahl der Statistiken über die vaginale Totalexstirpation des karcinomatösen Uterus, welche sich auf einen Zeitraum beziehen, den wir zur Beurteilung von Dauerresultaten fordern müssen, ist ziemlich klein, und unter diesen verfügt nur die Berliner Statistik über grosse Zahlen.

Unsere Zahlen erreichen wohl auch jene der Berliner Klinik lange nicht, doch sind sie immerhin grösser als die der meisten anderen Statistiken.

Das zu besprechende Material der Klinik Chrobak stammt aus dem Zeitraume vom Januar 1890 bis Juni 1900 und werden vorzüglich die während dieser Zeit wegen Gebärmutterkrebs zur Ausführung gebrachten vaginalen Uterusexstirpationen berücksichtigt werden.

Da die Kranken der gynaekologischen Station fast ausschliesslich auf dem Wege des klinischen Ambulatoriums zur Aufnahme gelangen, so sei erwähnt, dass die zu besprechenden Karcinomfälle aus einem

Digitized by Google

Krankenmateriale von rund 40000 Frauen stammen, welche in dem genannten Zeitraume das klinische Ambulatorium aufsuchten.

In den Protokollen der Ambulanz finden sich in dieser Zeit **1102** Fälle von Gebärmutterkrebs verzeichnet. Diese Zahl kann aber, wie aus Nachfolgendem sich ergeben wird, nicht ohne weiteres zu Berechnungen benutzt werden.

Die Summe der an der stationären Klinik im genannten Zeitraume zur Aufnahme gelangten Uteruskarcinome beträgt **760**; von diesen erschienen, wie der Vergleich mit den Ambulanzprotokollen ergab, nur 488 in den letzteren eingetragen, 272 waren mit anderen, oder mit fraglichen oder unvollständigen Diagnosen (zusammen 167 Fälle) notiert, während ein Teil (im ganzen 105 Fälle) in den Protokollen der Ambulanz überhaupt nicht aufzufinden war, also jedenfalls in einer Reihe von Fällen wegen dringender sofortiger Aufnahme oder aus sonstigen unbekannten Gründen nicht eingeschrieben wurde.

Wir müssen daher sagen: Die Gesamtzahl der an der Klinik hilfesuchenden Karcinome der Gebärmutter beträgt demnach

$$1102 + 272 = 1374 \text{ Fälle, d. i. } 3{,}4\,\%$$

des gesamten, die Klinik frequentierenden Krankenmaterials.

Nun könnte man meinen, dass nach Feststellung der Zahl der an der Klinik radikal operierten Uteruskarcinome das prozentuelle Verhältnis der Operabilität leicht zu bestimmen wäre. Dem ist aber nicht so, da es unmöglich ist, die Zahl der wirklich operablen Fälle unter den 1374 Gebärmutterkrebsen genau zu eruieren. Es lässt sich nämlich nicht sagen, wieviel operable Fälle sich dadurch, dass sie sich nicht aufnehmen lassen, der Behandlung entziehen, oder wie viele sich nach Konstatierung ihres Leidens behufs Operation an andere Spitäler oder Heilanstalten wenden.

Bei blosser Berücksichtigung der in den Protokollen der Ambulanz verzeichneten Uteruskarcinome müssten uns aber auch noch alle jene Fälle entgehen, bei welchen die Diagnose Krebs bei der ersten Untersuchung nicht gestellt werden konnte. Also ein grosser Teil der Corpuskarcinome, beginnenden Cervixkarcinome und die Fälle mit den sogenannten „verdächtigen Erosionen", welche sich bei genauerer Untersuchung auch öfter als Karcinome entpuppen. Dass dies gerade fast ausschliesslich operable, weil beginnende Fälle sein werden, liegt in der Natur der Sache. Dieser Fehler wurde von mir, wie oben ersichtlich, durch Einrechnung der 272 in den Ambulanzprotokollen mit anderer oder fraglicher Diagnose ein-

Digitized by Google

getragenen oder in denselben überhaupt fehlenden Fälle korrigiert und bleibt daher als unbeeinflussbar nur der Fehler bestehen, der dadurch bedingt ist, dass sich ein Teil der operablen Fälle der Behandlung entzieht.

Von den an der Klinik aufgenommenen Uteruskarcinomen verweigerten 9 als operabel beurteilte nach der Aufnahme jeden operativen Eingriff und mussten entlassen werden; ein operabler Fall starb, ohne operiert zu sein, an einer Komplikation (spontanes Platzen einer vereiterten Ovarialcyste, Peritonitis).

Es können diese 10 Fälle daher nicht in Rechnung gezogen werden und sind von den 1374 Karcinomen in Abzug zu bringen.

Nach den vorliegenden Aufzeichnungen wurden daher von **1364** Uteruskarcinomen im ganzen **236** radikal operiert. 213 mal wurde (21 palliative Exstirpationen der karcinomatös erkrankten Gebärmutter, bei Unausführbarkeit einer radikalen Exstirpation nicht mitgerechnet) die vaginale Totalexstirpation der krebsigen Gebärmutter vorgenommen, 23 mal mittels anderer Methoden (hohe Collumamput. 8 mal, Freundsche Operation 13 mal, sakrale Methode einmal) radikal operiert.

Es wurden also im ganzen von den an der Klinik hilfesuchenden Uteruskarcinomen **17,3%** radikal operiert. Wenn nur die vaginale Uterusexstirpation in Betracht gezogen wird, wurden **15,6%** der Uteruskarcinome durch diese Methode einer radikalen Behandlung zugeführt. Dass diese Zahlen nicht genau die Prozente der Operabilität liefern, wurde bereits oben auseinandergesetzt.

Sucht man das Operabilitäts-Verhältnis zwischen den an der Klinik aufgenommenen und den radikal operierten Fällen festzustellen, so kommen auf die behufs Behandlung aufgenommenen 760 Fälle von Gebärmutterkrebs die bereits erwähnten 236 radikalen Krebsoperationen, d. i. 213 vaginale Uterusexstirpationen (ohne die 21 palliativen Totalexstirpationen) und 23 andere Methoden. Die 9 operablen Fälle, welche die Operation verweigerten, und der eine ebenfalls operable, aber ohne Operation an einer Komplikation verstorbene Fall, müssen auch hier abgezogen werden, so dass auf **750** Uteruskarcinome **236** radikal operable und **514** inoperable kommen. Es konnten somit **32,8%** der an der Klinik aufgenommenen Gebärmutterkrebse radikalen Behandlungsmethoden zugeführt werden.

Bei alleiniger Berücksichtigung der vaginalen Uterusexstirpationen kommen nach Abzug der 23 durch andere radikale Methoden

Digitized by Google

operierten Fälle 213 vaginale Totalexstirpationen auf 727 Krebsfälle, was 29,2% Operabilität für die vaginale Uterusexstirpation ergiebt. Wir erhalten also eine nicht unwesentliche Differenz der Prozente der Operabilität, wenn wir einerseits die gesamte Zahl der an der Klinik zur Beobachtung gelangten Uteruskarcinome und anderseits nur die an der Klinik zur Aufnahme gelangten berücksichtigen. Für die vaginale Uterusexstirpation, die uns hauptsächlich interessiert, beträgt die Differenz 29,2% gegen 15,6% = 13,6%.

Die Ursache dieses Unterschiedes ist darin zu suchen, dass eine nicht unbeträchtliche Zahl der inoperablen Fälle wegen Raummangels an die Klinik nicht aufgenommen werden kann, sondern an andere Abteilungen und Spitäler gewiesen werden muss, während dies bei den operablen Fällen nicht der Fall ist. Es ist daher begreiflich, wenn die Zahl der operablen Karcinome, gegenüber jener der inoperablen, beim stationären klinischen Materiale zunimmt.

Die mitgeteilten Daten ergeben zweifellos, dass das Operabilitätsprozent, welches aus dem, auf der Klinik aufgenommenen stationären Materiale gewonnen wurde (29,2%), günstiger sein muss, während die aus dem gesamten Karcinommaterial gewonnenen Prozente der Operabilität (15,6%) ungünstiger sind, als es der Wirklichkeit entspricht.

Es ist anzunehmen, dass das Thatsächliche zwischen den beiden Zahlen liegt, und zwar wahrscheinlich näher der aus dem Gesamtmaterial gewonnenen Zahl, da die Summe der operablen Karcinome, die sich der Behandlung entziehen, jedenfalls geringer ist, als jene der inoperablen, welche abgewiesen werden.

In Erwägung der grossen Wichtigkeit der von Winter[1]) wiederholt aufgestellten Forderung, dass ein bindender Modus für die Aufstellung von Statistiken festzulegen sei, hielt ich es für notwendig, auf die Fehlerquellen hinzuweisen, welche sich bei Ermittelung des für die Berechnung der Operabilität der Uteruskarcinome notwendigen Ziffernmaterials, das uns gleichzeitig die Grundlage für die Berechnung der absoluten Heilbarkeit aller in Frage kommenden Karcinomfälle abgiebt, ergeben haben, damit sie allgemeine Berücksichtigung fänden, da nur in gleicher Weise gewonnene Ziffern geeignet sind, einen Vergleich zu ermöglichen.

Es lassen sich leicht eine Menge Zahlen aus den verschiedenen

[1]) Winter, Referat für den Gynaekologen-Kongress zu Giessen u. Centralbl. f. Gynaek. Nr. 24, 1901.

Digitized by Google

Statistiken zitieren, welche die Prozente der durch vaginale Uterusexstirpation operablen Fälle angeben.

So beträgt die Operabilität bei:

Gusserow	5 %
Bäcker (Budapester Klinik)	10 „
Klinik Chrobak	15,6 und 29,2 „
Leopold	20,4 „
Berliner Klinik (— 1892)	28,7 „
Thorn	35,0 „
Kaltenbach	40,0 „
Winter	43,0 „
Schuchardt	61,0 „
Mackenrodt (Igniexst.)	92,9 „

Ein Vergleich so differenter Zahlen ist begreiflicher Weise, wenn man nicht genau über die Art der Ermittelung derselben orientiert ist, nicht möglich. Jedenfalls ist es mir wahrscheinlich, dass so grosse Differenzen kaum von der Verschiedenheit des Materials und der verschiedenen Indikationsstellung allein herrühren.

Nach dem Operabilitätsprozent, stellt sich das Material unserer Klinik als ein recht ungünstiges dar, da, wie ersichtlich, nur ein sehr kleiner Prozentsatz (15,6 %—29,2 %) noch operabler Fälle in unsere Hände gelangt. Es ist darum auch begreiflich, dass die Zahl der als vorgeschritten zu bezeichnenden Fälle, bei welchen das Karcinom die Grenzen des Uterus überschritten hat eine sehr bedeutende ist.

Unter unseren, durch vaginale Uterusexstirpation behandelten Fällen befanden sich

vorgeschrittene	93	davon	an	Folgen	d.	Op.	+	8	=	85
begrenzte	68	„	„	„	„	„	+	1	=	67
unklare Fälle	27	„	„	„	„	„	+	3	=	24
Summa	188	„	„	„	„	„	+	12	=	176

Die Verschollenen und durch andere Krankheiten Verstorbenen wurden hier nicht berücksichtigt.

Die vorliegenden Ziffern illustrieren am besten, dass die Indikationsstellung an der Klinik schon nach dem Charakter des Materials eine ziemlich weitgehende sein muss und ich glaube nicht fehlzugehen, wenn ich annehme, dass dieselbe nach der üblichen Bezeichnung als enge, mittlere und weite Indikation, wohl als mittlere bis weite zu bezeichnen sein dürfte. Zur Charakterisierung der an der Klinik geltenden Prinzipien sei gesagt, dass die Fälle angegangen werden, so lange für den Operateur die Aussicht

Digitized by Google

besteht, noch im Gesunden die Exstirpation ausführen zu können, also auch solche, welche die Grenzen des Uterus, sowohl nach der Scheide, als auch nach den Parametrien hin oft schon recht weit überschritten haben.

Fälle die von vornherein nur auf palliativen Erfolg Aussicht boten, wurden nie absichtlich mittels vaginaler Totalexstirpation behandelt.

Die Gesamtzahl der an der Klinik wegen Krebs ausgeführten vaginalen Uterusexstirpationen beträgt 234.

Wie schon erwähnt, wurden 21 vorgeschrittene Fälle bei der Berechnung der Operationserfolge in Abzug gebracht, da bei denselben die Operation wohl in der Absicht begonnen wurde, vielleicht noch eine radikale Entfernung des Karcinoms vornehmen zu können, es stellte sich jedoch im Laufe der Operation als unmöglich heraus, radikal vorzugehen. Da in diesen Fällen sicher im Karcinom operiert wurde und Teile desselben in jedem Falle zweifellos zurückgeblieben sind, hatten dieselben von vornherein nur den Wert von palliativen Eingriffen und konnten daher bei den radikalen Operationen nicht in Rechnung gezogen werden.

Der palliative Charakter dieser Eingriffe ergiebt sich auch aus dem späteren Verlauf der 21 Fälle.

Nachdem von vieren keine Nachricht über das weitere Verhalten nach der Operation zu ermitteln war, bleiben 17, von welchen wir näheres über den weiteren Verlauf erfuhren. Das traurige Ergebnis dieser Nachforschung war, dass bis auf 5 Fälle alle im Laufe des ersten Jahres nach der Operation an Recidiv gestorben sind, und zwar:

nach	4	Monaten	2
„	5	„	1
„	6	„	2
„	7	„	1
„	$7^1/_2$	„	1
„	9	„	2
im 1. Jahre		Monat unbekannt	3
			12

Von den länger als ein Jahr lebenden 5 Patientinnen wurde bei 4 die Recidive im 1. Jahre konstatiert:

Einmal nach 1 Monat, Patientin ist 13 Monate nach der Operation noch am Leben.

Digitized by Google

Einmal nach 4 Monaten, Pat. ist nach 1 Jahr und 7 Monaten, gestorben.

Einmal nach 7 Monaten, Pat. ist nach 1 Jahr und 8 Monaten, gestorben.

Einmal nach 10 Monaten, Pat. ist nach 2 Jahren und 4 Monaten, gestorben.

Die 5. Patientin starb 1 Jahr und 5 Monate p. op. an Recidiv.

Diese Resultate sprechen wohl eine beredte Sprache, dass derartige Palliativoperationen nicht geeignet sind, die Lebensdauer der Operirten zu verlängern. Es macht vielmehr den Eindruck, als ob der Verlauf durch dieselben ungünstig beeinflusst würde, da sie die Lebensdauer nach den obigen Daten zu verkürzen scheinen. Es ist für derartige Fälle sicher empfehlenswerter, das Karcinom so viel als möglich zu entfernen und eine möglichst hohe Abtragung der Cervix vorzunehmen, den Uterus aber zu erhalten. Derartige Operationen wurden an der Klinik wiederholt mit sehr befriedigendem Erfolge ausgeführt, nicht nur mit Rücksicht auf das subjektive Befinden, sondern auch mit Rücksicht auf die Lebensdauer. Dass solche Kranke 2—3 Jahre nach dem Eingriffe in leidlichem Zustande lebten, wurde wiederholt von uns beobachtet.

Unter den nach Abzug der 21 palliativen Fälle verbleibenden 213 vaginalen Uterusexstirpationen finden sich auch noch 6 vorgeschrittene Fälle, (Nr. 26, 34, 59, 71, 76, 78), bei welchen der Verdacht bestand, dass vielleicht Reste des Karcinoms zurückgeblieben sind. Diese wurden aber obwohl sich die Vermutung bis auf einen Fall ein Korpuscarcinom (Nr. 59) in allen Fällen bestätigte, indem sie in kurzer Zeit an Recidiv erkrankten, den 213 radikalen Operationen beigezählt, da durchaus das Bestreben bestand, unsere Ergebnisse keinesfalls günstiger zu gestalten, als es den Thatsachen entspricht.

Dem Sitze nach verteilte sich das Karcinom bei den 213 durch vaginale Totalexstirpation radikal operierten Fällen in folgender Weise:

Portio-Karcinome	158
Cervix-Karcinome	26
Korpus-Karcinome	27
Karcinomatöse Polypen	2
	213

Die Zahl der im ganzen an den Folgen der Operation Gestorbenen beträgt 12.

Digitized by Google

1. Fall 1890. Tod, infolge Unterbindung des rechten Ureters und Abknickung des linken. Bei der Obduktion fand sich auch ein Carcinoma pylori.

2. Fall 1892. Obduktionsdiagnose: suppuratio cavi douglasii, urocystitis, pyelitis.

3. Fall 1893. Obduktionsbefund: septische Peritonitis, Karcinom-Metastasen in den Lungen und dem rechten Ovarium.

4., 5. und 6. Fall 1894. Tod an Sepsis.

7. Fall 1896. Tod an Sepsis.

8. Fall 1898. Narkosetod.

9. Fall 1898. Resektion der Blase, Laparotomie, Implantation der Ureteren in das Rektum. Tod an Sepsis.

10. Fall 1899. Abscess am Ligaturstumpf von da ausgehende Pyämie, die 3 Wochen post operationem auftretend rasch zum Tode führt.

11. Fall 1899. Tod an Enteritis und Marasmus. Obduktionsbefund: Oedema pulmonum cum myodegeneratione cordis, Enteritis diffusa intestini crassi. Exstirpatio uteri carc. ante dies XIII. per vaginam, Marasmus. Im Cavum Douglasii eine quer verlaufende ca. 5 cm lange reaktionslose Narbe, welche nirgends mit den Eingeweiden verwachsen ist. Adnexe vollständig frei. Ovarien atrophisch. Nach Durchtrennung der Narbe finden sich an den beiden Ecken derselben nebst Ligaturfäden die gelblich nekrotischen Stümpfe. In der Vagina ebenfalls normale Narbenbildung.

12. Fall 1900. Tod an Sepsis.

Es folgt daraus eine Gesamtmortalität von 5,6%, welche, nachdem sie sich ohne die üblichen Abzüge ganz von selbst ergiebt, wohl Niemandes Zweifel erregen kann. Dass die zwei Fälle, der Narkosetod und Tod an Marasmus, nicht der Operationsmethode zur Last gelegt werden können und ihre Ausscheidung gewiss leicht zu rechtfertigen gewesen wäre, braucht wohl nicht besonders betont zu werden.

Durch die von uns gewonnenen primären Resultate wird die Annahme Winters,[1]) dass die jetzige Mortalität der vaginalen Totalexstirpation um 5% herum liege, bestätigt. Mit Rücksicht auf unsere Erfolge ist es sogar wahrscheinlich, dass eine weitere Besserung derselben, wie sie sicher von einzelnen Operateuren jetzt schon erreicht ist, auch im allgemeinen zu erwarten sein dürfte.

[1]) Winter, Referat l. c.

Digitized by Google

Unsere entschieden günstig zu bezeichnenden primären Resultate veranlassen mich, bezüglich der an der Klinik geübten Operationstechnik zu betonen, dass wir von jeher eine Vorbereitung des Karcinoms durch Abkratzen und Verschorfen mit dem Paquelin als ersten Akt der Operation vorausgeschickt haben, dass aber vom Herbste 1893 an auf die Abkratzung und Verschorfung eine ganz besondere Sorgfalt verwendet und die derselben folgende Operation erst nach neuerlicher Desinfektion des Operationsfeldes und der an derselben beteiligten Ärzte, mit einem bei der Vorbereitung nicht verwendeten Instrumentarium ausgeführt wurde.

Die angewandten Operationsmethoden anlangend, war bis Januar 1897 prinzipiell und ausschliesslich nur die Ligaturmethode geübt worden, Klemmen kamen nur ausnahmsweise, wenn man dazu gezwungen war, in Anwendung. Seit dieser Zeit wurde in einer grösseren Reihe von Fällen, wie an anderer Stelle eingehender zu erörtern sein wird, das Mackenrodtsche Igniexstirpationsverfahren zur Ausführung gebracht und in 11 Fällen auch die Klemmmethode in Anwendung gezogen.

Unsere die Dauerresultate betreffenden Nachforschungen erfolgten in ähnlicher Weise, wie dies Winter[1]) bei dem von ihm und P. Fränkel bearbeiteten Materiale der Berliner Klinik that, und wie es von ihm in seinem Kongressreferate[2]) bezüglich nachfolgender Statistiken verlangt wird. Ich kann mich daher auf das dort Gesagte berufen.

Eine Kontrolle und anatomische Untersuchung der exstirpierten Uteri war bei unseren Fällen, auf welche sich die Dauerresultate beziehen, zur Zeit der Nachforschung nicht durchführbar, da seinerzeit nur ein kleiner Teil derselben aufbewahrt wurde.

Über die nach Abzug der 12 an den Folgen der Operation Verstorbenen für die Nachforschung verbleibenden 201 Fälle wurden in folgender Weise Nachrichten ermittelt:

durch persönliche Untersuchung	99 mal,
durch Ärzte und Krankenhäuser	15 mal,
durch das Totenbeschreibungsamt in Wien	15 mal,
durch Gemeindeämter	16 mal,
durch briefliche Mitteilungen	37 mal.
Verschollen waren	19
	201.

[1]) Winter, Zeitschr. f. Geburtsh. u. Gyn., Bd. 43, H. 3.

[2]) Winter, Referat l. c.

Digitized by Google

Unter den persönlich untersuchten sind natürlich auch jene Fälle angeführt, bei welchen, wenn auch vor längerer Zeit schon, durch Untersuchung ein Recidiv konstatiert und verzeichnet worden war, ohne Rücksicht darauf, dass der an Recidiv erfolgte Tod bei der jetzigen Nachforschung durch eine der anderen Ermittlungsarten festgestellt wurde.

Nachdem von 19 Fällen keine Nachricht zu bekommen war, verblieben 182, über deren Schicksal 1—11 Jahre nach der Operation Befunde oder Mitteilungen vorliegen.

Im 1. bis 7. Jahre nach der Operation starben, ohne an Recidiven zu erkranken, 6 Personen an anderen Krankheiten (Nr. 35, 46, 71, 105, 154, 210):

3 im 1. Jahre (2 an Tuberkulose, Nr. 46 u. Nr. 210, eine infolge einer Operation, Nr. 154),

2 im 3. Jahre (eine an Lungenentzündung, Nr. 71, eine an Tuberkulose, Nr. 105),

1 im 7. Jahre (an Apoplexie, Nr. 35).

Es verbleiben daher **176 Operierte für die Beurteilung der Heilerfolge bei vaginaler Uterusexstirpation wegen Karcinoms.**

Soll die Zahl der „Dauerheilungen" festgestellt werden, so lassen sich, wenn wir mit anderen für den Begriff der Dauerheilung eine mindestens 5jährige Recidivfreiheit fordern, von unserem Materiale nur die vom Januar 1890 bis Mai 1896 Operierten verwerten. Dies sind im ganzen 97, von welchen aber 19 (9 unauffindbare, 7 an den Folgen der Operation verstorbene und 3 an anderen Krankheiten ohne Recidive gestorbene, Nr. 35, 46 u. 71) abgezogen werden müssen, so dass 78 übrig bleiben.

Von diesen sind bisher

an Recidiv erkrankt 51 = 65,3%
gesund 27 = 34,6%[1])

Nach dem Sitz des Karcinoms waren

Portiokarcinome 57 Fälle.
Davon bekamen Recidive 37 = 64,9%
„ sind geheilt 20 = 35,0%.

Cervixkarcinome 13 Fälle.

[1]) Die von Hofrat Chrobak beim Kongress in Giessen angegebenen 37,1% Dauerheilung erklären sich so, dass unter diesen Fall Nr. 35 als geheilt mit gerechnet war, ferner dass 2 als geheilt gerechnete Fälle, da Zweifel auftraten, ob es sich bei denselben wirklich um Ca. gehandelt habe, ausgeschieden wurden und da endlich mittlerweile noch einige verschollene Fälle ermittelt werden konnten.

Digitized by Google

Davon bekamen Recidive 11 = 84,6%
„ sind geheilt 2 = 15,3%.

Fassen wir die Portio- und Cervixkarcinome als Collumkarcinome zusammen, so ergiebt dies:

Collumkarcinome 70 Fälle.
Davon bekamen Recidive 48 = 68,5%
„ sind geheilt 22 = 31,5%.
Corpuskarcinome 8 Fälle.
Davon bekamen Recidive 2 = 25,0%
„ sind geheilt 6 = 75,0%.

Zu bemerken ist, dass unter den 3 an anderer Krankheit verstorbenen Fällen sich jener Fall (Nr. 35) befindet, bei welchem der Tod im 7. Jahre an Apoplexie erfolgte, ohne dass Recidive vorhanden gewesen wäre. Würde dieser Fall unter den geheilten mitgerechnet sein (es war ein Portiokarcinom), was mit Rücksicht darauf, dass er die 5jährige Recidivfreiheit um 2 Jahre überdauerte, berechtigt wäre, so würde dies eine Verbesserung der Dauerheilungserfolge bei der Gesamtzahl und bei den Portio- und Collumkarcinomen um ca. 1% ergeben.

Aus folgenden Zahlen wird ersichtlich, wie weit unsere Beobachtungen über Recidivfreiheit zurückreichen. Von 21 länger als 5 Jahre beobachteten Portio- und Cervixkarcinomen blieben gesund:

über	5	Jahre	4
„	6	„	5
„	7	„	4
„	8	„	3
„	9	„	2
„	10	„	3
			21

Von 6 länger als 5 Jahre beobachteten Corpuskarcinomen blieben gesund:

über	5	Jahre	1
„	6	„	3
„	9	„	1
„	10	„	1
			6.

Die an der Klinik Chrobak für die Dauerheilung des durch vaginale Uterusexstirpation behandelten Gebärmutterkrebses ermittelten Dauerresultate stehen den Winterschen, aus der Berliner

Digitized by Google

Klinik gewonnenen Zahlen sehr nahe, indem **34,6%** unserer Dauerheilungen **33%** der Berliner Klinik entsprechen.

Bei Einreihung unserer Zahlen in die von Winter gebrachte Vergleichstabelle ergiebt sich:

Collumkrebse.		Corpuskrebse.		
Berlin	30% recidivfr.	Berlin	(30 Fälle)	53,3% recidivfr.
Chrobak	31,5% „	Chrobak	(8 „)	75,0% „
Leopold	50 % „	Leopold	(3 „)	100 % „
Landau	22 % „	Landau	(3 „)	100 % „
Kaltenbach	21 % „			

Sehen wir, wie viel der Krebskranken unserer Klinik überhaupt geheilt wurden, so ergeben sich, wenn wir alle Fälle berücksichtigen, die sich an die Klinik wendeten, bei einer Operabilität von 15,6% für die vaginale Uterusexstirpation mit 34,6% Dauerheilungen **5,39%** als absolute Heilungsziffer; wenn wir aber nur das klinische Material (die an der Klinik zur Aufnahme gelangten Fälle) berücksichtigen, so ergeben sich bei einer Operabilität von 29,2% und 34,6% Dauerheilungen **10,1%** als absolute Heilungsziffer.

Da, wie eingangs auseinandergesetzt wurde, die thatsächliche Operabilität unseres Materials zwischen 15,6% und 29,2% liegt, so dürften wir wohl annähernd das Richtige treffen, wenn wir das Mittel der gewonnenen absoluten Heilungsprozente als das Thatsächliche annehmen, das wären **7,7%** Heilung aller Uteruskarcinome unseres Materials bei Anwendung der vaginalen Totalexstirpation.

Wenn wir nach Ermittlung der absoluten Heilungsziffer, also jener Zahl, welche uns zeigt, wie viel aller krebskranken Frauen von uns geheilt wurden, die diesbezügliche Tabelle Winters[1]) zum Vergleich heranziehen, so ergiebt sich folgendes:

---

[1]) Bezüglich der absoluten Heilungsziffern in der Winterschen Tabelle (Zeitschrift für Geb. und Gyn. Bd. 43, H. 3, pag. 561 und Kongressreferat pag. 49) musste eine Korrektur vorgenommen werden, da die dort angeführten Zahlen zum Teil offenbar auf Rechenfehlern beruhen; so ergeben sich

für Berlin	nicht 9,6%	Winter,	sondern 9,4	siehe oben	
„ Thorn	„ 7,0%	„	„ 8,7	„	„
„ Kaltenbach	„ 8,0%	„	„ 8,4	„	„

Die Zahlen der Klinik Schauta, welche Winter im Kongressreferate bringt, können nicht zum Vergleiche herangezogen werden, weil sie sich, wie aus Waldsteins Tabelle hervorgeht, nicht nur auf die vaginale Uterusexstirpation, sondern auf alle Krebsoperationen dieser Klinik beziehen.

Digitized by Google

	Operabilität	dauernd geheilt	absolute Heilungsziffer
Berlin (— 1892)	28,7%	33 %	9,4%
Leopold	20,4%	50 %	10,2%
Thorn	35,0%	25 %	8,7%
Kaltenbach	40 %	21 %	8,4%
Chrobak			
I. Klinisches Material	29,2%	34,6%	10,1%
II. Gesamtes klin. und poliklin. Material	15,6%	34,6%	5,39%

Nachdem wir die Dauerresultate bei der Gesamtzahl der Fälle und auch nach dem Sitz des Karcinoms (Portio, Cervix, Corpus) berücksichtigt haben, erscheint es auch wichtig, dieselben vom Standpunkte der Ausbreitung der Neubildung zur Zeit der Operation zu betrachten, da gerade dieses Verhalten des Karcinoms erfahrungsgemäss einen sehr bedeutenden Einfluss auf den Erfolg, und zwar sowohl auf den primären als auch auf den Dauererfolg übt.

Demgemäss wurde eine Einteilung unserer Fälle in vorgeschrittene, begrenzte und solche getroffen, bei welchen die Entscheidung, ob es sich um Ausbreitung der Neubildung über die Grenzen der Gebärmutter handle, nicht sicher möglich war (besonders bei Komplikation mit entzündlichen Veränderungen). Als vorgeschritten wurden jene Fälle aufgefasst, bei welchen ein Übergreifen des Karcinoms entweder auf die Parametrien oder auf die Scheidengewölbe und die Scheide nachweisbar war; als frei jene, wo der Krebs nachweislich nur auf den Uterus beschränkt war.

Die Summe der vorgeschrittenen Fälle von 1890 bis Juni 1896 beträgt 53
darunter sind an den Folgen der Operation gestorben 6
bleiben 47
von diesen sind recidiv . . . . . 34 = 72,3 %
„ „ „ geheilt . . . . . 13 = 27,6 %

Nach dem Sitz der Neubildung waren vorgeschrittene Portiokarcinome 38
an Folgen der Operation gestorben 2
bleiben 36
von diesen sind recidiv . . . . . 25 = 69,4 %
„ „ „ geheilt . . . . . 11 = 30,5 %
vorgeschrittene Cervixkarcinome 10
an Folgen der Operation gestorben 2
bleiben 8
recidiv . . . . . 8 = 100 %
geheilt . . . . . 0 = 0 %
vorgeschrittene Corpuskarcinome 5
an Folgen der Operation gestorben 2
bleiben 3

Digitized by Google

recidiv . . . . . 1 = 33,3 %
geheilt . . . . . 2 = 66,6 %
Die Summe der begrenzten Fälle beträgt 23
davon sind an den Folgen der Operation gestorben 1
bleiben 22
davon sind recidiv . . . . . 9 = 41,0 %
„ „ geheilt . . . . . 13 = 59,0 %

Der bereits an anderer Stelle erwähnte Fall No. 35 (im 7. Jahre ohne Recid. an Apoplexie verstorben) könnte auch hier als geheilt mitgerechnet werden.

Nach dem Sitze der Neubildung handelte es sich um
begrenzte Portiokarcinome 17
an den Folgen der Operation gestorben 1
bleiben 16
davon recidiv . . . . . 8 = 50 %
„ geheilt . . . . . 8 = 50 %
begrenzte Cervixkarcinome 2
an der Operation gestorben 0
bleiben 2
davon recidiv . . . . . 1 = 50 %
„ geheilt . . . . . 1 = 50 %
begrenzte Corpuskarcinome 4
an der Operation gestorben 0
bleiben 4
recidiv . . . . . 0 = 0 %
geheilt . . . . . 4 = 100 %

Bezüglich der Ausbreitung des Karcinoms zweifelhafte Fälle
im ganzen 9
an Folgen der Operation gestorben 0
bleiben 9
davon recidiv . . . . . 7 = 77,7 %
„ geheilt . . . . . 2 = 22,2 %

Eine Differenzierung dieser Fälle nach dem Sitz des Krebses wurde wegen der geringen Zahl unterlassen.

Die mitgeteilten Zahlen zeigen deutlich, wie sehr die Dauerheilungsresultate durch eine Auswahl der Fälle und daher auch durch verschiedene Indikationsstellung beeinflusst werden können, da sich ein wesentlicher Unterschied der Dauerheilungserfolge zwischen vorgeschrittenen und begrenzten Fällen ergiebt.

Während wir bei den vorgeschrittenen Fällen 72,3 % Recidive und 27,6 % Heilungen gefunden haben, ergeben sich für die begrenzten Fälle nur 41,0 % Recidive und 59 % Dauerheilungen. Ein ähnliches Verhältnis fand auch Waldstein[1]) bei dem Materiale der Klinik Schauta, indem er angiebt, dass von den lokalisierten

[1]) Waldstein, Archiv f. Gynaek. Bd. 61, Heft 1.

Digitized by Google

Fällen im ganzen 63 %, von den übergreifenden 93 % an Recidiv gestorben sind. Seine Zahlen beziehen sich aber nicht nur auf die vaginalen Uterusexstirpationen, sondern auf sämtliche wegen Gebärmutterkrebses ausgeführten radikalen Operationen.

Ausser dem Unterschied in den Resultaten bei vorgeschrittenen und begrenzten Fällen ergiebt sich aber aus den Zahlen gleichzeitig, dass auch bei den die Grenzen des Organes überschreitenden Gebärmutterkrebsen doch noch bei einer nicht unbeträchtlichen Zahl Dauererfolge erzielt werden können, ein Umstand, der uns zeigt, dass sich die vaginalen Operationen auch für einen Teil der bereits über die Grenzen des Uterus hinausgehenden Fälle als leistungsfähig erweisen.

Auch über den Einfluss der bei der Operation zurückgelassenen oder entfernten Adnexe auf den Dauerheilungserfolg versuchte ich mich zu orientieren. In Betracht kamen auch hier nur die Fälle von 1890 bis Juni 1896.

Auf Grund der Krankengeschichten der in Rechnung kommenden 78 Fälle wurden die Adnexe entfernt . . . . . 17 mal
„ „ „ teilweise belassen . . . . . 14 „
„ „ „ belassen . . . . . 24 „
liegen keine sicheren Angaben vor . . . . . 23 „
78

Wenn wir die Dauererfolge berücksichtigen, so ergiebt sich:

Adnexe entfernt bei	17	
davon recidiv	9	= 58,8 %
„ geheilt	7	= 41,0 %
Adnexe ganz oder teilweise belassen	38	
davon recidiv	24	= 63,2 %
„ geheilt	14	= 36,6 %

Wenn wir auch hier den schon wiederholt erwähnten Fall No. 35 als dauernd geheilt rechnen, würden sich 39,6 % Geheilte ergeben.

Ohne sichere Angaben über Adnexe	23	
davon recidiv	17	= 73,9 %
„ geheilt	6	= 26,0 %

Es ergiebt sich daraus keine grosse Differenz zwischen den Fällen mit exstirpierten und belassenen Adnexen, die scheinbar zu Gunsten der Fälle mit exstirpierten Adnexen ausfällt.

Eine Berücksichtigung des Umstandes aber, dass sich auf die beiden Gruppen die Zahl der vorgeschrittenen Fälle sehr ungleich verteilt, so dass unter den Fällen mit exstirpierten Adnexen 47 % vorgeschrittene, unter jenen mit belassenen und teilweise belassenen Adnexen aber 68,4 % vorgeschrittene Fälle sind, musste uns zu der Überzeugung bringen, dass aus unserem Material ein Schluss über den Einfluss der Exstirpation oder des Belassens der Adnexe auf die Dauerresultate nicht zu ziehen ist.

Digitized by Google

Haben wir uns bisher hauptsächlich mit den Heilungserfolgen beschäftigt, so werden wir in folgendem auch den an Recidiven Erkrankten und Verstorbenen unsere Aufmerksamkeit zuzuwenden haben. Die Zeit anlangend, in welcher die Recidive aufgetreten sind, hat sich folgendes ergeben:

Von den 51 an Recidiven Erkrankten oder Gestorbenen war die Erkrankung bei 41 festzustellen, bei den übrigen 10 konnte nur der an Recidiv erfolgte Tod ermittelt werden. Die Konstatierung des Recidivs verteilt sich bei den 41 Fällen auf Jahre wie folgt:

im	1.	Jahre	25
„	2.	„	6
„	3.	„	3
„	4.	„	1
„	5.	„	5
„	6.	„	0
„	7.	„	0
„	8.	„	0
„	9.	„	0
„	10.	„	1

Da die Zeit des Eintrittes der Recidive bei 10 Operierten nicht bekannt ist, so soll durch die nachfolgende Zusammenstellung gezeigt werden, in welcher Zeit nach der Operation Recidive oder der Tod an Recidiven erfolgt ist; es kommen dabei die Fälle, bei denen der Zeitpunkt der Erkrankung nicht bekannt ist (also die erwähnten 10), natürlich erst in jenem Jahre in Rechnung, in welchem der Tod an Recidiv eingetreten ist. Auch bei dieser Tabelle kann ein Fall, von welchem weder die Zeit der Erkrankung noch das Todesjahr zu ermitteln war, nicht in Rechnung kommen.

Nach Abzug dieses Falles erkrankten oder starben an Recidiv

im	1.	Jahre	unter	77	Fällen	25	=	32,4%
„	2.	„	„	52	„	9	=	17,3 „
„	3.	„	„	43	„	6	=	13,9 „
„	4.	„	„	37	„	1	=	2,7 „
„	5.	„	„	36	„	6	=	16,6 „
„	6.	„	„	30	„	1	=	3,3 „
„	7.	„	„	29	„	0	=	0,0 „
„	8.	„	„	29	„	1	=	3,4 „
„	9.	„	„	28	„	0	=	0,0 „
„	10.	„	„	28	„	1	=	3,9 „

Digitized by Google

Die Berücksichtigung der vorangehenden Zahlen zeigt, dass auch nach 5 Jahren noch Recidive auftreten können.

Wenn wir die 3 Fälle, bei welchen noch nach dem 5. Jahre Erkrankung, oder der Tod an Recidive eintrat, näher betrachten, so ergiebt sich, dass einer derselben (No. 43) 5 Jahre und 8 Monate nach der Operation starb, es kann also das Recidiv nach dem vollendeten 5. Jahre aufgetreten sein. Der zweite Fall starb im 8. Jahre nach der Operation, hier ist es daher wahrscheinlich, dass das Recidiv nach dem 5. Jahre auftrat. Beim 3. Falle, der mit Ende des 10. Jahres nach der Operation starb, liess sich zu Beginn desselben Jahres in der Narbe ein nussgrosses Recidiv nachweisen.

Es ist also demnach das Recidiv einmal vielleicht, einmal wahrscheinlich und einmal sicher nach dem 5. Jahre aufgetreten.

Bemerkenswert erscheint es auch, dass unter den 51 recidiv gewordenen Patientinnen 4 zur Beobachtung kamen, welche an Karcinom zu Grunde gingen, ohne dass lokale Recidive eingetreten wäre und zwar

Ein Fall (No. 89) an multiplen Metastasen wenige Monate nach der Operation.

Ein 2. Fall (No. 77) im 3. Jahre nach der Operation an Magenkrebs.

Ein 3. Fall (No. 25) im 5. Jahre nach der Operation an Lungenkarcinom, und ein 4. Fall (No. 96) ebenfalls im 5. Jahre an multiplen Metastasen der Bauchorgane.

Im Anschluss daran mögen an dieser Stelle auch die bisher beobachteten Fälle von nicht lokalem Recidiv aus der Zeit von 1896—1900 angeführt werden. Es sind im ganzen 5.

1. Fall (No. 130): Tod an Bronchialkarcinom im 3. Jahre nach der Operation.

2. Fall (No. 157): Tod an Ovarialkarcinom Ende des 1. Jahres nach der Operation.

3. Fall (No. 181): Tod an multiplen Metastasen im 2. Jahre nach der Operation.

4. Fall (No. 206): Von Drüsen ausgehendes Recidiv im 1. Jahre. Pat. noch am Leben.

5. Fall (No. 207): Von Drüsen ausgehendes Recidiv im 1. Jahre. Pat. noch am Leben.

Bisher wurden nur jene Fälle berücksichtigt, bei welchen seit der Operation ein Zeitraum von mindestens 5 Jahren verstrichen

Digitized by Google

ist, da nur bei diesen von Dauererfolgen die Rede sein kann. Die aus späterer Zeit vom Juni 1896 bis Juni 1900 stammenden Fälle konnten naturgemäss in der genannten Hinsicht nicht verwertet werden. Es wird jedoch auch dieses Material zu erörtern sein, da eine Besprechung desselben von anderen Gesichtspunkten aus, besonders mit Rücksicht auf die angewandten Operationsmethoden notwendig erscheint.

In dem genannten Zeitraume wurden **116** vaginale Totalexstirpationen wegen Gebärmutterkrebses ausgeführt.

Von diesen sind

im Anschluss an die Operation gestorben	5
später an anderen Krankheiten „	3
verschollen	10
	18

Es blieben daher **98** Fälle für die Nachforschung der vorläufigen Resultate übrig.

Bisher sind ein bis fast fünf Jahre nach der Operation

an Recidiv erkrankt	52
recidivfrei	46

Nach dem Sitz des Karcinoms verteilen sich die Fälle in folgender Weise:

Portiokarcinome	76
davon bereits an Recidiv erkrankt	45
„ bisher gesund	31
Cervixkarcinome	8
davon bereits an Recidiv erkrankt	5
„ bisher gesund	3
Corpuskarcinome	12
davon bereits an Recidiv erkrankt	2
„ bisher gesund	10
Karcinomatöse Polypen	2
davon bisher gesund	2

An dieser Stelle muss erwähnt werden, dass sich unter den als recidiv angeführten Fällen ein Fall (No. 132) befindet, der wegen beginnenden Portiokarcinoms operiert, im dritten Jahre einen kleinen nicht exulcerierten, aber nachträglich mikroskopisch sichergestellten Recidivknoten in der Narbe bekam, der mittels Paquelin excidiert wurde. Pätientin ist jetzt, ein Jahr nach diesem Eingriffe, vollkommen gesund. Könnte also vorläufig auch zu den gesunden gerechnet werden.

Die Verbesserungsvorschläge, welche im Laufe der Jahre von verschiedenen Seiten in der Absicht gemacht wurden, durch besondere Modifikationen in der Operationstechnik die Prognose der vaginalen Uterusexstirpation mit Rücksicht auf die Heilungsdauer zu bessern, wurden natürlich auch an unserer Klinik gewürdigt.

Digitized by Google

Und die in dieser Richtung bemerkenswertesten Vorschläge, wie dies der Schuchardtsche Paravaginalschnitt, das Klemmverfahren und die Igniexstirpation nach Mackenrodt sind, hatten zur Folge, dass in den letzten 5 Jahren an der Klinik nicht mehr ausschliesslich nach der typischen Ligaturmethode vorgegangen wurde, sondern nebst derselben 11 mal die Klemmmethode und 45 mal die Igniexstirpation in Anwendung kam. Die Ligaturmethode wurde noch in 60 Fällen geübt. Der typische Schuchardtsche Paravaginalschnitt wurde in dem genannten Zeitraume wohl nicht ausgeführt es wurde aber zu wiederholtenmalen bei vorgeschrittenen Fällen und nicht genügend erscheinender Zugänglichkeit ein möglichst ausgiebiger Scheidendammschnitt in Anwendung gebracht.

Von den 71 nach der Ligatur- oder Klemmmethode Operierten sind

im Anschluss an die Operation gestorben	3
an anderer Todesursache ohne Recidiv	2
verschollen	7
	12

Es blieben daher 59, von welchen

bereits an Recidiv erkrankt sind	37	= 62,7%
bisher gesund sind	22	= 37,2%

Die Igniexstirpation auf ihre Leistungsfähigkeit eingehender zu prüfen, wurde durch die Erwägung veranlasst, dass dieselbe zwei Verfahren in sich vereinigt, welche beide zur Verbesserung der Dauerresultate der vaginalen Uterusexstirpation vorgeschlagen wurden, nämlich die Anwendung der Klemmen, welche die Exstirpation der Parametrien in ausgedehnterer Weise ermöglichen soll als das Ligaturverfahren, und die Anwendung der Glühhitze, welche die Impfrecidive zu vermeiden und ausserdem etwa im Parametrium auf der freiliegenden Oberfläche stehen gebliebene Keime zu vernichten hat.

Es wurden demgemäss seit Januar 1897 bis Juni 1900 45 Igniexstirpationen ohne Auswahl der Fälle ausgeführt, indem zeitweise alle zur Operation kommenden Gebärmutterkrebse dieser Operationsmethode unterzogen wurden. Nur so konnte eine Beeinflussung der Resultate derselben vermieden werden. Da hauptsächlich die Beeinflussung der Resultate im günstigen Sinne verhindert werden sollte, geschah es, dass 3 mal zur Zeit der Igniexstirpation bei Corpuskarcinom die Ligaturmethode angewendet wurde. Es geht daraus

Digitized by Google

hervor, dass unsere später anzuführenden Ergebnisse der Igniexstirpation gewiss nicht als günstig gefärbte aufzufassen sein werden.

Unter den 45 Igniexstirpationen war in 29 Fällen der Vorgang bei der Operation kurz folgender: nach der üblichen Vorbereitung des Karcinoms, Abkratzung und Verschorfung und neuerliche Desinfektion wurde die cirkuläre Umschneidung der Portio, Ablösung der Blase, Eröffnung der plica-vesico uterina und Douglasii, sowie die Durchtrennung der Parametrien ausschliesslich mit dem Paquelin vorgenommen, die Ligamenta lata jedoch nach Anlegung der Klemmen mit der Schere durchtrennt; in 16 Fällen der späteren Zeit wurde die gänzliche Auslösung des Uterus und eventuell auch der Adnexe ausschliesslich nur mit dem Paquelin ausgeführt. Bei sämtlichen Operationen wurden die Klemmen prinzipiell nach erfolgter Entfernung der Gebärmutter durch Ligaturen ersetzt. Es gelang dies in der Mehrzahl der Fälle, und gilt dies namentlich für die an den Ligament. lat. liegenden Klemmen, welche fast immer abligiert werden konnten. Von den Klemmen am Parametrium mussten besonders in den Fällen, in welchen die Parametrien schon stärker ergriffen waren, manchmal eine oder die andere Klemme liegen gelassen werden. Um das Abligieren der Klemmen leichter zu ermöglichen, erwies sich das Fassen nicht zu breiter Partien der Parametrien und Ligamente mit der Klemme als empfehlenswert.

Das Peritoneum wurde, wenn nicht eine spezielle Kontraindikation vorlag (geringe, nicht ganz exakt stillbare Blutung nach Lösung von Adhäsionen, Ausfliessen von Eiter aus Uterus oder Adnexen während der Operation), in der Regel geschlossen.

Nebenverletzungen sind bei sämtlichen 45 Fällen keine vorgekommen.

An dieser Stelle möge erwähnt werden, dass bei sämtlichen wegen Gebärmutterkrebs an der Klinik ausgeführten 234 vaginalen Uterusexstirpationen (also auch die palliativen mitgerechnet) folgende Nebenverletzungen zur Beobachtung kamen:

1. Unterbindung des rechten, Abknickung des linken Ureters. Ausgang: Tod;

2. Verletzung des Rektums, sofortige Naht, Heilung;

3. Resektion der Urethra und eines Teiles der Blase bei karcinomatösem Prolaps. Ausgang: Tod an Peritonitis;

4. Verletzung der Blase, mit Blasenscheidenfistel entlassen;

5. Verletzung des linken Ureters, Ureterfistel. Bei Operation derselben nach mehreren Monaten Tod an Peritonitis;

Digitized by Google

6. Verletzung der Blase, Blasenscheidenfistel, spontane Heilung;

7. Verletzung der Blase und der Ureteren, sofortige Laparotomie und Implantation der Ureteren in das Rektum. Ausgang: Tod an Peritonitis.

Es ergeben sich also im ganzen in 7 Fällen Nebenverletzungen auf 234 Operationen.

Davon betrafen 3 einen oder beide Ureteren,
4 die Blase,
1 das Rektum.

Die Ureterverletzungen zogen alle 3 den Tod der Patientinnen nach sich. In 2 Fällen starben die Frauen im Anschluss an die Operation, im 3. Falle starb die Betreffende bei Gelegenheit der Operation der Ureterfistel etwa ein halbes Jahr nach dem ersten Eingriff.

Von den Blasenverletzungen heilte eine spontan, bei 2 trat der Tod ein. Eine (Fall 7) war durch gleichzeitige Ureterverletzung kompliziert. Eine Mastdarmverletzung heilte nach Naht primär.

Von den Igniexstirpationen sind im Anschluss an die Operation gestorben:

eine an Pyämie,
eine an Marasmus (siehe S. 214).

Wenn wir auch hier wieder beide Todesfälle ohne Abzug gelten lassen (der Todesfall an Marasmus kann natürlich der Operationsmethode nicht zur Last fallen), so bedeuten diese 2 Todesfälle auf 45 Operationen = 4,4% Mortalität; ein niedrigeres Mortalitätsprozent, als wir es bei den anderen Operationsmethoden erhalten.

Es geht aus dem zuletzt Mitgeteilten daher vor allem hervor, dass die Igniexstirpation auf Fälle angewendet, wie sie nach der Indikationsstellung an der Klinik Chrobak zur Operation gelangen, in keiner Weise schlechtere momentane Resultate giebt als die typische blutige Operation.

Damit hat diese Operationsmethode aber auch ihre volle Berechtigung erlangt, und es ist für denjenigen, der an die Möglichkeit eines Impfrecidives glaubt, bereits auf Grund theoretischer Erwägungen geboten, diese Methode zu üben, da er seine Patienten durch dieselbe nicht mehr gefährdet als bei Anwendung einer der blutigen Methoden und ihnen gegen das Auftreten eines Impfrecidives sicher einen grösseren Schutz bieten kann als mit irgend einem anderen vaginalen Verfahren.

Nach Abzug der 2 im Anschluss an die Igniexstirpation ver-

Digitized by Google

storbenen blieben 43 Fälle für die Nachforschung des weiteren Schicksals der Operierten. Eine davon starb im 1. Jahre nach der Operation an Tuberkulose, 3 sind verschollen.

Von 39 Überlebenden sind 1—4 Jahre nach der Operation

bereits recidiv geworden 15 = 38,4%
recidivfrei 24 = 61,5%

Unter den Recidiven sind zwei mitgerechnet, von welchen bei einer ärztlicherseits als Todesursache Altersschwäche, bei der anderen keine bestimmte Diagnose angegeben war. Von der ersten lag aber die briefliche Mitteilung ihrer Angehörigen vor, dass sie etwas blutigen Ausfluss hatte, bei der anderen waren von 3 verschiedenen Ärzten verschiedene Diagnosen gestellt; einer sprach die Meinung aus, dass es sich um Karcinom handeln könne. Wie zu sehen, bestand auch hier wieder das Bestreben, unsere Resultate keinesfalls günstiger darzustellen, als sie sind.

Nach dem Sitz des Karcinoms fanden sich unter den 39 Fällen:

Collumkarcinome[1])	33	
davon bereits recidiv	14	= 42,4%
„ bisher recidivfrei	19	= 57,5%.
Corpuskarcinome	6	
davon bereits recidiv	1	= 16,6%
„ bisher recidivfrei	5	= 85,3%

Diese Zahlen beweisen natürlich noch nichts für die Leistungsfähigkeit der Igniexstirpation, da wir noch über keine Dauerresultate verfügen. Immerhin ist die Thatsache ganz interessant, dass wir auch bei Ausscheidung der Fälle des letzten mitgerechneten Jahres und bei blosser Berücksichtigung der seit 2—4 Jahren operierten die gleichen Resultate erhalten.

Von 31 Überlebenden sind

recidiv 12 = 38,7%
recidivfrei 19 = 61,2%

Ein Vergleich der Erfolge der Igniexstirpationen mit den anderen vaginalen Methoden scheint nur in der Weise möglich zu sein, dass man die Zahlen der in den beiden ersten Jahren nach der Operation aufgetretenen Recidive und die Zahlen der zu dieser Zeit noch Gesunden nebeneinander stellt. Auf diese Art kommt man zu folgendem bemerkenswerten Ergebnis:

Von 39 Igniexstirpationen

[1]) Eine Teilung in Portio- u. Cervixkarcinome wurde hier wegen der Kleinheit der Zahlen unterlassen.

Digitized by Google

wurden während des 1. und 2. Jahres recidiv 14 = 35,8%
blieben gesund 25 = 64,1%

Von 78 während der Jahre 1890—1896 mittels der typischen blutigen Operation Operierten

wurden im 1. und 2. Jahre recidiv 34 = 43,5%
blieben gesund 44 = 56,4%

und von 59 Fällen blutiger Operationen, Ligatur und Klemmmethode der letzten 5 Jahre

wurden im 1. und 2. Jahre recidiv 29 = 49,1%
blieben gesund 30 = 50,8%

Die Zahlen sprechen, obwohl sie allerdings vorläufig auch kein definitives Urteil über die Leistungsfähigkeit der Igniexstirpation gestatten, doch jedenfalls zu Gunsten derselben.

Einen Beweis für die Brauchbarkeit der Igniexstirpation können natürlich erst die Dauererfolge bringen; dass diese besser sein werden als die bisherigen der blutigen Operation, glaube ich sicher hoffen zu können.

Ich habe darum auch den Versuch gemacht, die Schuchardtschen Fälle, wie sie von ihm in seiner Arbeit in der Monatsschrift[1]) und beim 9. Gynaekologenkongress[2]) mitgeteilt wurden, mit den Igniexstirpationen unserer Klinik zu vergleichen, und glaube dies in der Weise ausführen zu können, dass ich mir die von Schuchardt gebrachten Zahlen in folgender Weise zurechtlege.

Sch. bringt eine Gesamtübersicht seiner Krebsfälle von 1894 bis 1901; mit dieser sind unsere Fälle nicht vergleichbar, da dort Fälle bis zu 7 Jahren nach der Operation dabei sind. Wenn man aber die von 1894—1896 Operierten Sch.'s, welche seine Dauerresultate darstellen, von der Gesamtzahl seiner Fälle in Abzug bringt, so ergeben sich daraus die von 1896—1901 Operierten, und diese lassen sich mit unseren Igniexstirpationen, die von 1897—1900 gemacht wurden, wohl vergleichen.

Eine Übersicht der Schuchardtschen Fälle von 1896 bis

---

[1]) Schuchardt, Monatsschr. f. Geb. u. Gyn. Bd. XIII, Heft 6.

[2]) Schuchardt, IX. Gynaekologen-Kongress, Referat Centralbl. f. Gynaek. Nr. 24, 1901.

Ich möchte bei dieser Gelegenheit auf einen Rechenfehler in Schuchardts „Gesamtübersicht der Krebsfälle" aufmerksam machen, da bei der Prozentberechnung für Recidiven und Geheilte überall die post op. + mit gerechnet sind. Es sind daher z. B. bei den Geheilten der Fälle von 1894—1901 nicht 36,3%, sondern richtig 41,1% und bei den Fällen 1894—1896 nicht 40%, sondern richtig 43,4% Geheilte.

Digitized by Google

1901 ergiebt nach dem Muster, wie es von ihm selbst gebracht wird, folgende Zahlen:

	Zahl	+ post op.	Recidiv	Geheilt
A. Leichte Operationen	5	0	1	4
B. Kompliz. Operationen	15	2	7	6
C. Sehr schwere Operat.	13	3	9	1
Sa.	33	+ 7 = 15,1%	17 = 60,7%	11 = 39,2%.

Die im obigen gewonnenen Vergleichszahlen fallen entschieden zu Gunsten der Igniexstirpationen aus. Vor allem fällt unter den Schuchardtschen Fällen die hohe primäre Mortalität mit 15,1% gegenüber 4,4% bei unseren Igniexstirpationen ins Gewicht. Aber auch die Zahl der bisher Geheilten stellt sich, selbst wenn wir von unseren Fällen nur diejenigen in Betracht ziehen, bei welchen seit der Operation 2—4 Jahre verstrichen sind, mit 61,2% gegenüber 39,2% bei Schuchardt um vieles günstiger. Dabei kann allerdings die Indikationsstellung einen wesentlichen Einfluss auf die Resultate genommen haben. Da man nach den Mitteilungen Schuchardts annehmen muss, dass er mit Hilfe seines Schnittes einzelne sonst als inoperabel geltende Fälle der radikalen Operation unterzogen hat, habe ich eine Berechnung auch in der Weise angestellt, dass ich die von Sch. als „sehr schwere Operationen" bezeichneten Fälle, eine nicht unbeträchtliche Zahl: 13 von 33, einfach wegliess und nur seine „leichten" und „komplizierten" Fälle in Betracht zog; aber auch da werden von ihm die bisherigen Erfolge unserer Igniexstirpationen nicht erreicht.

Diese Berechnung, welche ebenfalls aus der obigen Tabelle hervorgeht, ergiebt für die Schuchardtsche Operation noch immer 10,0% primäre Mortalität gegenüber 4,4% bei der Igniexstirpation und 55,5% gegenüber 61,5% Heilungen.

Ich habe den Vergleich der Ergebnisse der Igniexstirpation mit jenen der Schuchardtschen Operation nicht in der Absicht aufgestellt, um dadurch den grösseren Wert derselben gegenüber dem Schuchardtschen Verfahren darzulegen, denn dies könnte meiner Meinung nach doch nur auf Grund von Dauerresultaten und des Vergleiches grösserer Zahlen geschehen. Mir ist es vielmehr darum zu thun, zu zeigen, dass die Igniexstirpation mehr zu leisten imstande ist, als die anderen blutigen Operationen, speziell die Ligatur und Klemmmethode.

Da, wie aus Obigem ersichtlich, die Igniexstirpation selbst

Digitized by Google

bessere vorläufige Erfolge aufweist als die Schuchardtsche Methode, die Winter „als eine technische Verbesserung" der vaginalen Uterusexstirpation bezeichnet, „mittelst welcher gelegentlich eine längere Dauer der Recidivfreiheit erreicht werden kann", und nachdem auch die von Schuchardt mitgeteilten Dauererfolge sehr für sein Verfahren sprechen, glaube ich, dass mir der höhere Wert der Igniexstirpation gegenüber den blutigen Operationen auch von anderer Seite zugestanden werden wird.

Es fällt mir nicht ein, in der Igniexstirpation gegenüber dem Schuchardtschen Verfahren eine Konkurrenzoperation zu erblicken, welche bestimmt wäre, eventuell an Stelle desselben zu treten. Es wäre dies ganz falsch, da beide Methoden Verbesserungsvorschläge für die vaginale Operation sind, die in verschiedener Richtung ihrem Ziele zustreben. Während das eine Vorgehen hauptsächlich durch Schaffung einer bequemeren Zugänglichkeit ein radikaleres Vorgehen bei begrenzten und ein Hinausrücken der Indikationsgrenzen auf vorgeschrittenere Fälle anstrebt, sollen durch das andere die Impfrecidive vermieden und nebenbei auch noch die Zerstörung von Keimen ermöglicht werden, welche die Grenzen des Uterus bereits überschritten haben.

Das Richtige kann daher nur sein, beide Verfahren zu vereinigen, den Schuchardtschen Schnitt mit der Igniexstirpation zu kombinieren, um der Vorteile beider Methoden gleichzeitig teilhaftig zu werden.

Es würde diese Operation dann alle drei wichtigeren, zur Erweiterung und Verbesserung der vaginalen Exstirpation des karcinomatösen Uterus in Vorschlag gebrachten Modifikationen vereinigen, den Schuchardtschen Schnitt, das Klemmverfahren und die Anwendung der Glühhitze, und es ist nach den bisherigen Erfahrungen anzunehmen, dass durch dieselbe eine Verbesserung der Dauerresultate und vielleicht auch ein Hinausrücken der Indikationsgrenzen zu erzielen sein wird.[1]) Denn es würde dieses Verfahren unter allen bisher geübten vaginalen Methoden den von Winter für die Aufbesserung der Dauerresultate aufgestellten Grundsätzen, in welchen es heisst: „Die wichtigste Aufgabe ist die Vermeidung der lokalen Recidive; dieselbe ist zu lösen durch möglichst ausgedehnte Exstirpation des Parametriums und durch Vermeidung der Impfrecidive", am besten gerecht werden.

[1]) Bisher wurden bereits mehrere Fälle an der Klinik in dieser kombinierten Weise unter Anwendung des Schuchardtschen Schnittes mit sehr befriedigendem primärem Erfolge igniexstirpirt.

Digitized by Google

Aus dem pathologischen Institut der Universität Genf.

Ein Fall von Chorionangiom.

Von

Dr. Siegfried Oberndorfer,

Assistent am pathologischen Institut in Genf.

Mit 2 Textfiguren.

Die Tumorbildungen der Placenta begegnen in den letzten Jahren erhöhtem Interesse, nicht nur vom geburtshilflichen, sondern hauptsächlich vom pathologisch-anatomischen Standpunkt aus, „da gerade diese Placentartumoren", wie Beneke mit Recht hervorhebt, „bei denen das Gewebe mit embryonaler Wachstumskraft blastomatös wird und die Gegensätze dieser Wachstumszustände deutlich erkennen lässt, wegen der relativ einfachen Lage der Verhältnisse am ehesten einen Einblick in das Wesen der Tumoren gestatten." Von diesem Standpunkte ausgehend, mag es wohl gerechtfertigt sein, solange die Frage über den Entstehungsmodus dieser Geschwülste noch nicht völlig klargelegt ist, jeden neuen beobachteten Fall zu beschreiben, da jeder Fall wieder neue Gesichtspunkte ergeben kann.

Die Zahl der bisher beschriebenen Placentartumoren ist eine beschränkte; Albert stellt in seiner ausführlichen Arbeit 36 zusammen, dazu kommen noch zwei Fälle, einer von Osterloh und ein zweiter von Beneke, bei der Versammlung deutscher Naturforscher und Ärzte in München 1899 demonstriert, sowie 2 Fälle, die Veit in holländischer Sprache publiziert hat; unser Fall, der hier mitgeteilt werden soll, bildet somit den 41.

Von diesen 41 Tumoren sind 14 Angiome, welche Geschwulstart somit 33 % aller bisher beschriebenen Placentartumoren ausmacht.

Digitized by Google

Ehe ich auf die Beschreibung unseres Falles eingehen will, möchte ich mit wenigen Zeilen die bisher beschriebenen Angiome charakterisieren; die Daten der ersten Fälle sind, da mir die Litteratur zum Teil nicht zugänglich ist, der zusammenfassenden Arbeit Alberts entnommen.

1. Fall. (Clarke: „Account of a tumour found in the substance of the human placenta. Philos. Transactions. London 1798.) Grosse Fruchtwassermenge (7 l), Tumor in Form einer menschlichen Niere, umgeben von einer festen Kapsel; die Geschwulst bestand der Hauptsache nach aus Gefässen.

2. Fall. (Alin: om placentarwulster. Nordisk medicinsk Arkiv, Bd. XXIII, Nr. 4.) Hühnereigrosser Tumor am Rande der Placenta, daneben eine noch etwas kleinere Geschwulst; beide Geschwülste waren aus zahlreichen kleinen Tumoren zusammengesetzt; mikroskopisch bestanden sie aus dicht aneinander liegenden grossen Kapillaren.

3. Fall. (Alin; idem.) Nahe am Rande der Placenta eine walnussgrosse Geschwulst von dunkelroter Farbe; Hauptmasse der Geschwulst bildeten Gefässe, kleinere und grössere, zum Teil mit spaltförmigen oder ampullären Ausweitungen. Grundsubstanz war fibrillär mit zahlreichen elastischen Fasern und vielen Bindegewebszellen.

4. Fall. (Alin; idem.) 4 cm vom Placentarrand entfernt ein nuss- und ein erbsengrosser Tumor, dicht unter der Decidua liegend; zwischen beide Geschwülste dringt ein Gefässstamm ein, wobei die grössere Geschwulst an den Gefässen befestigt, die kleinere aber frei war. Auf der decidualen Seite bilden Fibrinauflagerungen und degenerierte Zotten einen dünnen Überzug. Mikroskopisch bestand die Geschwulst hauptsächlich aus Gefässen.

5. Fall. (v. Mars, Monatsschr. f. Geburtshilfe u. Gynaek., Bd. IV, pag. 229, 1896.)

Hydramnion (10 l), Zwillingsgeburt; einheitliche Zwillingsplacenta; auf ihrem dem ersten Kinde angehörigen grösseren Abschnitt findet sich eine walnussgrosse Geschwulst von dunkelkirschroter Farbe, die sich leicht ausschälen lässt; in der übrigen Placenta noch zahlreiche kleinere hirsekorn- bis haselnussgrosse Geschwülstchen. v. Mars sieht diese Tumorbildung als Knäuel zusammengeklebter, angiomartig degenerierter Zotten an.

6. Fall. (Albert, Archiv für Gynaekologie, 56. Bd., 1. H., pag. 144—159, 1898.)

Digitized by Google

Reichliche Fruchtwassermenge. In der Mitte der Placenta, 5—6 cm vom Nabelschnuransatz entfernt, ein hühnereigrosser harter Tumor von lividrosaroter Farbe und glatter Oberfläche; eine Arterie und eine Vene läuft in ihn hinein. Mikroskopisch besteht die Geschwulst aus zahlreichen Kapillaren und einem fibrillären Grundgewebe.

7. Fall. (Albert; idem.)

Reichliche Fruchtwassermenge, walnussgrosser Tumor am Rande der Placenta; mikroskop. derselbe Befund wie bei Fall 6.

8. Fall. (Albert; idem) Insertio marginalis der Nabelschnur; die gabelförmig geteilte Nabelschnur schickt 2 Hauptgefässstämme zu einem Tumor, welcher der Insertionsstelle genau diametral gegenüber ausserhalb der Placenta liegt und sich nur mit einer kleinen Fläche an sie anlegt. Eine starke Arterie läuft von der Nabelschnur im Bogen zu dem Tumor, in dessen fötale Oberfläche sie sich einsenkt; eine fast doppelt so dicke Vene entspringt hier aus dem Tumor und erreicht auf dem kürzesten Wege die Nabelschnur. Der Tumor ist nur durch diese beiden Gefässe mit der übrigen Placenta in Verbindung.

Der Tumor, dessen Grössenausdehnung 50 mm Länge, 50 mm Breite und 26 mm Dicke beträgt, ist von dunkelkirschroter Farbe. Mikroskopisch: starker Gefässreichtum, stark erweiterte Kapillaren, die in einem dem Chorionгewebe ähnlichen Stroma liegen.

9. Fall. (Albert; idem.) Nabelschnurinsertion dicht am Rande; von ihr ausgehend, fällt eine Vene auf, die diametral über die Placenta läuft und sich in einen ovalen, excentrisch gelagerten, den der Nabelschnurinsertion entgegengesetzten Rand der Placenta erreichenden Tumor einsenkt; dasselbe Verhalten zeigt eine Arterie. Grössenverhältnisse des Tumors 90:110:55 mm, Placenta und Tumor sind leicht von einander zu trennen. Mikroskopisch erweist sich die Geschwulst als überaus gefässreiches Kavernom mit wenig zwischen den Kapillaren liegendem Stroma. Nirgends besteht eine histologische Verbindung zwischen dem Tumor und dem angrenzenden normalen Placentargewebe.

10. Fall. (Beneke, Verhandlungen der deutschen pathologischen Gesellschaft, II. Tagung, 1899.)

Grosse Fruchtwassermenge; Nabelschnuransatz central; von der Nabelschnur ziehen eine Arterie und eine Vene erheblichen Kalibers geradlinig über die Placentarfläche zu einem am Rande der Placenta liegenden, citronengrossen Tumor hin, dessen Ober-

Digitized by Google

fläche von einer Lage Choriongewebes bedeckt ist, von welcher einige Zotten gegen ihn vordringen. Der Tumor lässt sich mit Leichtigkeit aus der übrigen Placenta ausschälen, mit der er nur durch die Gefässe im Zusammenhang steht; von der Tumorkapsel selbst gehen nirgends Zotten ab. Mikroskopisch lässt sich ein dem Choriongewebe entsprechendes Stromagewebe, sowie ein ausschliesslich aus Kapillarwänden bestehendes Geschwulstgewebe unterscheiden. Die Kapillaren zum Teil ad maximum gefüllt, die Blutkörperchen aber zum grössten Teil ausgelaugt. Daneben trifft man Fibrinbildung mit Kalkablagerung; einzelne Partien des Tumors, die makroskopisch sarkomähnliches Aussehen haben, bestehen aus noch leeren Kapillaren und stellen offenbar die jüngsten Partien des Tumors dar. An der Aussenseite des Tumors sind nirgends zottenförmige Aussprossungen erkennbar.

11. Fall. (Osterloh, Bericht über die 71. V. D. N. u. Ä. München 1899; Centralbl. f. Gynaekologie, Nr. 40, 1899.) Kleinapfelgrosse glattwandige, von einer Bindegewebskapsel umgebene Geschwulst am Rande der sonst normalen Placenta, von deren Oberfläche Gefässe von und zu dem Nabelschnuransatz verlaufen. Unter dem Mikroskop lässt sich erkennen, dass der Tumor aus strotzend gefüllten Kapillaren besteht, zwischen welchen sich ein spärliches feinfaseriges, kernreiches Stroma befindet.

Den 12. und 13. Fall stellen die beiden von Veit publizierten Kapillarangiome der Placenta dar; da mir die Originalarbeit Veits nicht zugänglich ist, muss ich mich darauf beschränken, diese beiden Fälle lediglich anzuführen.

Unser Tumor, auf dessen nähere Beschreibung wir jetzt eingehen, stellt also den bisher beobachteten 14. Fall dar.

Aus dem Geburtsjournal der hiesigen Maternité, das mir von Herrn Professor Jentzer in liebenswürdigster Weise zur Verfügung gestellt wurde, ist zu entnehmen, dass die 35jährige Frau 3 völlig normale Geburten durchgemacht hat, deren letzte 6 Jahre zurückliegt. Die Geburt begann am 8. Mai 1901, musste aber, da bei der Untersuchung Schieflage IIa (Kopf rechts, Rücken vorne) diagnostiziert wurde, durch Wendung zu Ende geführt werden. Das Kind wurde asphyktisch geboren und starb trotz der eingeleiteten speziellen Therapie $^3/_4$ Stunden nach der Extraktion. Die Placenta folgte spontan 25 Minuten nach der Extraktion. Die Fruchtwassermenge soll das gewöhnliche Mittel nicht überschritten haben; das Kind, ein Knabe, war völlig ausgetragen, 56,5 cm lang und 3330 g schwer.

Digitized by Google

Die Placenta wurde uns zur Untersuchung noch am selben Tage übersandt und bot folgende Verhältnisse:

Runde Form; Grösse 17: 21 cm, Dicke 1—1,5 cm; die Randpartien sind zum Teil stark verdünnt. Das Amnion überzieht die ganze Placenta, lässt sich aber leicht von ihr ablösen und zeigt nirgends mit Ausnahme der Insertionsstelle der Nabelschnur Adhärenzen oder sonstige Veränderungen. Die Nabelschnurinsertion ist lateral, an der inneren Seite eines gänseeigrossen Tumors, der aus der Ebene der fötalen Fläche der Placenta prominiert und den äusseren Placentarrand noch um 4 cm überragt. Die Masse des Tumors betragen: grösste Länge 7,4 cm, grösste Breite 5,8 cm, grösste Dicke 3,7 cm. Die Geschwulst ist auf ihrer Oberfläche von leichten Furchen durchzogen, die ihr den Anschein leicht knolligen Baues geben.

Die Farbe ist intensiv dunkelrot, nur an einer Partie, dem placentaren Rande zu, findet sich eine gelbe derbe Einlagerung. Abgesehen von den eben angeführten Furchen ist die fötale Oberfläche völlig glatt, nur von einer dünnen Schicht Choriongewebes überzogen. Was die Konsistenz des Tumors anlangt, so giebt er beim Betasten das Gefühl der Pseudofluktuation. Der Zusammenhang der Einlagerung mit der Placenta ist ein sehr loser: sie lässt sich leicht von dem sie umgebenden Gewebe trennen, mit dem sie nur durch die in sie einstrahlenden und von ihr ausgehenden Gefässe, sowie durch das an ihrem Rand etwas verdickte, beide aber gleichmässig überziehende Chorion verbunden ist (s. Figur 1).

Auf dem Durchschnitt erinnert der Tumor an ein überaus klein-alveoläres Leberangiom: zahlreiche kleinste Blutpünktchen treten aus der Schnittfläche des feinmaschigen Gewebes hervor, das durch schmale weissliche Züge in grössere und kleinere Felder geteilt ist. Hier und dort finden sich quer- oder längs getroffene Gefässe mit ziemlich dicker Wandung. Auf dem Durchschnitt ist auch zu erkennen, dass der Tumor bis auf die mütterliche Seite der Placenta vordringt; die Unterfläche ist glatt, ohne jede Spur zottiger Auflagerung, nur von etwas verdickter Decidua überzogen. Nahe der Unterfläche findet sich auf dem Schnitte eine weisslichgelbliche, sehr konsistente, ungefähr pflaumenkerngrosse Einlagerung, völlig identisch der am Rande befindlichen oben beschriebenen, deren Centrum ausgesprochen gelbliche Färbung besitzt.

Von der Nabelschnurinsertion, die, wie auch aus der Zeichnung hervorgeht, der inneren Fläche des Tumors anliegt, zieht eine

Digitized by Google

kleine Arterie, deren Lumen sich in fast völliger Obliteration befindet, direkt in die Geschwulst; eine grössere Vene nimmt an derselben Stelle ihren Ursprung und zieht, ohne Seitenzweige vom benachbarten Placentargewebe zu erhalten, zur Nabelschnur; andere Venen scheinen von der Seite her in die Geschwulst einzudringen;

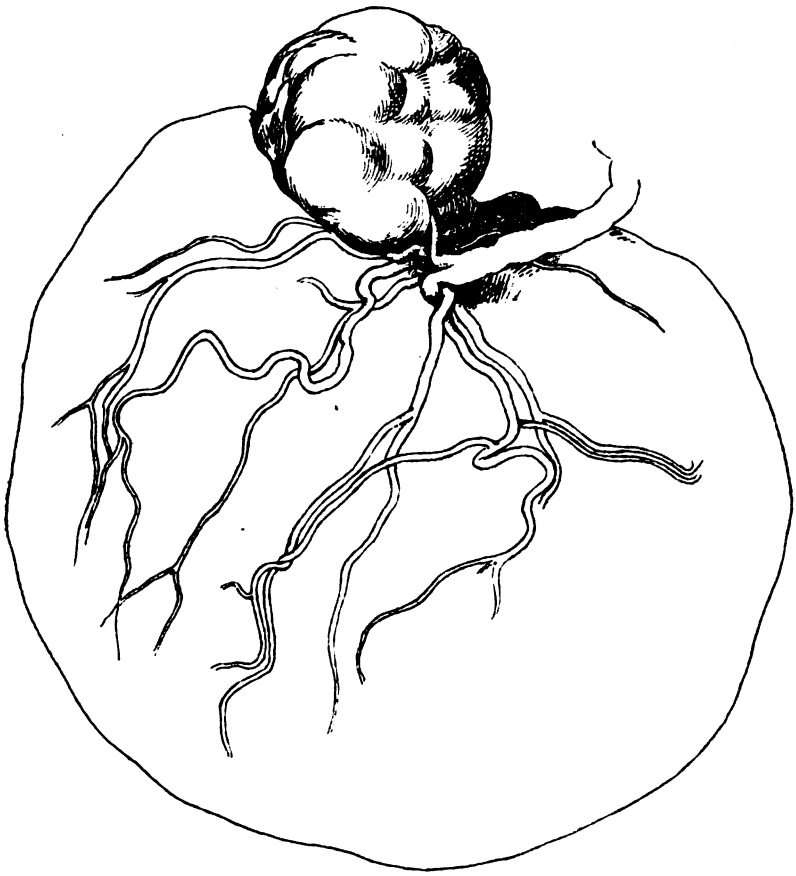

Fig. 1.

doch bei genauer Untersuchung lässt sich erkennen, dass sie nur versteckt am Rande des Tumors zur Nabelschnurinsertion verlaufen, ohne mit dem Geschwulstgewebe selbst in Verbindung zu treten. Die Gefässverteilung der übrigen Placenta bietet keine Besonderheiten.

Die Placenta scheint sonst völlig normal zu sein; nur hier und dort, am Rande sowohl wie in der Mitte, trifft man auf der

Digitized by Google

fötalen Seite gelblich-weisse Plaques von der Grösse einer Bohne bis einer Mandel, die auf dem Schnitt bis zu einer Tiefe von 1 cm dringen; schon makroskopisch bieten sie dasselbe Aussehen wie die häufig vorkommenden Placentarinfarkte. Die histologische Untersuchung bestätigte diese Annahme.

Der Tumor selbst lässt mikroskopisch zwei differente Bestandteile unterscheiden, das Stroma und das eigentliche Geschwulstgewebe.

Das Stroma ist von einem feingestreiften faserigen Gewebe gebildet, das völlig identisch ist mit dem die Geschwulst sowie die ganze fötale Fläche der Placenta überziehenden Chorion; dieses Stroma bildet auch die die Felderung bedingenden Züge, die aber überall von dem eigentlichen Geschwulstgewebe durchsetzt sind.

Dieses letztere selbst besteht aus ungemein reich entwickelten Kapillaren, die das Bild völlig beherrschen. Nur wenig Stromagewebe liegt zwischen ihnen, teilweise ist dasselbe so schwach ausgebildet, dass die Kapillaren nur durch ihren Endothelbelag voneinander getrennt zu sein scheinen. Je nach der Richtung des Schnittes sind die Kapillaren bald längs-, bald quergetroffen, bald bilden sie weithin verfolgbare dendritische anastomosierende Verzweigungen. Die Kapillaren selbst sind von verschiedener Weite: z. T. so fein, dass ihren Querschnitt gerade ein rotes Blutkörperchen passieren kann, z. T. aber erreichen sie die Breite von fünf nebeneinander gelegten Erythrocyten. Besonders feine Kapillaren finden sich in den Stromazügen, in denen sie ein überaus zierliches feines Geflecht darstellen. Alle Kapillaren sind strotzend mit Blut gefüllt.

Die grösseren Gefässe verlaufen zum grössten Teil in den Stromazügen, deren Hauptbestandteil sie ausmachen; die Arterie ist überall fast völlig obliteriert, die Vene noch weit durchgängig; auch die Wand der Gefässe ist von den Kapillaren durchsetzt, die zum Teil bis an die Intima derselben vordringen.

Dem bedeckenden Chorion zu schliesst die Geschwulstbildung mit völlig glatter Linie ab; an keiner Stelle dringen Kapillaren in diese Choriondeckschicht ein.

Völlig anders ist das Bild in den oben beschriebenen gelblichweissen derben Einlagerungen der Geschwulst. Makroskopisch erinnern diese Partien an die in Leberangiomen häufig zu beobachtenden obliterierten Partien der Blutgefässgeschwulst. Mikroskopisch dagegen besteht ein wesentlicher Unterschied: die Kapillarthrombosen, die wir in jenen finden, fehlen hier, dagegen ist das Stroma

Digitized by Google

überaus stark entwickelt und sehr kernreich, die Kapillaren sind stark komprimiert, z. T. leer, z. T. enthalten sie noch völlig ausgelaugte rote Blutkörperchen; stellenweise ist die kavernöse Natur dieser Partien überhaupt nicht mehr zu erkennen. Im Stroma finden sich zahlreiche kleinste goldgelbe Pigmentkörnchen. Die grösseren Gefässe in diesen Abschnitten sind stark verengt oder völlig obliteriert.

Diese in Obliteration begriffenen Partien des Angioms grenzen sich nicht scharf gegen das sie umgebende Gewebe ab, sondern senden grössere spitz zulaufende Züge in die noch relativ unver-

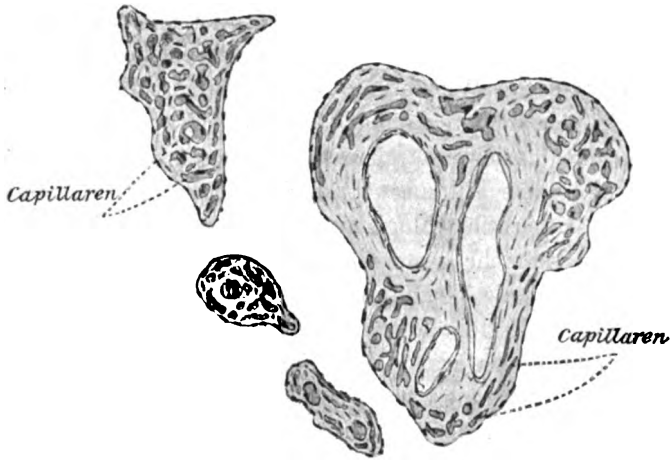

Fig. 2.

änderte Umgebung: doch lässt sich auch hier bereits eine Zunahme des Stromas und eine Verengerung der Kapillaren konstatieren.

Das dem Tumor zunächst liegende Placentargewebe ist grösstenteils, was seinen Bau (Zotten u. s. w.) anlangt, normal; nur fällt auch hier die enorme Ausdehnung der Zottengefässe und Kapillaren auf, die an einzelnen Stellen, besonders um die grösseren Gefässe herum, fast angiomatösen Charakter annimmt. (s. Fig. 2.)

In den entfernteren Partien der Placenta fehlen diese angiomartigen Gefässentwicklungen, doch sind die Gefässe auch hier stark dilatiert.

Unser Tumor ähnelt in vielen Beziehungen den bisher beschriebenen Angiomen: so ist auch er relativ unabhängig von der übrigen Placenta, mit der er nur in sehr lockerem Zusammenhang steht; seine Gefässversorgung ist eine von dem Kreislauf des Blutes in

Digitized by Google

der übrigen Placenta völlig getrennte; er zeichnet sich, wie alle bisher beschriebenen Fälle, durch den Mangel von Zotten oder epithelialen Elementen an seiner Oberfläche bezw. seinem Innern aus.

Um die Bildung dieser Tumoren zu erklären, musste man, wie natürlich, auf ihre eigenartige Gefässversorgung aufmerksam werden. So bilden sie die Grundlage für folgende Hypothese Alberts: „Die Allantois überbringt in Verbindung mit dem Chorion der Decidua die kindlichen Gefässe; in der Decidua entwickeln sich diese weiter und okkupieren den späteren placentaren Teil derselben vollständig; aus einem unverständlichen Grunde soll sich nun später, wenn die primäre Placentaranlage fertig ist, von der Nabelschnurarterie noch ein Ast abzweigen, der, da er keinen Platz zur Entwicklung auf der Decidua mehr findet, sich nicht typisch weiterentwickeln kann und daher durch atypische Wucherung zur Geschwulstbildung führt.

Mit Recht hebt dem gegenüber Beneke hervor, dass ein späteres Aussprossen einer Arterie durch nichts erwiesen sei, und dass, gesetzt dass solch eine Bildung vorkäme, die Frage unbeantwortet bliebe, warum dieser physiologisch unbrauchbare Zweig nicht atrophiere, sondern vielmehr gesteigerte Wachstumsenergie besitze.

Beneke sieht als Grundursache der Tumorbildung eine von Anbeginn bestehende lokale Blastomatose der Kapillarendothelien an, die vielleicht durch irgend eine im Beginn der Placentarcirkulation entstandene Stauung veranlasst sein könnte: „eine Änderung des Blutdruckes bezw. der Geschwindigkeit der Cirkulation bilde vielleicht besondere formative spezifische Reize, deren Übermass zuletzt die Schranken des physiologischen Wachstums einreissen lasse und zur Geschwulstbildung führe.“ Dem Einwurf, dass sich Analoga hierfür, auch bei langedauernden schweren Stauungen, beim Erwachsenen nicht oder nur höchst selten finden, sucht Beneke mit der Hypothese zu begegnen, dass sich das embryonale Gewebe vielleicht in einem labileren Gleichgewicht befände und leichter im Sinne der Geschwulstdegeneration reagiere.

In der Thatsache, dass gerade bei Placentarangiomen häufig Hydramnion gefunden wird, sieht Beneke eine Stütze für seine Stauungshypothese und nimmt an, dass ebendieselben Ursachen für Bildung des Hydramnion und der lokalen Blastomatose bestanden haben mögen.

Ich glaube, dass der hier beschriebene Fall eine Stütze für die Benekesche Hypothese von primären Stauungen, deren Beginn allerdings in die allerfrühesten Stadien der Placentarentwicklung zurück-

Digitized by Google

geführt werden müsste, abgeben kann. Gerade die hier in der Nähe des Tumors liegenden Zotten, die sonst in keiner Weise mit dem Tumor in Zusammenhang stehen, zeigen neben beträchtlicher Dilatation ihrer Gefässe zum Teil eine im Beginn stehende ziemlich beträchtliche angiomähnliche Entwicklung der Kapillaren, so dass sich sofort die Vermutung aufdrängen muss, zwischen der Stase und der Kapillarneubildung könne möglicherweise ein Zusammenhang bestehen; gerade in dieser Beziehung gewähren meines Erachtens diese Zotten, da sie den Beginn des Prozesses noch erkennen lassen, vielleicht einen Einblick in die Bildung des Tumors; dass die Cirkulationsverhältnisse in der ganzen Placenta nicht normal gewesen sein dürften, scheint die starke Füllung und Ausdehnung auch der dem Tumor entfernt liegenden Placentar- bezw. Zottengefässe anzudeuten.

Die Konstatierung beginnender angiomatöser Wucherungen in den Zotten trägt vielleicht auch zur Lösung der Frage bei, ob die Kapillarwucherung des Tumors den Zottenkapillaren oder den Kapillaren des Choriongrundgewebes entspreche. Die Ähnlichkeit der beginnenden Kapillarwucherung in den Zotten mit den Bildern, die uns der Tumor selbst giebt, ist eine so grosse, dass an eine Identität beider Formationen gedacht werden muss, die angiomatöse Neubildung des Tumors also als excessive Wucherung der Zottenkapillaren anzusehen wäre. Hierfür spricht auch, dass das Chorion-gewebe der Geschwulstkapsel an keiner Stelle vom Tumor invadirt ist, auch keine Dilatation seiner Kapillaren aufweist, sich also wesentlich von dem Stroma der Geschwulst unterscheidet.

Dass sich dennoch, wenn auch die Kapillarwucherungen den Zottenkapillaren entsprechen, keine Zotten gebildet haben, erklärt Beneke dahin, dass „mit einer blastomatösen Steigerung der Wachstumsenergie die Verringerung der funktionellen Leistungen der betreffenden Gewebe Hand in Hand gehe, diese funktionelle Minderwertigkeit der Kapillarwucherung sie des weiteren zur Bildung normaler Zotten unfähig mache". „Mit dieser Annahme", so fährt Beneke fort, „ist es auch zu erklären, warum die wuchernden Gefässsprossen in Form eines atypischen Ballens und nicht in Form isolierter hyperplastischer epithelbekleideter Zotten, also im Bilde einer echten Zottengeschwulst gewachsen sind."

Eine Störung im Geburtsverlaufe durch den Tumor, wie Blutung u. s. w., ist in unserem Falle nicht eingetreten; denn die Schieflage des Kindes in Zusammenhang mit dem Tumor zu bringen,

Digitized by Google

dürfte doch zu weit gegangen sein; in gleicher Weise ist auch der bald nach der Geburt eingetretene Tod des Kindes (Wendung, Asphyxie) als rein accidentelles Vorkommnis zu deuten.

Unnötig ist auch hinzuzufügen, dass unser Tumor alle Charaktere einer gutartigen Neubildung aufweist.

Herrn Professor Dr. Jentzer, Direktor der hiesigen Maternité, möchte ich für die freundliche Überlassung des Falles hiermit meinen besten Dank aussprechen; meinen besten Dank auch Herrn Kollegen cand. med. Teutschländer, der mir in liebenswürdigster Weise die Skizze der Placenta zeichnete.

Digitized by Google

Aus der Frauenklinik der Universität Halle a. S.

Beiträge zum Ulcus rodens vulvae.

Von

Dr. Richard Freund,
Assistenzarzt.

Hierzu Tafel VII.

Nachdem der Zusammenhang zwischen Ulcus rodens, Tuberkulose und Elephantiasis in einem gut beobachteten und klar beschriebenem Fall von Rieck[1]) zweifellos bewiesen ist, fragt es sich, ob eine Veröffentlichung einschlägiger Fälle, die wie so manche früheren zu einer Aufklärung des immerhin doch sehr komplizirten Krankheitsbildes nicht wesentlich beisteuern, von Nutzen ist. Bei so relativ seltenen Erkrankungen wie gerade dem Ulcus rodens vulvae, besonders wo es sich um Fälle handelt, in welchen der übrige Organismus gesund befunden wird, ist entschieden jeder auch noch so geringe Beitrag, wenn ihm nur eine exakte Untersuchung zu Grunde liegt, willkommen.

In dem letzten Jahre kamen in der hiesigen Anstalt zwei Frauen mit dergleichen Vulvaaffektionen zur Behandlung. Die Beschreibung dieser beiden Fälle lasse ich gleich folgen, werde mich aber bei dem ersten, der den Stoff zu einer jüngst publizirten Doktorarbeit lieferte,[2]) deshalb etwas kürzer fassen.

I. Fall. 33jährige IV para, verheiratet; erblich belastet: Eine Schwester als Kind an Hirnentzündung, eine andere an galoppirender Schwindsucht gestorben. Patientin selbst stets gesund; erst seit dem 20. Jahr menstruirt, unregelmässig, 2—4 wöchentlich, 5—7 tägig, ohne molimina. Unter den 4 Geburten waren 2 Totgeburten und ein Abort. Letzter Partus normal, doch starke Nach-

[1]) Rieck, Ein Fall von primärer Tuberkulose der Vulva einer Erwachsenen und ihre Beziehungen zum ulcus rodens vulvae (Veit). Monatsschrift für Geb. Bd. 9, pag. 842.

[2]) Rechenbach, Ein Fall von sog. „lupus vulvae". Inaug.-Diss. Halle 1901.

Digitized by Google

blutung im Wochenbett. Seither Perioden 8—10tägig, stets noch 2—3—4wöchentlich, sehr stark. Hauptbeschwerden sind: Häufiger Drang zum Uriniren, dabei Brennen. Bei der Regel Schmerzen im Unterleib, bei der Kohabitation im ganzen Körper.

Der Allgemeinstatus ohne jegliche Besonderheiten; Nymphen elephantiastisch vergrössert. Clitoris ist in einen kleinen ödematösen Hauttumor umgewandelt. Umgebung der Urethra auf Dreimarkstückgrösse im Umkreis geschwürig zerfallen und mit weichen, schwammigen, leicht blutenden Granulationen bedeckt. Uterus klein, anteflektirt. Die übrigen Beckenorgane ohne Besonderheiten.

Die Therapie bestand in einer vollkommenen Abtragung der kranken Partieen samt Nymphen und Clitoris und Deckung der Wundfläche durch cirkuläre Vereinigung der äusseren Haut mit der Scheidenschleimhaut. Die Urethralmündung wird teils an diese, teils an jene genäht. — Am 13. Tage wurde Patientin, nachdem sie am Tage nach der Operation etwas gefiebert hatte, mit völlig geheilter Wunde entlassen.

Die mikroskopische Untersuchung verschiedener Teile der excidierten Partien, die in Formalin gehärtet und mit Fuchsin-Methylenblau gefärbt wurden, ergiebt eine starke Wucherung des geschichteten Pflasterepithels der äusseren Haut (Nymphen), besonders Vermehrung der polygonalen Zellen. Die Papillen sind stark entwickelt, bedeutend verlängert und teilweise verzweigt. Im Stroma der Papillen zahlreiche, ein- und mehrkernige Zellen verschiedener Grösse. Submucosa nicht verbreitert, bietet keine Besonderheiten. Dann folgt ein reichlich mit kleinen Rundzellen und Leukocyten durchsetztes Muskelgewebe. Die kleinzellige Infiltration ist teils in Haufen, grösstenteils ganz diffus und stellenweise enorm dicht angeordnet. Lange Rundzellenzüge ziehen von den Papillen aus in das Gewebe hinab. Mitten in den Rundzellenhaufen befinden sich zahlreiche Riesenzellen mit wandständigen Kernen, welche Kernkörperchen enthalten und nur die eine Seite der Zellen einnehmen. Die Gefässe (Art. u. Venen) zeigen starke Verdickung, besonders der Intima. Die Umgebung der Gefässe bildet ein reichliches, junges Bindegewebe mit länglichen Kernen und elastischen Fasern. Auch am Nervengewebe deutliche Wucherung des Epi-, Peri- und Endoneuriums. Tuberkelbacillen konnten nicht nachgewiesen werden.

II. Fall. 46jährige VIIIpara, verheiratet. Angeblich erblich nicht belastet und stets gesund gewesen; nur im Sommer 1896 überstand sie eine beiderseitige Iritis plastica, die nach meinen Erkundigungen in der Augenklinik rheumatischer Natur gewesen ist; Lues wurde damals von der Patientin negirt. Erste Periode im 14. Jahr, alle 4 Wochen, 3—4tägig, mässig stark, ohne Beschwerden. 8 spontane Geburten, darunter 2 Aborte. Kinder leben, sind von der Mutter gestillt. Letzter Partus vor 10 Jahren. Seit ca. 4—5 Jahren soll

Digitized by Google

Scheidenausfluss bestehen, der die Patientin aber nicht weiter inkommodirte. Erst in den letzten zwei Monaten sei zeitweilig Blut beigemischt gewesen. Bald traten brennende Schmerzen beim Uriniren, die in der letzten Woche noch erheblich zunahmen, sowie Durchfall und Appetitlosigkeit auf. Die Füsse sind seit etwa einem halben Monat angeschwollen.

Aufnahmestatus: Kräftige Frau von gesunder Gesichtsfarbe. Herz, Lungen, Mammae und Abdomen ohne pathologischen Befund. — Vulva elephantiastisch vergrössert, Haut gerötet und ödematös. Zwischen den grossen und kleinen Labien unregelmässig geränderte, seichte, eitrig belegte Geschwüre, deren Rand hart ist und steil abfällt. Nymphen und Clitoris derb infiltrirt. Letztere mit ihrem Präputium stark vergrössert. 4 cm vom Scheideneingang vollständiger Verschluss der Vagina. Der Finger kommt direkt durch die hart infiltrierte Harnröhre in die Blase. An den Seitenwänden der Scheide ringsherum ulceröse, unregelmässig gestaltete, schmutzig belegte Stellen. — Uterus nur per rectum in Anteflexion undeutlich fühlbar, etwa normal gross, beweglich. Parametrien, soweit per rectum fühlbar, sehr straff. Die Adnexe können nicht abgetastet werden. Die Analöffnung ist kranzförmig von knolligen, bläulichen Gebilden umgeben. Das Rektalrohr und seine Umgebung derb infiltrirt und starr. Ungefähr 10 cm vom Anus aufwärts eine kaum für Fingerspitze durchgängige Stenose. Die übrige Mastdarmschleimhaut rauh und zerklüftet.

Die Diagnose wurde auf ulcus rodens vulvae (Tuberkulose?) mit Infiltratio paracolpitica et paraproctalis gestellt.

Verlauf: Nachdem in den zwei ersten Tagen die Diarrhöen durch Wismut bekämpft waren, wird am dritten Tage zu diagnostischen Zwecken früh 8 Uhr eine Injektion von 0,001 Tuberkulin gemacht. Die alle zwei Stunden abgelesenen Temperaturen ergeben als Maximum um 5 Uhr p. m.: 37,8. Tags darauf wird zu weiteren Untersuchungen die linke Nymphe nebst dem daran sitzenden, nach der grossen Labie hin entwickelten Geschwür durch Ovalärschnitt excidirt und konservirt, die Wunde durch Katgutknopfnähte geschlossen. Am folgenden Tage abends plötzliche Temperatursteigerung bis 40,3. Puls 100. Nächsten Tag Schüttelfrost, Fieber dauert an, Puls wird frequenter (140). Es stellt sich trockner Husten ein. Über der rechten Lunge abgeschwächtes Atmen (Liq. Ammon. anis., Priessnitz). Folgenden Tag, also am siebenten Tage nach der Aufnahme, unter zunehmender Dyspnoë Exitus letalis.

Als Todesursache wird Lungenödem angegeben.

Sektion: Die vom pathologischen Institut aus gestellte Diagnosis post mortem lautet: Luetische Geschwüre der Flexura sigmoidea. Lues des Introitus vaginae. Kommunikation zwischen Blase und Scheide. Kleiner paraproktitischer Abscess. Kondylome am Anus. Milztumor. Lungenödem beiderseits. Hypostatische Pneumonie im rechten Unterlappen. Fettige Degeneration des Herzmuskels. Fettleber. Granularatrophie der Nieren. — Ausser einer geringen schwieligen Verdickung der Pleura beider Lungenspitzen, die sich indes auf dem Schnitt nicht in das Lungenparenchym fortsetzt, fand sich noch eine suppurative Tonsillitis beiderseits.

So weit das Wesentliche des allgemeinen Sektionsbefundes. — Ich komme jetzt zur Beschreibung der in toto herausgenommenen Beckenorgane.

Schamberg, grosse Labien und Analgegend spärlich rotblond behaart. Vulva elephantiastisch vergrössert: Die Dimension von der hinteren Kommissur bis zum Frenulum clitoridis beträgt 9 cm. Die grossen Labien sind derb-

Digitized by Google

ödematöse Wülste von je 14 cm Länge und 4,5 cm Breite, leicht bläulich verfärbt. Klitoris mit dem Präputium von der Grösse einer Olive, ebenfalls von derber Konsistenz. Rechts daneben ein zweipfennigstückgrosses, flaches Geschwür mit gezähntem, leicht wallartigem Rand. Der Grund des Geschwürs ist eitrig belegt. Von der linken kleinen Labie steht nur noch ein 1 cm langer Saum an der Klitoris; an Stelle des fehlenden Teils befindet sich eine durch Katgutknopfnähte geschlossene Wunde. Die rechte kleine Labie ist eine kurze Hautfalte von 2,5 cm Länge und $^3/_4$ cm Breite. Der Introitus und die Vagina bilden eine ca. 5 cm tiefe, allseitig von schmierig-belegten, flachen Geschwüren umrahmte Höhle, welche durch den stark geschrumpften Rest der vorderen Scheidenwand, in Gestalt eines nicht bis in die Mitte der Höhle reichenden, haselnussgrossen Bürzels, in zwei Abteilungen zerlegt wird, einen oberen Trichter und einen unteren Blindsack. Durch den gleichfalls geschwürig austapezirten Trichter gelangt der Finger entlang der vorderen Wand der Höhle direkt in die Blase. Eine Urethralmündung und eigentliche Urethra ist nicht mehr vorhanden. Das Collum vesicae ist auf die Ausdehnung von 3 cm hin durch die ganze Wand hindurch starr infiltrirt; besonders hart fühlt sich das Trigonum Lieutaudii an, welches breit das übrige Schleimhautniveau überragt. Die Ureteren lassen sich leicht sondiren, sind nicht dilatirt, weich und wie der obere Teil der Blase ohne Besonderheiten. Die Plica vesico-uterina ist ganz flach. — Das eigentliche Scheidenlumen wird nur noch durch den oben erwähnten Blindsack, der sich unterhalb des beschriebenen Bürzels befindet, repräsentirt. Die Länge dieses Blindsackes beträgt 4 cm, seine Wände sind teils ulcerös, teils schwielig. Wir haben hier eine vollkommene Obliteration der Vagina. — In der Gegend der fossa navicularis sitzen zwei kleine Schleimhautpapeln, zwischen welchen drei feine Fistelgänge nach dem Rektum hin verlaufen; die längste geht $1^1/_4$ cm in die Tiefe, doch perforirt keine derselben. Ein Längsschnitt durch das Präparat lehrt, dass die Fortsetzung jenes Scheidenblindsackes durch ein $1^1/_2$ cm langes Narbengewebe gebildet wird, auf welches weiter uteruswärts wieder ein 3 cm langes Lumen folgt, dessen Wände zum grösseren Teil von dem ehemaligen Scheidengewölbe, zum kleineren (1 cm) von dem Rest des Portiogewebes gebildet werden. Hieran reiht sich eine 2,3 cm lange Atresia cervicis in Gestalt eines hart-fibrösen, atlasweissen Stranges, der weiter aufwärts in das noch 7,7 cm messende Lumen des Uteruskörpers übergeht. Die Wand des Cervix ist $1^1/_2$ cm dick, die Cervixlänge wird auf 3,5 cm geschätzt. Die Länge des corpus uteri beträgt 8,2 cm, die Dicke seiner Wand 1,4—1,5 cm. Die Konsistenz des ganzen Uterus ist steinhart, er liegt geradegestreckt, nicht flektirt. Die Schleimhaut ist vollkommen glatt, blass, niedrig und besonders in dem untersten Abschnitt mit reichlichem, glasigem Schleim erfüllt. Der Peritonealüberzug ist überall glatt und glänzend. Rechte Tube 10,5 cm lang, rabenfederkieldick, schwach gewunden; das abdominale Ende durchgängig. Auf Druck auf die Ampullengegend entleert sich aus dieser wie auch aus der 9 cm langen, genau ebenso beschaffenen linken Tube dünnflüssig-eitriges Sekret. — Rechtes Ovarium 3,5 cm lang, 1,6 cm hoch, 1 cm breit. Linkes Ovarium mit seinem sehr kurzen Ligament 4 cm lang, 1,5 cm hoch und 1 cm breit. Konsistenz beider derb; Oberfläche buckelig und gerunzelt; auf dem Schnitt nichts Bemerkenswertes. Beide Parametrien bis hinab ins Parakolpium und -proktium in ausserordentlich feste, schwielige Massen umgewandelt.

Digitized by Google

Die Analöffnung ist mit einem Kranz bläulicher, derber, hämorrhoidenähnlicher Knoten, die bis zu 2,5 cm lang sind, umsäumt. Das ganze Rektum samt seiner Umgebung stellt ein 14 cm langes, stark S-förmig gekrümmtes, äusserst starres Rohr dar. Seine Wanddicke beläuft sich stellenweise auf $^3/_4$ cm. Die ganze Schleimhaut weist unzählige Krypten, Furchen und harte, wallartige Züge auf; im obersten Teil des Rektum, etwa 10 cm vom Anus entfernt, strikturirt eine ringförmige, 6—7 mm vorspringende Leiste das Lumen. Auch die Ampulle erscheint relativ verengt. Es führen verschiedene Fistelgänge mehr oder weniger tief ins Nachbargewebe: So sehen wir 2,5 cm oberhalb der Analöffnung mehrere ganz feine Öffnungen, von denen zwei bis 1 cm tief ins paraproktale Gewebe führen. Weiter oben, der Höhe des orific. int. uteri entsprechend, ein paar ebenso beschaffene Blindgänge. Bei der näheren Untersuchung des bedeutend verkürzten und mit dem Rektum eng verlöteten Douglas reisst eine solche verklebte Partie ein, und man kommt hier durch eine enge Öffnung in den Mastdarm. Darüber existirt noch eine andere Perforationsstelle, die mit dem stark indurirten paraproktalen Bindegewebe kommunizirt; in letzterem befindet sich da ein kleiner Eiterabscess.

In der Schleimhaut der Flexura sigmoidea einzelne pfennigstückgrosse, unregelmässig gestaltete Geschwüre mit glattem Grund und leicht erhabenen Rändern.

Zur mikroskopischen Untersuchung gelangten zunächst Stücke der operativ entfernten kleinen Labie mit dem benachbarten, zwischen kleiner und grosser Labie gelegenen Geschwür; hernach aus der Leiche Teile von der hinteren Commissur (fossa navicularis) und von der Urethralgegend; ferner das Trigonum Lieutaudii, ein Hämorrhoidalknoten, Stücke aus der Rectumstriktur und eines Geschwürs des Flexur. Ferner die Cervixatresie mit den angrenzenden Partieen der Portio und des Corpus uteri sowie Teile der rechten und linken Tube und des rechten Eierstocks; schliesslich noch jene Pleuraverdickung von der einen Lungenspitze.

Die Präparate sind in Alkohol gehärtet nach vorheriger Fixirung des ganzen Stückes in 4%igem Formol, in Paraffin eingebettet und mit Hämalaun-Eosin, sowie Hämalaun-Fuchsin gefärbt.

Im ersten Präparat, das einen Querschnitt durch die kleine Labie mit dem angrenzenden Geschwür darstellt, finden wir auf der medialen, dem Ulcus abgewandten Seite eine völlig intakte Epidermis, die sich allmählich nach dem lateralwärts gelegenen Ulcus hin verschmälert, um bald gänzlich zu verschwinden. Die Geschwürsfläche kennzeichnet sich durch eine intensive, eitrige Dermatitis. An der Oberfläche ist die ausschliesslich diffuse Infiltration mit Rundzellen und Leukocyten am dichtesten und der Zerstörungsprozess am weitesten fortgeschritten; besonders markant an der Übergangsstelle des Labienepithels in das Geschwür, wo nur noch

Digitized by Google

spärliche Reste desselben in dem eitrig zerfallenden, von Hämorrhagieen durchtränkten Gewebe zu erkennen sind. Nur die Wandungen der mitten im Einschmelzungsgebiet gelegenen grösseren Gefässstämme leisten der Zerstörung vermöge ihrer kräftigen Media und Intima vorteilhafteren Widerstand, so dass Bilder entstehen, wo ein helles, ringförmiges, welliges, fibröses Band in das infiltrirte Gewebe eingelassen ist. Der Prozess schreitet deutlich den Saftkanälen des Gewebes entlang, weniger nach der Tiefe als vielmehr flächenhaft der gesunden Labie zu. Die Blutgefässscheiden sowie die Lymphspalten und Lymphgefässe selbst sind mit massenhaften Rundzellen angefüllt, die sich je nach den räumlichen Verhältnissen des indurirten, lederartigen, matt rosa gefärbten Cutisgewebe zu länglichen, rundlichen oder ganz unregelmässigen Rasen gruppieren. Eine reaktive Entzündung seitens des Stromas ist nicht zu bemerken. An Schnitten einer anderen Partie der Geschwürsfläche sieht man hier und da den Beginn der Umwandlung der Rundzellen in Fibroblasten durch ganz geringe Ausläuferbildung.

In den Schnitten aus der grossen Ulceration des Introitus erweist sich die Region des Frenulum (Fossa navicularis) von den beiden Polen des ulcerirten Genitals als die noch weniger afficirte. — Hier wird die Oberfläche doch noch von breiter Plattenepithelschicht bedeckt, die allerdings an sehr zahlreichen Stellen in den obersten Schichten starker Verhornung anheimfällt, an anderen durch eitrig eingeschmolzenes Gewebe von der Unterlage abgehoben wird und Degenerationserscheinungen, wie Verwischung der Zellgrenzen, bläschenförmigen Kern, körnlichen Zerfall der Zellen, zeigt. Das Stroma ist erheblich kleinzellig infiltrirt; auch hier ist die Anordnung vorwiegend eine diffuse; Haufen von ausgesprochen runder Form giebt es nicht. Die durch die Infiltration auseinandergedrängten Bindegewebsbündel sind schmal, ihre Kerne klein, nicht vermehrt. Der Gefässreichtum ist ein enormer. Die peripheren Blutgefässkapillaren sind strotzend gefüllt und dilatirt. Die Intima grösserer Gefässe bisweilen sehr verdickt. — Deletärer hat der geschwürige Prozess in der Urethralgegend gehaust. An Stelle des Oberflächenepithels findet sich hier ein breiter, nekrotischer Gewebsstreifen, gebildet aus einer in Farbennuancen vom Hellrot bis Schiefergrau erscheinenden, von zahlreichen Rundzellen und Körnchen durchsetzten, beinahe homogenen Masse. Die darunter liegende Submucosa ist der Hauptsitz der Entzündung, die sich ähnlich den früheren Befunden in dichter, nur stellenweise Haufenform anneh-

Digitized by Google

mender Rundzelleninfiltration mit dazwischen gelagerten Eiterzellen sowie starker Hyperämie dokumentirt. Die nächst tiefere Schicht bilden die schräg und quer getroffenen Fasern des Musc. bulbocavernosus; zwischen diesen finden sich zahlreiche, aber kleinere, fast ausschliesslich Gefässlumina umzingelnde Rundzellenherde, die weiter abwärts in dem Bindegewebe des Musc. transversus perinaei prof. immer spärlicher werden und schliesslich verschwinden. Innerhalb der entzündeten Muskelschicht begegnen wir nun zum ersten Mal an verschiedenen Stellen Riesenzellen, meistens mit wandständigen, andererseits aber auch mit unregelmässig im Zellplasma liegenden Kernen, gewöhnlich in dichtester Nähe eines Rundzellenhaufens, ohne dass letztere eine bestimmte Form besitzen. Auffallend ist nur das Vorkommen der Riesenzellen in den relativ am schwächsten affizierten Schichten. In der Umgebung der grösseren Gefässe haben wir hier auch zum ersten Mal unzweideutige Bindegewebsproliferation, charakterisirt vornehmlich durch ein zartes, mit hellblau tingierten, grösseren, länglichen bis spindelförmigen Kernen ausgestattetes Gewebe. Die Gefässwände sind verdickt; ihr Lumen zum Teil durch Rundzellen verlegt.

Bei den noch folgenden Präparaten ist die Ausbeute eine noch geringere.

Schnitte durch das stark ergriffene Trigonum Lieutaudii zeigen uns die gewaltig zerklüfteten, fast ihres gesamten Epithels beraubten Ureterenmündungen; nur an wenigen Stellen sieht man kümmerliche Andeutungen derselben. Sonst ist die ganze Peripherie in ein entzündlich dicht infiltrirtes Gewebe verwandelt, auf dem hier und dort fibrinös-zellige Auflagerungen kleben. Umrahmt wird die Mündung durch die kräftige Blasenmuskulatur mit ihren grossen Gefässbündeln. Die zahlreichen, dichten Rundzellenherde innerhalb der Muscularis sind vielfach schon im Zerfall begriffen.

Die die Analöffnung kranzförmig umgebenden kolbigen Gebilde erweisen sich bei der mikroskopischen Untersuchung als Hämorrhoidalknoten, die zum Teil schon fest organisirt und gleichfalls entzündlich infiltrirt sind.

Was die Striktur im Rectum betrifft, so ist diese durch eine enorme Bindegewebswucherung, welche in Gestalt breiter, kernarmer Faserbündel die ganze Schleimhaut einnimmt, bedingt. Die Rundzellenhäufung ist hier in den obersten, dem Lumen zugekehrten Schichten so intensiv, dass die Gewebsstruktur hier nicht erkennbar ist. Die Blutgefässe sind vermehrt und dilatirt. Nirgends Riesenzellen.

Digitized by Google

Über das Zustandekommen der Cervixobliteration konnte das Mikroskop auch keinen Aufschluss geben. Wir haben hier zunächst den bereits eingangs geschilderten, noch auf 1 cm hin mit Lumen versehenen Portiorest, an dessen vorderer Wand das Pflasterepithel eine gute Strecke weit zwar erhalten, jedoch vielfach von dem darunter liegenden erheblich kleinzellig infiltrirten Gewebe abgehoben ist, während an der hinteren Wand das Epithel gänzlich verloren gegangen ist. Das Lumen, zuletzt nur von entzündeten Gewebspartien beiderseits begrenzt, wird immer schmäler, bis es endlich in einen breiten, von wellenartig verlaufenden Bindegewebsbündeln gebildeten, mit kleinzelligen, länglichen Herden durchsetzten Strang übergeht. Dieser verbreitert sich nach oben zu etwas und endet nach gut 2 cm Verlauf wieder im Uteruslumen. Das auskleidende Epithel des letzteren ist durch die reichliche Schleimansammlung dieses Gebärmutterabschnitts ganz zusammengedrückt, niedrig-kubisch und streckenweise defekt, überzieht aber die trichterförmige Übergangsstelle des Lumens in die Atresie bogenförmig wie die Decidua den inneren Muttermund. Das angestaute Sekret hat auch das Epithel der Drüsen in der gleichen Weise wie das Oberflächenepithel verändert, aber weder in diesen noch in der Muskulatur wäre etwas Erwähnenswertes. Nur in der Wand des Cervix befinden sich viele Rundzellenhaufen, und weiter nach hinten in den Ausläufern des Parametriums präsentirt sich ein gut bohnengrosser mit Lympho- und Leukocyten sowie Detritus erfüllter Zerfallsherd.

Die Ovarien sind altersatrophisch. Ein Schnitt aus dem rechten Eierstock ergiebt: Albuginea und Corticalis nicht verbreitert. Auf der Oberfläche findet man auf eine kurze Spanne hin einen Saum hohen, schlecht gefärbten Cylinderepithels. Primordial- und Graafsche Follikel fehlen. Stroma sehr dicht mit mehreren Corp. albicantia, innerhalb welcher noch vereinzelte grosse, den Lutëinzellen sehr nahe kommende Zellen auftreten. Vom Hilus nach dem Centrum zu breiten sich mächtige Gefässe aus, deren Wandungen zum Teil so stark verdickt sind, dass es den Anschein hat, wie wenn verödete Gefässbezirke direkt an der Bildung solcher Corpora fibrosa beteiligt wären.

Die Tuben liefern lediglich das Bild einer heftigen Endosalpingitis: die mannigfach gefältelte, ganz diffus kleinzellig infiltrirte Schleimhaut, deren einzelne Falten zuweilen untereinander verklebt sind, trägt nirgends mehr festhaftendes Epithel. Wohl existirt es noch an verschiedenen Stellen, doch stets von der Unterlage abge-

Digitized by Google

löst, oft dieser auch nicht mehr parallel, sondern frei im Lumen liegend. Der Flimmernbesatz ist an den meisten Überresten bei stärkster Vergrösserung ganz gut erkennbar. Die Wandungen der Tuben bieten nichts Abnormes.

Es erübrigt noch die Mitteilung zweier Befunde:

Bei dem aus der Flexur stammenden Geschwür sitzt der eigentliche Krankheitsprozess in der Submucosa in Gestalt grösserer und kleinerer Zerfallsherde, welche die Muscularis mucosae streckenweise zerstört haben und Rundzellenzüge zwischen die zahlreichen, meist gut erhaltenen Drüsen an die Oberfläche senden, deren Epithelüberzug bloss an den noch nicht affizirten Partieen erhalten ist. Die Infiltration der Darmmuskulatur ist eine unwesentliche.

Die Pleuraschwarte der Lungenspitze endlich ist nichts weiter als eine schmale, nicht ins Lungenparenchym hinreichende, bindegewebige Verdickung, die in den obersten Abschnitten schollig nekrotisirt und ebenso wie das Lungengewebe mit einer Unmasse von Kohlenstaubpartikelchen durchsetzt ist. Von den Lungenalveolen sind einige stark dilatirt und leer, andere mit desquamirten, zelligen Elementen teilweise angefüllt.

Es wurde in sämtlichen Präparaten wiederholt mittels der Ziehl-Neelsenschen Methode nach Tuberkelbazillen gefahndet, doch ohne Erfolg.

Ich resumire die Befunde dahin, dass wir in beiden Fällen eine starke Entzündung vor uns haben, die sich im ersten Fall mehr dem produktiven, im zweiten mehr dem degenerativen Typus nähert. Die massenhafte Rundzelleninfiltration von vorherrschend diffuser Beschaffenheit erstreckt sich von den tieferen Haut- resp. Schleimhautschichten längs der Gewebslücken und Gefässe zur Oberfläche, anderseits bis ins Muskelgewebe hinein fort. Befund von Riesenzellen positiv, von Tuberkelbazillen negativ.

Berücksichtigt man ausserdem den Sitz, die Art der Ausbreitung und die Begleiterscheinungen dieser Ulcerationen, so dürfen wir wohl annehmen, dass wir im ersten Fall den Beginn, im zweiten ein sehr weit vorgeschrittenes Stadium desselben Krankheitsprozesses haben; und zwar nimmt dieser seinen Ausgang von der Urethralgegend, wie es ja auch im zweiten Fall aus der Destruktion des hier gerade am ärgsten, weil zeitlich am längsten heimgesuchten Gewebe hervorgeht. Ob sich die Ausbreitung nun längs der Begrenzung des Introitus nach der Gegend der hinteren Kommissur erstreckt oder nach gewisser Zeit diskontinuirlich, lokal hier auf-

Digitized by Google

tritt, lässt sich in Ermangelung eines zwischen beiden Fällen liegenden Stadiums nicht feststellen. Jedenfalls prävalirt die Tendenz der serpiginösen Ausbreitung zunächst auf Introitus und Labien, dann auf Scheide, Urethra und Blase. Demgegenüber ist die Neigung, in die Tiefe vorzudringen, eine geringere, wie dies aus dem mikroskopischen Befund und aus der mittelmässigen Fistelbildung ersichtlich ist. Etwas anderes ist es mit der Affektion des Beckenbindegewebes, das wohl erst in so weit fortgeschrittenen Fällen wie in unserem zweiten Fall durch die Lymphbahnen infizirt wird. Es kommt dann hierin zur Bildung kleiner Eiterherde, die ihrerseits wieder ins Rectum perforiren können. Auf diese Weise entstehen auch in diesem Organe Geschwüre, die zu Narbenbildung (Stenosen) Veranlassung geben.

Liegt unseren Fällen nun ein spezifisches Leiden zu Grunde oder nicht? Die Beantwortung ist nicht leicht. Fassen wir zunächst die Lues ins Auge. Von der Hand weisen lässt sie sich nur dann, wenn Anamnese, objektiver Befund und eventuell noch angewandte Therapie dagegen sprechen. Was die Anamnese und den objektiven Befund anlangt, so haben wir in beiden Fällen allerdings keinen Anhaltspunkt für Syphilis, obschon ich hierbei bemerken will, dass gerade der Anamnese leider öfters ein viel zu grosser Wert beigemessen wird. Bezüglich der Rectumstriktur und der flachen Geschwüre der Flexur lässt sich anführen, dass erstere ebenso leicht durch Tuberkulose und Trippergift[1]) verursacht sein können, dass ferner die Flexurgeschwüre nicht die für Syphilis charakteristische Beschaffenheit (steil abfallender Rand, kreisrunde Form) besitzen, sondern flach, länglich und glatt sind. Überdies kommen die in der Submucosa aufgefundenen Herde nicht im geringsten einer gummösen Struktur nahe. Eine antiluetische Kur ist im ersten Fall der Anamnese und des Befundes halber nicht angewandt worden, im zweiten war die Einleitung einer solchen infolge raschen Ablebens der Patientin nicht ausführbar. Wird doch auch deren Wirksamkeit von verschiedenen Seiten direkt bestritten (Schramm,[2]) Lehmann,[3]) Landau[4]). Neisser[5]) hebt die Schwierigkeit einer Differentialdiagnose zwischen Tuberkulose und einem tertiären Syphilid in Form einer Ulceration

[1]) cf. Lesser, Geschlechtskrankheiten pag. 56 und 179.
[2]) Encyklop. d. Geb. und Gyn. von Sänger und v. Herff pag. 475.
[3]) Ebenda pag. 307.
[4]) Archiv für Gyn. Bd. 33, pag. 119.
[5]) Ziemssens Handb. für Path. und Ther. Bd. XIV, 1.

Digitized by Google

an der Vulva hervor, doch glaube ich, dass zur Sicherung der Diagnose „Lues" irgend welche typischen luetischen Stigmata gefunden werden müssten. Dies ist aber bei den in den letzten Jahren publizirten analogen Fällen von Ulcus rodens vulvae einwandsfrei nicht geschehen;[1]) ebenso wenig vermag ich es in den vorliegenden Fällen, so dass anderweitige Ursachen in Erwägung zu ziehen wären.

Wie verhält es sich mit der Tuberkulose? Die Auslassungen Riecks haben uns in dieser Frage einen wesentlichen Schritt näher gebracht, indem der Autor an ein und derselben Vulvaulceration neben den grösseren Partieen indifferenter Gewebsinfiltration an einer cirkumskripten Stelle der Peripherie eine frische, echte Tuberkulose nachweisen konnte. Er selbst bezeichnet diesen Fund als einen seltenen Glückszufall und begründet ihn mit dem Hinweis auf den raschen Ablauf des akuten tuberkulösen Prozesses und der darin schon gelegenen seltenen Beobachtungsgelegenheit dieser Momente bei den an und für sich so seltenen Krankheitsfällen. Die abgelaufene akute Vulvatuberkulose hinterlasse Gewebsveränderungen nicht spezifisch tuberkulöser Art, so dass Rieck nach dem Vorgehen von Hofmeier[2]) vorschlägt, alle klinisch ähnlichen Fälle zur Tuberkulose zu rechnen. Ich möchte noch hinzufügen „und histologisch ähnlichen". Es liesse sich daraus ein Trost für alle diejenigen Untersucher folgern, die, wie auch ich, nicht in der glücklichen Lage waren, bei derartigen Vulvaaffektionen gerade einmal eine frische Eruption des ätiologischen Moments zu beobachten, doch eine Tuberkulose diagnostiziren zu dürfen, wenn nur der übrige Befund klinisch und histologisch mit den bisher als tuberkulös anerkannten übereinstimmt.

Im ersten meiner Fälle trifft letzteres vollkommen zu, im zweiten hingegen bemerke ich nicht die von Rieck so betonte Tendenz zur Heilung, vor allem zur Epidermidalisirung granulierender Flächen. Die massenhaften Anhäufungen von Leuko- und Lymphocyten in dem schwach proliferirenden Stroma und die Epithelzerstörung an den Randpartieen stempeln die Ulceration eher zu einer torpiden. Allein, da es bei ein und derselben konstitutionellen Krankheit bekanntlich gutheilende und torpide Geschwüre giebt, so halte ich diesen Unterschied der Befunde für ziemlich irrelevant.

Was die vielumstrittenen Riesenzellen anlangt, so weisen ja verschiedene Autoren (Veit, F. Koch u. a.) das alleinige Vor-

---

[1]) cf. Veit, Handbuch der Gynaekologie III, 1 pag. 169—177.

[2]) Schröder-Hofmeier, Frauenkrankheiten pag. 49.

Digitized by Google

kommen von Riesenzellen ohne epitheloide Zellen und Tuberkelstruktur als unzulängliche Faktoren für die endgiltige Diagnose mit Recht zurück, speziell in solchen Fällen, in welchen nur die sogen. „Granulationsriesenzellen" gefunden worden sind. In den vorliegenden Fällen wurden aber beide Male die charakteristischen Langhansschen Riesenzellen gesehen, im zweiten nebenher noch die anderen, was um so befremdender ist, als hier, wie schon hervorgehoben, die Granulationsbildung eine sehr beschränkte war, so dass man in beiden Arten von Riesenzellen doch womöglich ein und denselben Ursprung vermuten könnte. Müssen wir auch in beiden Fällen auf den positiven Nachweis von Tuberkelbazillen verzichten, ein Misserfolg, der bei solchen Leiden in der Litteratur fast sprichwörtlich geworden ist, und sehen wir ausserdem im zweiten Fall die mitunter auch nicht zuverlässige Reaktion auf Tuberkulininjektion ausbleiben, so bin ich trotzdem geneigt, auf Grund der grossen, wenngleich auch nicht in allen Punkten, so doch in den wesentlichsten zutreffenden Übereinstimmung meiner Befunde mit den bisher als tuberkulös anerkannten,[1]) und unterstützt durch die für Tuberkulose plädirende Anamnese des ersten Falles und die Gegenwart typischer Riesenzellen in beiden Fällen hier ein auf tuberkulöser Grundlage entstandenes ulcus rodens vulvae beide Male anzunehmen.

Hinsichtlich der Elephantiasis am äusseren Genitale schliesse ich mich nach meinen Untersuchungen vollkommen der Rieckschen Ansicht an, indem ich dieselbe als Konsequenz des ulcerösen Prozesses auffasse, da die Thrombosierung und Zerstörung gerade der grösseren Blut- und Lymphgefässstämme aus dem mikroskopischen Befund klar zu Tage tritt. Und zwar richtet sich die Ausdehnung der Elephantiasis ganz nach der Intensität der Ulceration. — Veit,[2]) der den nahen Zusammenhang zwischen Elephantiasis, ulcus rodens und Tuberkulose wittert, sagt kurz vorher, dass „das tuberkulöse ulcus durch das Fehlen jeglicher elephantiastischer Wucherungen" ausgezeichnet sei, eine Inkonsequenz, welche Rieck, der die Worte Veits an zwei verschiedenen Stellen citirt, scheinbar stillschweigend dadurch entschuldigt, dass er die anatomischen Unterschiede zwischen seinem und dem von Veit entworfenen Bild des ulcus tuberculosum vulvae auf Primär- und Sekundäraffektion zurückführt. —

Die Ansichten der Antoren berücksichtigend, welche im ulcus rodens die Tuberkulose als eine Sekundärinfektion auf bereits ander-

[1]) Rieck (l. c.) und Viatte, Archiv für Gyn. Bd. 40, pag. 474.
[2]) cf. Handbuch III, 1 pag. 178.

Digitized by Google

weitig erkranktem Boden ansprechen, möchte ich hier noch kurz einem Gedanken an eine andere Möglichkeit des Zustandekommens solch primärer Vulvaerkrankungen Raum geben. Könnten dergleichen Ulcerationen nicht ganz analog den bereits von Rieck[1]) zur Erläuterung der Elephantiasisgenese herbeigezogenen „chronischen Unterschenkelgeschwüren" entstehen, die ihrerseits auch nicht spezifischer Natur sind? Gerade so wie es am Unterschenkel als prädisponierende Momente Varikositäten und Traumen giebt, finden sich solche an der Vulva in noch weit grösserem Masse. Auffallend bliebe allerdings hierbei vor allem die relativ grosse Seltenheit dieser Affektionen der Vulva gegenüber der Alltäglichkeit des ulcus cruris. —

In unseren beiden Fällen kann man wohl eine primäre Vulvatuberkulose annehmen, da eine tuberkulöse Erkrankung anderer Organe nicht festgestellt werden konnte. Auch die im zweiten Fall bestehenden Geschwüre der Flexur sowie die Mastdarmstriktur lassen sich sicherlich ungezwungener als Sekundärinfektion durch einfaches Ascendieren des Prozesses per anum oder durch Fistelbildung vom infizierten Beckenbindegewebe aus erklären, als durch eine lediglich auf Flexur und Mastdarm beschränkte primäre Tuberkulose, die meines Wissens noch nicht beschrieben worden ist. — Für eine primäre Erkrankung der Vulva spricht ferner noch die Integrität der inneren Genitalien beider Fälle. Die im zweiten verzeichnete einfache Endosalpingitis ist durch die infolge der Cervixatresie entstandene, chronische Sekretstauung im oberen Genitalschlauch zu verstehen, da hier jegliches Symptom, selbst für eine abgelaufene Tuberkulose, fehlt. —

Schliesslich will ich noch der bisher, weil unwesentlich zur Hauptsache, unberücksichtigt gelassenen Obliteration des Cervikalkanals gedenken. Der mikroskopische Befund gab nicht die geringste Veranlassung, hierin den Folgezustand eines spezifischen, geschwürigen Prozesses zu erblicken.[2]) Auch in der Nähe fand sich histologisch keine Erklärung dafür. So müssen wir denn diese Obliteration als einen zufälligen Befund, am ehesten als eine von den so häufig beobachteten, meist wohl durch Geburtsläsionen oder puerperale Affektionen — die Frau hatte achtmal geboren — entstandenen Gynatresieen[3]) betrachten, im Gegensatz zu dem vaginalen Verschluss,

---

[1]) l. c. pag. 850.

[2]) Vgl. hierzu die von Fraenkel aufgestellten Typen der Cervixtuberkulose in dem Aufsatz von Michaëlis, Hegars Beiträge Bd. III, pag. 11.

[3]) cf. Müller, Scanzonis Beiträge Bd. V und Schröder-Hofmeier: Lehrbuch der Frauenkrankheiten 1893, pag. 403.

Digitized by Google

dessen Entstehung aus geschwüriger Verschmelzung mit nachfolgender Narbenbildung seiner Lage nach erklärlich ist. Es erscheint auch nicht unmöglich, dass die schon länger bestehende Cervixatresie die tuberkulöse Infektion der inneren Genitalien verhütet hat.

Von primärer Tuberkulose der Vulva beim Erwachsenen sind bis jetzt nur sehr wenige Fälle bekannt.[1]) Zweifellos gehören zu diesen diejenigen von Viatte und Rieck. Die Veröffentlichung und möglichst genaue klinische und histologische Untersuchung eines jeden einschlägigen Falles bleibt auch noch für die Zukunft von grossem Wert, da man eben beginnt, der Ätiologie der Erkrankung, die vorderhand noch am besten unter der Veitschen Bezeichnung „Ulcus rodens vulvae" läuft, näherzutreten. Vielleicht erführe dann der lakonische Ausspruch Fourniers: „Ce sont des ulcérations et voilà tout" bald eine wesentliche Veränderung. —

Erklärung der Tafel (II. Fall).

a) Peripheres Geschwür neben der Clitoris.
b) Urethraltrichter.
c) Scheidenblindsack.
d) Rest der vorderen Scheidenwand (Bürzel).
e) Linke geschwürige Scheidenwand.
f) Wundnaht an Stelle der abgetragenen linken Labie mit periph. Geschwür.

---

[1]) cf. Veit, Handbuch III, 1, pag. 164 ff. sowie die Sammelberichte von Feis und Alterthum: Monatsschrift Bd. V, pag. 249 und Bd. XIII, pag. 367.

Digitized by Google

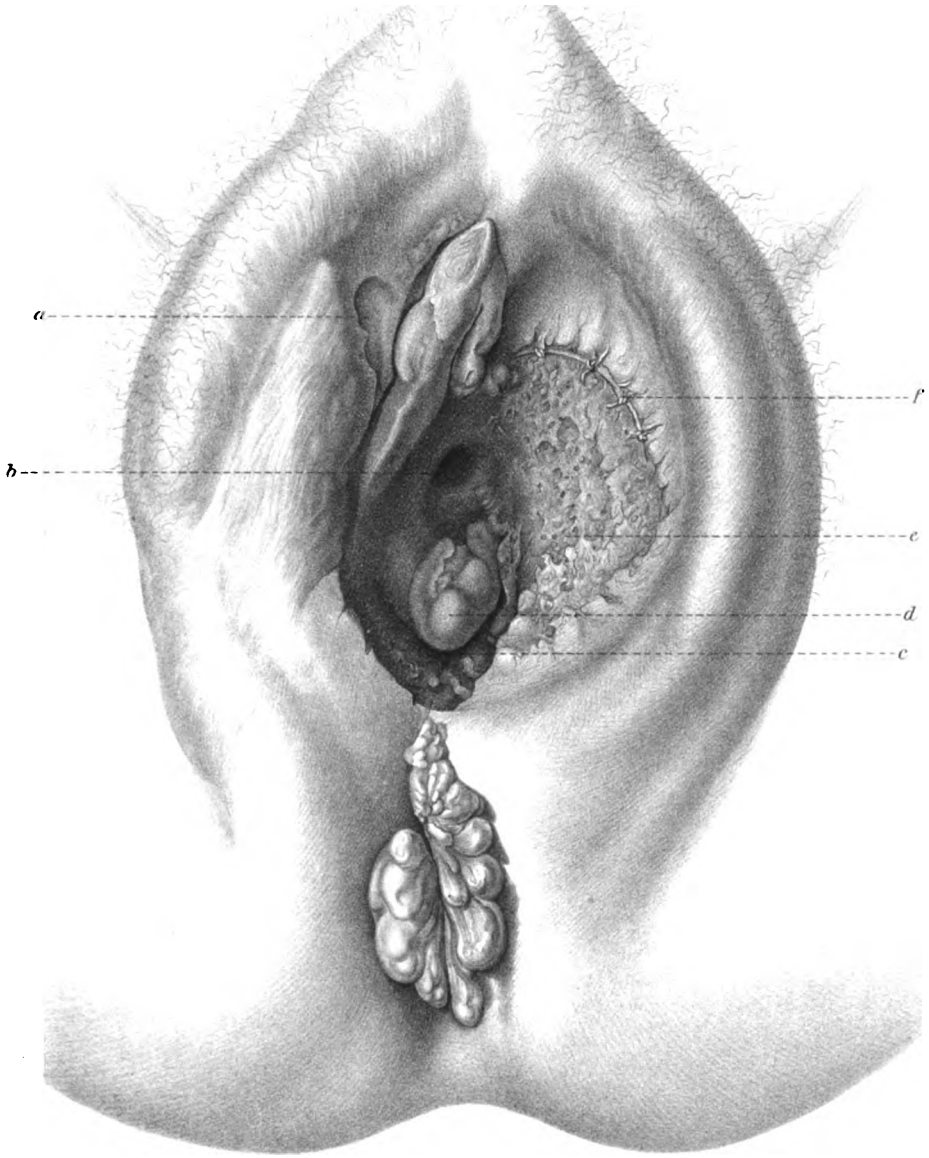

Verlag von Arthur Georgi in Berlin.

Digitized by Google

Digitized by Google

Aus der Frauenklinik der Universität Strassburg i. E.

Experimentelle Beiträge zur Eklampsiefrage.

Von

Dr. H. Schumacher,
Assistenzarzt.

Die experimentelle Stütze der von Bouchard ursprünglich für die Urämie aufgestellten und von Rivière auf die Eklampsie ausgedehnten Autointoxikationstheorie bildet die methodische Untersuchung der Harngiftigkeit durch den Tierversuch. Der Grad derselben war nach der ursprünglichen Annahme von den im Urin enthaltenen Produkten des Gewebsstoffwechsels abhängig und aus der Bestimmung dieses Wertes ein direkter Schluss auf die Höhe der histogenen Autointoxikation zulässig. Als Ausdruck und Mass der Wirksamkeit des Harns auf den Tierkörper diente bekanntlich nach Bouchards Vorgange der urotoxische Koeffizient, welcher aus der zur Tötung von 1 kg Kaninchen ausreichenden Harnmenge ermittelt wurde, bezogen auf den in 24 Stunden gesammelten Urin und auf das Körpergewicht der betreffenden Kranken. Bei Erkrankung des Organismus sollte dieser Koeffizient auf das vier- oder fünffache seines normaler Weise 0,465 betragenden Wertes ansteigen, aber auch unter Umständen trotz schwerer Stoffwechselstörungen bei beeinträchtigter Nierenfunktion erheblich absinken.

Ausser der Toxicität des eklamptischen Harns hat man nun schon frühzeitig zum Vergleiche die desjenigen gesunder Schwangerer und Wöchnerinnen, wie auch Nichtschwangerer geprüft (Laulanié und Chambrelent, Blanc, Demont und Goria). Weiterhin sind im Anschluss an die von Rummo vorgenommenen Versuche mit normalem menschlichen Serum auch solche mit eklamptischem von mehreren Forschern angestellt worden (Chambrelent und Tarnier, Ludwig und Savor, Volhard).[1])

[1]) Litteraturangaben s. bei Ludwig u. Savor und bei Volhard, s. f. S.

Digitized by Google

Da ein Überblick über den Entwickelungsgang der ganzen Angelegenheit und die einzelnen für denselben wichtigen Arbeiten einen sehr breiten Raum beanspruchen würde, überdies auch bereits in den Abhandlungen von Ludwig und Savor[1]), wie von Volhard[2]) in ausreichender Weise enthalten ist, glaube ich unter Verweisung auf diese beiden Quellen über die Vorgeschichte rasch hinweggehen zu dürfen, um unnütze Wiederholung des dort bereits Gesagten zu vermeiden.

Nur hinsichtlich der letztgenannten Autoren sei bemerkt, dass Ludwig und Savors Ergebnisse zwar eine Bestätigung und Stütze der Lehre Bouchards zu bieten schienen, Volhards Resultate dagegen nicht in diesem Sinne zu verwerten waren. Derartige Gegensätze finden sich bereits und nicht gerade selten bei den übrigen Forschern, und man wird überhaupt bei eingehender Kritik der Gesamtheit der früheren einschlägigen Resultate zu dem Eingeständnis kommen müssen, dass trotz grosser von den verschiedensten Seiten aufgewendeter Sorgfalt und Mühe irgend ein bedeutsamer Fortschritt in der Erkenntnis des Wesens dieser geheimnisvollen Krankheit auf dem genannten Wege bisher noch nicht erreicht worden ist. Vielmehr sind nur immer neue Fragen und neue Widersprüche aufgetaucht, die ihrerseits wiederum der Erklärung harren.

Man ist nun im Laufe der Zeit darauf aufmerksam geworden, dass der stets sehr wechselnde Ausfall der Experimente keineswegs von der je nach der Herkunft recht verschiedenen Beschaffenheit des injizierten Harns oder Serums allein abhängt, sondern namentlich von der bei den einzelnen Autoren sehr ungleichen Anordnung der Versuche in wesentlicher Weise beeinflusst wird; so erkannte man, dass hier eine nicht ganz kleine Zahl früher gänzlich vernachlässigter, jetzt aber immer mehr gewürdigter Nebenumstände von nicht zu unterschätzender Bedeutung sind; ausser anderen hat namentlich Volhard auf diesen Punkt mit Nachdruck hingewiesen und gezeigt, dass es bei derartigen Untersuchungen auf langsame und vorsichtige Injektionsweise, einen stets konstanten Druck und eine gleichmässige Temperatur der zu injizierenden Flüssigkeit ankommt und dass ferner neben den grossen Schwankungen des spezifischen Harngewichts das

[1]) Ludwig und Savor, Experimentelle Studien zur Pathogenese der Eklampsie. Monatsschr. f. Geb. u. Gyn. 1895. Bd. 1. S. 447.

[2]) Volhard, Experimentelle und kritische Studien zur Pathogenese der Eklampsie. Monatsschr. f. Geb. u. Gyn. 1897. Bd. 5. S. 411.

Digitized by Google

individuell sehr ungleiche Verhalten der Versuchstiere als wichtiges Moment mit in Rechnung zu ziehen sei. Da nun die von Volhard gewonnenen Erfahrungen leider nur erst bei einem kleinen Bruchteil seiner Experimente verwertet und der Einfluss der vervollkommneten Versuchstechnik auf die Ergebnisse noch nicht in grösserem Umfange studiert worden war, so lag der Wunsch nahe, an dem Punkte, wo der Letztgenannte stehen geblieben war, einzusetzen und mit frischen Waffen an die Lösung der unaufgeklärten Fragen heranzutreten. Der Aufforderung meines hochverehrten Lehrers, Herrn Professor Fehling, ihn bei der Erledigung dieser Aufgabe zu unterstützen, bin ich mit Vergnügen nachgekommen, und ich ergreife die Gelegenheit, um demselben für die bei der Ausführung der Untersuchungen mir erwiesene Beratung und Hülfe meine Dankbarkeit zu bezeugen.

Bevor ich zu der Schilderung der Versuche selbst übergehe, sei zunächst im allgemeinen und in kurzen Zügen die bei denselben innegehaltene Technik geschildert.

Als Versuchstier wurde, wie meist üblich, das Kaninchen gewählt, weniger in der Überzeugung, dass dasselbe für unsere Zwecke als besonders geeignet anzusehen sei, sondern vielmehr in der wohlerwogenen Absicht, mit genau dem nämlichen Tiermaterial wie alle früheren Untersucher zu arbeiten. Der Harn der Versuchspersonen wurde zur Bestimmung der Tagesmenge während eines 24stündigen Zeitraumes gesammelt und bis zum Gebrauch auf Eis aufbewahrt, vorhandene Trübung durch Filtration leicht beseitigt. Das spezifische Gewicht wurde stets genau bestimmt und schliesslich die Reaktion ermittelt. Hatte sich dieselbe in dem einen oder anderen Falle als sauer erwiesen, so wurde bis zur schwach alkalischen Reaktion Sodalösung zugesetzt. Überstieg das spezifische Gewicht den Wert 1020, so erniedrigte ich denselben aus später ohne weiteres verständlichen Gründen durch Zusatz von destilliertem Wasser bis auf die eben genannte Zahl. Der Urin wurde alsdann in eine 150 ccm fassende genau graduierte Burette, welche nach Volhards Vorschlage dem Prinzip der Mariotteschen Flasche entsprechend konstruiert war, eingefüllt und konnte so unabhängig vom höheren oder tieferen Niveau des Inhalts des Standrohres unter einem stets gleich bleibenden Druck von 30 cm zur Injektion gelangen, während eine exakte Regulierung der Ausflussgeschwindigkeit durch eine leicht funktionierende Klemmschraube bewirkt wurde. Auf seinem weiteren Wege passierte der Harn eine

Digitized by Google

in ein Wasserbad tauchende Glaskugel, deren Innenwärme ein eingeschmolzenes Thermometer anzeigte, wodurch eine Erwärmung der Injektionsflüssigkeit auf die Körpertemperatur des einzelnen Versuchstieres leicht erreicht werden konnte. Um die Abkühlung des bisweilen für die Dauer einer Stunde auf dem Operationstisch befestigten Kaninchens nach Möglichkeit zu verhüten, welche zweifellos einen nicht zu unterschätzenden ungünstigen Einfluss auf den späteren Verlauf ausübt, wurde das Tier auf einen Thermophor gelagert und mit Flanell gut umhüllt; trotz dieser Vorsichtsmassregeln war, wie die jedesmaligen Messungen ergaben, eine Temperaturerniedrigung um 1—2° während des Versuchs in der Regel nicht zu vermeiden. Die Anwendung der Narkose erwies sich meist entbehrlich und fand nur ausnahmsweise bei grösserer Unruhe des Versuchstieres Anwendung, wo dann meist schon wenige Züge Äther aus einer sehr einfach konstruierten Maske zur Herbeiführung des gewünschten Zustandes ausreichten. Nach Abscheren und Waschung des Operationsfeldes wurde das Blutgefäss, in der grössten Mehrzahl der Fälle die rechte oder linke vena jugularis externa, selten nur die vena femuralis unter teils scharfer, teils stumpfer Ausschälung in der üblichen Weise frei präpariert. Die Einführung der stumpfwinklig gebogenen, den Harn in feinem Strahle entleerenden, spitzen Glaskanüle in die feine Einschnittöffnung der Venenwand gelang meistens ohne Schwierigkeit. Die Injektion von Harn wurde nie bis zum Tode des Tieres fortgesetzt, da ein solches Verfahren, wie schon Ludwig und Savor mit Recht betont haben, zur Bestimmung des Giftigkeitsgrades wenig geeignet ist. Tritt nämlich der Tod als unmittelbare Folge der Injektion ein, so hat nur erst ein Bruchteil der insgesamt mit dem Harn etwa eingeführten giftigen Substanzen seinen verderblichen Einfluss geltend machen können, und man gelangt so leicht zu falschen und zwar meist zu hohen Werten. Es ist dies gerade einer der wichtigsten Fehler des Bouchardschen Verfahrens, durch welches Zahlen zu Tage gefördert werden, die nicht nur von der zur Tötung gerade erforderlichen Harnmenge, sondern auch, wie v. d. Bergh[1]) hervorgehoben hat, von der verschieden langen Zeit abhängig sind, welche das Versuchstier zum Sterben braucht. Da es sich oft um die Einführung eines grossen Flüssigkeitsquantums handelt, ist zu bedenken, dass wir

[1]) v. d. Bergh, Über die Giftigkeit des Harns. Zeitschr. f. klin. Medizin Bd. 35. 1898. S. 53.

Digitized by Google

ausser mit der chemischen Wirkung der vermuteten Giftstoffe auch mit der durch Überladung des Blutkreislaufs verursachten rein physikalischen zu rechnen haben. Es ist deshalb der Ausfall auch sehr davon abhängig, ob die Einspritzung schnell oder langsam, ob kontinuierlich oder mit regelmässigen kürzeren oder längeren Unterbrechungen erfolgt.

Um das vorgesteckte Ziel zu erreichen und in einigermassen zuverlässiger Weise jene Dosis zu ermitteln, welche die Tiere ohne dauernden Schaden zu nehmen gerade noch ertragen, mussten Herzaktion und Atmung wie Pupillenreaktion in gewissenhafter Weise überwacht und von denselben die Ausführung der Injektion abhängig gemacht werden, d. h. es wurde bei jedem alarmierenden Symptom dieselbe verlangsamt bezw. für einige Minuten sistiert oder erforderlichenfalls ganz abgebrochen. Wenn auch nicht in allen, so ist dies doch in der überwiegenden Mehrzahl der Fälle noch zur rechten Zeit geglückt, und von 182 Tieren sind nur 30 sofort, weitere 26 innerhalb der ersten 3 Tage an den Folgen des Eingriffs gestorben, die übrigen haben diesen Termin meist um längere Zeit überlebt und bei späterem Tode keinen irgendwie charakteristischen Sektionsbefund geboten.

Es ist nun zweifellos im Einzelfalle die Entscheidung nicht gerade leicht, ob man wirklich bis zu der äusserst zulässigen Grenze gegangen ist und nicht etwa durch die beginnenden Zeichen von Gefahr eingeschüchtert und irregeführt, den Versuch vorzeitig beendigt hat. Da aber die in zahlreichen derartigen Fällen gefundenen Werte nur wenig unter den Mengen liegen, die bei gleichen Bedingungen entweder unmittelbar oder nach kurzer Zeit den Tod nach sich zogen, so muss man doch die erzielten Ergebnisse als beweiskräftig und vollgiltig anerkennen. Es bleibt noch zu erwähnen, dass der von den Tieren während oder kurz nach dem Eingriff häufig in reichlichen Mengen abgesonderte Urin stets auf Eiweissgehalt untersucht wurde, um über eine vielleicht verursachte Schädigung des Nierenepithels Aufschluss zu erhalten. Es gelang jedoch nur in einem einzigen später noch zu besprechenden Falle, Albumen nachzuweisen. An Luftembolie, einem bei derartigen Versuchen sonst nicht gerade seltenen Ereignis, ist, wie hervorgehoben zu werden verdient, nachweislich kein einziges Versuchstier eingegangen.

Wenn man die Prüfung der Giftigkeit pathologischen Harns vornehmen will, so ist es unbedingt erforderlich, als Grundlage

Digitized by Google

einer zuverlässigen Beurteilung Untersuchungen über die besondere Wirkung der Injektion sicher ungiftiger Flüssigkeiten, wie z. B. physiologischer Kochsalzlösung auf der einen, sowie des Urins gesunder Nichtschwangerer oder Schwangerer auf der anderen Seite anzustellen. Auf die gerade über derartige Experimente von anderen Forschern herrührenden Angaben konnten wir uns nicht verlassen, da für uns nur solche Versuche als brauchbar und wertvoll gelten dürfen, bei denen bereits die vervollkommnete Methode Anwendung gefunden hat.

Versuche mit physiologischer Kochsalzlösung.

So war denn für uns der Gang der Untersuchung in der Weise vorgezeichnet, dass wir mit der Einführung von $6^0/_{00}$ Chlornatriumlösung in die Jugularvene begannen. In 3 Fällen wurden ganz beträchtliche, zwischen 50 und 80 ccm pro kg liegende Mengen verhältnismässig gut vertragen. Während diese betreffenden Kaninchen schon im Verlauf und im Anschluss an den Versuch reichlich Harn secerniert hatten, war dies bei einem vierten Tiere, welches 8 Stunden nach der Einverleibung von 65 ccm pro kg starb, nicht der Fall. Bei der Sektion fanden sich alle Organe sehr wasserreich, im Abdomen und namentlich in der Pleurahöhle war reichliches seröses Exsudat vorhanden. Da die Organe, abgesehen von der serösen Durchtränkung, keine krankhaften Veränderungen darboten, ist wohl die Annahme begründet, dass durch die aussergewöhnliche Überladung des Gefässsystems eine nicht wieder rückgängig zu machende Schädigung der Herzkraft bewirkt wurde, an welcher das Tier zu Grunde ging. Dass bei guter Funktion des Herzens und der Nieren noch erheblich grössere Mengen von Kochsalzlösungen in das Gefässsystem eintreten können, haben Dastre und Loye gezeigt, welche bei langsamer, in der Minute nur 3 ccm betragender Injektion den Tieren bis zu $^2/_3$ des Körpergewichts von der fraglichen Flüssigkeit beigebracht haben.

V. d. Bergh will nun gefunden haben, dass stärkere Kochsalzlösungen schon in weit geringeren Mengen als die physiologische den Versuchstieren gefährlich werden. Ich habe diese Angabe nachgeprüft und kann die Richtigkeit derselben vollauf bestätigen. Wählte ich nämlich eine konzentrierte Kochsalzlösung, welche statt 6 g 26 g Kochsalz auf 1000 ccm Wasser enthielt und ein spezifisches Gewicht von 1020 statt 1005 besass, so reagierte das Versuchstier bereits nach 37 ccm pro kg derart heftig, dass die In-

Digitized by Google

jektion abgebrochen werden musste. Bei Anwendung einer noch stärkeren Chlornatriumlösung mit 36 g auf 1000 ccm und einem spez. Gewicht von ca. 1030 war die vorzeitige Beendigung des Versuchs schon nach Einführung von nur 20,5 ccm pro kg erforderlich, da namentlich von seiten des Herzens sehr stürmische Erscheinungen auftraten.

Aus dem Vorstehenden lässt sich entnehmen, dass bei geringem und gleichbleibendem Kochsalzgehalt einer Lösung in der Regel bedeutende Quantitäten ohne wesentlichen Schaden für die Gesundheit und das Leben des Tieres intravenös eingeführt werden dürfen, während Hand in Hand mit der Zunahme des Chlornatriumgehalts die „giftige" Wirkung einer solchen Flüssigkeit in ausgesprochener Weise steigt.

Versuche mit Urin gesunder, nichtschwangerer Personen.

Ein wesentlich anderes und vielgestaltigeres Bild als die vorige Versuchsreihe boten Experimente, bei denen der Harn von gesunden, nichtschwangeren Personen injiziert wurde. Ein Urin mit dem spez. Gewicht 1027 bewirkte mit 6 ccm pro kg den sofort unter heftigen Krampferscheinungen eintretenden Tod des Kaninchens. Ein zweites Tier verendete 30 Minuten nach der Einverleibung von 80,6 ccm pro kg eines 1015 spez. Gewicht messenden Urins, ein drittes auf 66,6 ccm pro kg eines Harns mit 1020 Gewicht und zwar erst 24 Stunden nach dem Eingriff. Dagegen vertrug ein weiteres Kaninchen nur die Darreichung von 18,5 ccm pro kg eines Urins mit 1020 spez. Gewicht, erholte sich allerdings von der durch die Injektion hervorgerufenen starken Schädigung. In einem 5. Falle, welcher ein besonderes Interesse verdient, rief die Einspritzung von 60 ccm pro kg eines Urins von spez. Gewicht 1018 grosse Herzschwäche hervor, und das Tier verfiel in einen komatösen Zustand. Die Pupillen, welche sich zuerst stark verengert hatten, wurden maximal weit und reaktionslos. Plötzlich trat ein in den vorderen Extremitäten beginnender und schnell auf den übrigen Körper sich ausdehnender, sehr heftiger Anfall von tonisch-klonischen Krämpfen auf, welchem nach 10 Minuten ohne ersichtliche äussere Veranlassung ein zweiter folgte. Aus dem tiefen Koma erwachte das Tier nach einiger Zeit, erholte sich allmählich vollkommen und hat noch monatelang gelebt. Diese merkwürdige Erscheinung, dass intravenöse Harneinspritzung unter Umständen Krampfanfälle hervorzurufen vermag, habe ich noch mehr-

Digitized by Google

fach im ferneren Verlaufe der Untersuchung beobachtet und behalte es mir vor, später auf diesen Punkt zurückzukommen.

Die berichteten Fälle lehren zur Genüge, dass, wie auch Volhard bereits betont hat, eine ausserordentliche Schwierigkeit besteht, schon für die Giftigkeit des normalen Harns eine einigermassen sichere und einheitliche Norm aufzustellen. Die Berechnung eines Durchschnittswertes erscheint namentlich im Hinblick auf die kleine Zahl der Versuche zwecklos und mag deshalb hier besser unterbleiben.

Auf die zunächst beabsichtigte Erweiterung und Fortführung dieser beiden Versuchsreihen über die Wirkung der intravenösen Injektion von physiologischer Kochsalzlösung und von Harn normaler, nichtschwangerer Personen habe ich im weiteren Verlauf meiner Untersuchungen verzichten zu können geglaubt, da sich zwischen den Ergebnissen derselben und der Gesamtheit der übrigen Resultate keine Differenzen ergeben haben.

Versuche mit Urin von gesunden Schwangeren und Wöchnerinnen.

Man hat bekanntlich die Folgen der Einspritzung des Urins von Schwangeren und desjenigen von Wöchnerinnen geprüft und den Giftigkeitsgrad des ersteren gegenüber dem des Harns Nichtschwangerer herabgesetzt, des letzteren gesteigert gefunden. Aus diesen Ergebnissen hatte man den Schluss abgeleitet, dass während der Gravidität gewisse Giftstoffe im Organismus zurückgehalten und angehäuft, im Puerperium dagegen schnell ausgeschieden werden.

Mit Recht erschien nun eine Entscheidung darüber wünschenswert, ob eine derartige Annahme den thatsächlichen Verhältnissen entspräche, und es war deshalb meine Aufgabe, zu ermitteln, ob während der genannten beiden Zeitabschnitte der Giftigkeitsgrad des Harns messbare konstante Schwankungen aufweist oder nicht. Ich habe zu diesem Zweck den Urin von 14 verschiedenen Personen nach der angegebenen Richtung hin in 55 Versuchen geprüft.

Was zunächst die Toxität des Schwangeren-Harns angeht, so haben sich für dieselbe so wenig einheitliche Werte wie nur denkbar ergeben. Die betreffenden Zahlen bewegen sich zwischen 5 und 83,8 ccm pro kg Tier. Wollte man aus denselben für die Gesamtheit der Versuche einen Durchschnittswert berechnen und als Ausdruck der Wirksamkeit des Harns betrachten, so

Digitized by Google

würde das begreiflicherweise nur zu einer falschen Beurteilung führen.

Immerhin hat sich herausgestellt, dass die in der Mehrzahl der Fälle, und zwar in 17 von 29 Versuchen, vertragenen Harnmengen zwischen 20 und 40 ccm pro kg liegen, und dass, wenn die Injektion bis zu einem derartigen Grade gediehen war und der bedenkliche Zustand des Tieres zum Abbruch des Versuches gezwungen hatte, die drohenden Erscheinungen meistens zurückgingen und das Leben erhalten wurde. Bei einer Aussonderung der hierher gehörigen Fälle findet man, dass von 17 mit Schwangeren-Harn injizierten Tieren 14 den Eingriff überstanden und sich von dessen Folgen erholt haben und nur 3 gestorben sind, davon eins sofort, ein zweites nach 24, ein drittes nach 48 Stunden. Die entsprechenden Urinmengen sind 28,0, 32,6 und 37,3 ccm pro kg, die spez. Gewichte betrugen 1020, 1019 und 1012.

Die Prüfung des Wöchnerinnen-Urins ergab ein im grossen und ganzen ähnliches Resultat. Auch hier sind die Unterschiede der Injektionsmengen, welche den Tieren beigebracht werden durften, recht beträchtliche und liegen zwischen 14,9 und 45,7 ccm pro kg Tier. Ziehen wir davon nur die Fälle, bei denen nach Einspritzung mittlerer Quantitäten zwischen 20 und 40 ccm pro kg der Versuch beendigt werden musste, in Betracht — es sind dies unter 26 15 —, so zeigt sich, dass 13 Kaninchen genesen, 2 gestorben sind.

Wir haben im Vorstehenden die Gesamtheit der Versuchsergebnisse ohne Rücksicht auf die zwischen der Giftigkeit des Urins der einzelnen Personen bestehenden Differenzen und nur nach Massgabe der zeitlichen Verhältnisse geordnet zusammengefasst und sehen mit Deutlichkeit, dass erstens die grössten Unterschiede in der Toxicität des Schwangeren- und Wöchnerinnenharns obwalten, und dass es zweitens eine sehr grosse Schwierigkeit bereitet, einen klaren Überblick über die gewonnenen Resultate zu erhalten. Nur so viel lässt sich zunächst mit Sicherheit behaupten, dass für die vorhandenen Schwankungen der Wirksamkeit des Harns auf den tierischen Organismus irgend ein gesetzmässiges Ansteigen oder Abfallen unter keinen Umständen zu konstatieren ist und dass der Erfolg der Harninjektion gänzlich unabhängig davon ist, ob der Urin von einer Schwangeren oder einer Wöchnerin herrührt.

Dies bestätigt sich weiterhin in ebenso klarer Weise, wenn man die für die Giftigkeit des Harns ein und derselben Person zu verschiedenen Zeiten der Schwangerschaft und

Digitized by Google

des Wochenbetts gefundenen Werte in Betracht zieht. Besser als Beschreibungen es vermögen, sind diese Verhältnisse aus der untenstehenden Tabelle zu ersehen. Unter den dort aufgeführten Ergebnissen mögen namentlich die 4 letzten Versuchsserien (Bachmann, Staritz, Köhler, Knaut) als treffendes Beispiel dienen. In diesen Fällen hatte die Untersuchung des Urins zu verschiedenen Zeiten je 3 mal in der Schwangerschaft, je 2 bis 3 mal im Wochenbett stattfinden können. Es hat sich gezeigt, dass auch der Urin der nämlichen Person sehr wechselnde, bald höhere, bald nie-

Untersuchung des Urins normaler Schwangerer und Wöchnerinnen.

Urin von Schwangeren					Urin von Wöchnerinnen					
Laufende Nr.	Versuchs-Nr.	Injekt.-Menge pro kg	Ausgang des Versuchs	Name	Laufende Nr.	Versuchs-Nr.	Injekt.-Menge pro kg	Ausgang des Versuchs	Name	Bemerkungen
1	28	63,2	Tier n. 12 St. †	Wetzel	1	29	45,7	Tier gesund	Wetzel	
2	31	28,0	Tier sofort †	Brink	2	36	46,9	Tier n. 4 St. †	„	
3	32	5,0	Tier gesund	„	3	35	51,1	Tier n. 12 St. †	Brink	
4	30	51,1	Tier n. 12 St. †	Müller	4	39	56,0	Tier n. 2 St. †	„	
5	33	66,6	Tier gesund	Hänsel	5	47	30,6	Tier gesund	Müller	
6	61	12,4	Tier gesund	Teichmann	6	55	29,5	Tier gesund	„	
7	65	30,0	Tier gesund	Brunn	7	40	34,1	Tier sofort †	Hänsel	
8	69	8,6	Tier gesund	Weisshuhn	8	41	25,7	Tier gesund	„	
9	70	20,5	Tier gesund	„	9	50	30,7	Tier gesund	„	
10	45	27,6	Tier gesund	Schulz	10	79	15,0	Tier gesund	Teichmann	
11	53	24,2	Tier gesund	„	11	80	15,1	Tier gesund	„	
12	91	22,0	Tier gesund	„	12	90	48,5	Tier gesund	„	
13	54	40,0	Tier gesund	Schmidt	13	89	30,1	Tier gesund	Brunn	
14	87	28,2	Tier gesund	„	14	107	25,4	Tier gesund	„	
15	108	25,4	Tier gesund	„	15	82	30,8	Tier gesund	Weisshuhn	
16	7	83,8	Tier gesund	N.	16	103	26,7	Tier gesund	„	
17	11	68,8	Tier gesund	M.	17	67	25,5	Tier gesund	Bachmann	
18	44	22,8	Tier gesund	Bachmann	18	88	38,3	Tier gesund	„	
19	51	38,8	Tier gesund	„	19	85	46,2	Tier sofort †	Staritz	
20	60	37,7	Tier gesund	„	20	86	17,6	Tier gesund	„	
21	37	48,1	Tier gesund	Staritz	21	96	30,4	Tier gesund	„	
22	46	48,8	Tier gesund	„	22	81	30,0	Tier n. 3 St. †	Köhler	
23	56	31,8	Tier gesund	„	23	97	14,9	Tier gesund	„	
24	38	52,5	Tier gesund	Köhler	24	98	42,9	Tier n. 3 St. †	„	
25	48	29,7	Tier gesund	„	25	113	26,6	Tier gesund	Knaut	
26	63	37,3	n. 2 Tagen †	„	26	125	27,4	Tier gesund	„	
27	52	32,6	Tier gesund	Knaut						
28	71	12,8	Tier gesund	„						
29	72	38,3	Tier gesund	„						

Digitized by Google

drigere Toxicitätsgrade aufweist, dass aber unter keiner Bedingung ein regelmässiges Absinken oder Ansteigen der giftigen Eigenschaften desselben, je nachdem der Zeitpunkt der Entbindung näher rückt oder sich entfernt, zu erkennen ist. Wovon hängt aber, müssen wir fragen, diese ausserordentliche Unbeständigkeit der Urinwirkung im letzten Grunde ab? Es wird hierbei einmal das individuell sehr differente und häufig überraschende Verhalten der Versuchstiere als wichtiger Faktor in Anschlag gebracht werden dürfen, ein Punkt, auf den schon, wie erwähnt, v. d. Bergh, Volhard u. a. hingewiesen haben.

Wie ich zweitens aber noch weiterhin darzuthun des öfteren Gelegenheit haben werde, treten hinsichtlich der Art und Weise, wie verschiedene Kaninchen auf den gleichen Eingriff reagieren, erhebliche Unterschiede zu Tage. Als Ursache dieser wechselnden Widerstandskraft ist nicht ein einzelner, sondern eine ganze Reihe von Gründen geltend zu machen, und es zeigen sich Alters-, Grössen- und Rassenunterschiede, schliesslich auch der allgemeine Kräftezustand des Tieres als bedeutsam. In letzter Linie ist auch ein von anderer Seite hervorgehobener Umstand nicht zu übersehen, dass nämlich das Körpergewicht gerade des Kaninchens je nach dem rasch wechselnden Füllungszustande des Darmes innerhalb kurzer Frist variiert, und es ist leicht begreiflich, dass unter solchen Umständen 2 Versuche an Tieren, von denen das eine einen mit Nahrungsmaterial prall gefüllten, das andere einen leeren Darmtraktus besass, nicht ohne weiteres in Vergleich zu setzen sind, wenn auch sonst die vertragenen Urinmengen gleich gross sind.

Die ermittelten Schwankungen der Urintoxicität sind jedoch zu bedeutende, als dass das eine soeben besprochene Moment allein zu ihrer Erklärung ausreichen möchte. Vielmehr muss noch nach weiteren Gründen derselben Umschau gehalten werden.

Ich habe nun schon oben bei Besprechung der nach der Einspritzung physiologischer Kochsalzlösung erhaltenen Resultate darauf hingewiesen, dass der Konzentrationsgrad derselben von Einfluss, ja von entscheidender Bedeutung für den Ausfall der Versuche ist und dass eine Salzlösung in um so kleineren Mengen vertragen wird, und andererseits dabei um so stärker auf die Tiere wirkt, je höhere Grade ihr spez. Gewicht erreicht.

Um in unserem Falle die Beziehungen zwischen dem Konzentrationsgrade des Urins und seiner Toxicität klar zu stellen, wurden die Werte der injizierten Harnmengen mit den Zahlenangaben des

Digitized by Google

spezifischen Gewichts in der nachstehenden Tabelle zusammengestellt und zwar so geordnet, dass auf eine Rubrik die Urine mit niedrigem spezifischen Gewicht zwischen 1005 und 1012, auf die zweite diejenigen mit 1013 bis 1018, auf die dritte die mit 1019 bis 1024 verteilt wurden.

Die Zahlen der ersten Reihe liegen, wenn wir nur die Versuche, bei denen die Tiere den Eingriff überstanden haben, herausgreifen, zwischen 24,2 und 83,8 ccm pro kg, überragen jedoch in 8 von 14 Fällen einen Wert von 40 ccm pro kg Tier. In zwei Fällen starben die Kaninchen auf 42,9 bezw. 37,3 ccm Harn pro kg nach 3 bezw. nach 48 Stunden. Für die ersteren Versuche lässt sich zwar eine Durchschnittszahl von 45,6 ccm pro kg berechnen. Dieselbe liegt jedoch für die Mehrzahl dieser Versuche entschieden höher und ist überhaupt aus den oben dargelegten Gründen nur mit Vorbehalt anzuwenden.

55 Versuche mit Harn gesunder Schwangerer und Wöchnerinnen.

Spezifisches Gewicht und Urinmengen.

1005—1012				1013—1018				1019—1024			
lebt		†		lebt		†		lebt		†	
Sp.G.	I. M.	Sp.G.	I. M.	Sp.G.	I. M.	Sp.G.	I. M.	Sp.G.	I. M.	Sp.G.	I. M.
1009	38,8	1010	42,9	1013	40,0	1015	46,9	1019	23,4	1019	32,6
1009	48,1	1012	37,3	1014	22,8	1016	63,8	1019	25,5	1019	51,1
1010	24,2			1014	30,7	1018	34,1	1019	27,4	1019	51,1
1010	30,4			1015	25,4			1020	5,0	1020	28,0
1010	30,8			1015	37,7			1020	8,6	1020	30,0
1010	31,8			1016	12,8			1020	17,6	1020	46,2
1010	43,5			1016	15,0			1020	20,5	1020	56,0
1010	66,6			1016	15,1			1020	22,0		
1010	83,8			1016	27,6			1020	23,2		
1011	68,6			1017	26,6			1020	26,7		
1012	30,0			1018	25,7			1020	30,1		
1012	43,8			1018	29,7			1020	30,6		
1012	45,7							1020	33,3		
1012	52,5							1020	38,3		
								1023	12,4		
								1020	29,5		
								1019	14,9		
14		2		12		8		17		7	

Auf die zweite Kolumne entfallen die Urine mit spez. Gewicht von 1013 bis 1018. Die entsprechenden eingeführten Quantitäten

Digitized by Google

schwanken zwischen 12,8 und 40,0 ccm pro kg. Während in den hierher zu rechnenden 12 Fällen die Kaninchen sich erholten, starben dieselben in 3 Fällen nach Einverleibung von 34,1, 46,9 und 63,2 ccm Harn pro kg, also erheblich grösseren Mengen, als dem Durchschnitt für die genannten 12 Versuche, welcher sich auf 25,7 pro kg beläuft, entspricht.

In der dritten Reihe habe ich die Versuche mit Urin von hohem spez. Gewicht 1019 bis 1024 zusammengefasst. Zweimal war schon nach Injektion von 5,0 bezw. 8,6 ccm Harn pro kg der Abbruch des Experiments erforderlich. In 3 Fällen mass die gerade noch vertragene Harnmenge 12,4 bis 17,6, in 8 Versuchen 20,5 bis 29,5, nur 4 mal konnten mehr als 30 ccm, im Höchstfall 38,3 ccm eingeführt werden. Während diese 17 Tiere mit dem Leben davonkamen, sind 7 andere an den Folgen der Einverleibung des hochkonzentrierten Urins eingegangen, 3 mal lagen bei diesen 7 die tödlichen Dosen um 30 ccm herum, in 4 Fällen zwischen 46,2 und 56 ccm pro kg. Von den 4 letztgenannten Kaninchen ist eins sofort, ein weiteres nach 2 und die beiden letzten nach 12 Stunden zu Grunde gegangen.

Der durchschnittliche Giftigkeitsgrad des Urins würde sich für die zuletzt aufgeführten 17 Fälle auf 22,8 ccm pro kg belaufen. Diese tabellarische Zusammenstellung lässt aber doch in hinreichendem Masse erkennen, dass das spezifische Gewicht des Harns von bestimmendem Einfluss auf seine Toxicität ist. Wenn auch die Unterschiede der Giftigkeit zwischen Harnen der beiden letzten Kolumnen der Tabelle, d. h. den Urinen mit spezifischem Gewicht über 1013 nicht gerade deutlich in die Augen springen, so ist dies doch in unverkennbarer Weise der Fall, wenn man die Urine mit spezifischem Gewicht unter 1012 einer- und den diesen Wert überschreitenden andererseits in Betracht zieht. Nehmen wir hier einmal die Durchschnittswerte zu Hülfe, so sehen wir, dass statt 25,7 und 22,8 ccm pro kg, welche Zahlen für den höher konzentrierten Urin gelten, fast das Doppelte, nämlich 45,6 ccm pro kg Harn vertragen wurden, wenn es sich um solchen von geringerem spez. Gewicht 1006 bis 1012 handelte.

Aus einer anderen Zusammenstellung, in welcher unter Beifügung der Angaben des spez. Gewichts die Injektionsmengen nach ihrer Höhe geordnet sind, geht hervor, dass einerseits in allen den 8 Fällen, in welchen die Einspritzung von grösseren Quantitäten Urin als 40,0 ccm pro kg Tier möglich war, ohne dass die Tiere

Digitized by Google

Zusammenstellung der gerade noch vertragenen bezw. der tödlichen Urinmengen mit dem spez. Gewicht bei 55 Untersuchungen des Harns gesunder Schwangerer und Wöchnerinnen.

1—20				21—30				31—40				41—50				51 und mehr			
lebt	Sp. G.	†	Sp. G.	lebt	Sp. G.	†	p. G.	lebt	Sp. G.	†	Sp. G.	lebt	Sp. G.	†	Sp. G.	lebt	Sp. G.	†	Sp. G.
5,0	1020			20,5	1020	28,0	1020	30,1	1020	32,6	1019	43,5	1010	42,9	1010	52,5	1012	51,1	1019
8,6	1020			22,0	1020	30,0	1020	30,4	1010	34,1	1018	43,8	1012	46,2	1020	66,6	1010	51,1	1019
12,4	1023			22,8	1014			30,6	1020	37,3	1012	45,7	1012	46,9	1015	68,8	1011	56,0	1020
12,8	1016			23,2	1020			30,7	1014			48,1	1009			83,8	1010	63,2	1016
14,9	1019			24,2	1010			30,8	1010										
15,0	1016			25,4	1019			31,8	1010										
15,1	1016			25,4	1015			33,3	1020										
17,65	1020			25,5	1019			37,7	1015										
				25,7	1018			38,3	1020										
				26,6	1017			38,8	1009										
				26,7	1020			40,0	1013										
				27,4	1019														
				27,6	1016														
				29,7	1018														
				30,0	1012														
				29,5	1020														

Digitized by Google

daran starben, die zugehörigen Werte des spez. Gewichts ausnahmslos sich sehr niedrig, nämlich zwischen 1009 und 1012 verhielten, dass aber auf der anderen Seite in 7 Versuchen, in denen die Kaninchen nach der Einführung von mehr als 40 ccm Urin pro kg starben, das spez. Gewicht 6 mal erheblich mehr, nämlich 1015 bis 1020 betrug. Die letzgenannte Tabelle lehrt aber ferner, dass niemals nach Einspritzung von weniger als 20 ccm pro kg, wenn bei einem spezifischen Gewicht von 1016 bis 1023 die Injektion abgebrochen werden musste, die eingeführte Quantität den tödlichen Ausgang herbeizuführen vermochte. Je grösser die Harndosis wurde, um so gefährdeter erschienen begreiflicherweise die Versuchstiere, um so schwerer gingen die bedrohlichen Anzeichen, welche zur Beendigung des Experiments Anlass gegeben hatten, zurück. Bei Mengen von 21—30 ccm Urin pro kg belief sich die Mortalität auf 2 von 16, zwischen 31 und 40 ccm Urin auf 3 von 11, zwischen 41 ccm und darüber auf 7 von 8 Tieren.

Nach den vorstehenden Ausführungen können wir unser Urteil über das Ergebnis der Untersuchung des normalen Harns dahin abgeben, dass ein Vergleich der Giftigkeit derselben in der Schwangerschaft und im Wochenbett keinen gesetzmässigen Unterschied erkennen lässt und dass somit eine Abnahme der Harngiftigkeit bei der schwangeren, eine Zunahme bei der entbundenen Frau sicher nicht vorliegt. Der Grad der Toxicität ist vielmehr eine höchst veränderliche Grösse, deren Wert von der verschiedenen Resistenz der Versuchstiere abhängt, namentlich aber in enger Beziehung zu dem ebenfalls recht unbeständigen Konzentrationsgrade des Urins steht. Dieser ist für die Gefährlichkeit der einzelnen Injektion massgebend, und je niedriger das spez. Harngewicht gefunden wurde, um so grössere intravenöse Dosen wurden vertragen, je höher dagegen, um so bedenklichere Erscheinungen hatten schon kleinere Mengen zur Folge.

Versuche mit Urin von Kranken mit Nephritis gravidarum.

Neben der Prüfung des normalen ging diejenige von pathologischem Harn einher. Zunächst wurde der Einfluss des albuminurischen Urins mehrerer an Nephritis gravidarum leidenden Kranken geprüft. Hat man schon früher derartige Versuche vergleichsweise angestellt, so ist dies Vorgehen bei der engen zwischen der genannten Erkrankung und der Eklampsie bestehenden Beziehung, wie

Digitized by Google

namentlich Volhard zuletzt auseinandergesetzt hat, wohl berechtigt gewesen. Im ganzen wurden 25 Experimente mit eiweisshaltigem Urin von 5 verschiedenen Personen ausgeführt. Auch hier stellte sich alsbald heraus, dass in der Wirkungsweise sowohl des Schwangeren- wie des Wöchnerinnen-Urins ganz enorme Abweichungen vorkommen und dass die Toxicität den grössten Wechselfällen unterliegt. So differierten z. B. die für den Harn einer und derselben Person in 9 Versuchen ermittelten Werte zwischen 6,25 und 61,3 ccm pro kg, während 8 Untersuchungen eines anderen Urins immer annähernd das gleiche Resultat und eine 24,9 bis 36,2 ccm pro kg betragende Giftigkeit ergaben. Ohne auf alle besser aus der Tabelle zu entnehmenden Einzelheiten ausführlich eingehen zu wollen, möchte ich nur betonen, dass die für den eiweisshaltigen Harn gefundenen Werte mit den oben für denjenigen normaler Schwangeren und Wöchnerinnen angeführten Zahlen im wesentlichen übereinstimmen. Ferner aber wurde der Eindruck gewonnen, dass die Giftigkeit des Harns nicht, wie man wohl hätte erwarten sollen, auch von dem verschieden hohen Eiweissgehalt des Urins beeinflusst wird, sondern vielmehr hiervon gänzlich unabhängig ist.

Um nur einige Beispiele hierfür anzuführen, sei erwähnt, dass in Versuch Nr. 24 6,25 ccm Urin pro kg mit $5^0/_{00}$ Albumen und 1020 spez. Gewicht das Kaninchen sofort töteten, während andererseits in Versuch 23 die 5fache Menge, nämlich 30,6 ccm pro kg eines solchen mit niedrigerem Gewicht von 1011, aber gleich hohem Eiweissgehalt nur vorübergehende Erscheinungen hervorrief, ohne jedoch das Tier dauernd zu schädigen. Dass der erstere Urin seine stärkere Giftigkeit der fast doppelt so hohen Konzentration verdankt, darf als ausgemacht gelten. Ferner bewirkte in Versuch Nr. 12 37,2 ccm pro kg eines Urins mit $4^0/_{00}$ Albumen und 1014 spez. Gewicht bei dem betreffenden Kaninchen nur geringe und vorübergehende Störungen, während in Versuch 42 ein Urin mit gerade 8 mal geringerem Eiweissgehalt, nämlich $^1/_2{}^0/_{00}$, aber mit höherem spez. Gewicht von 1020 nach 36,2 ccm pro kg das Tier halb 1 Stunde tötete. Auch von dem Ausfall dieses Versuches gilt das für den an erster Stelle genannten Gesagte.

Der endgültige Beweis, dass die Beimengung von Eiweiss zum Urin wirklich gleichgültig für dessen Toxicität sei, konnte nur erbracht werden, wenn man das Albumen aus dem Urin entfernte und dann die Giftigkeit desselben von neuem prüfte. In Versuch 59

Digitized by Google

Versuche mit Urin von Kranken mit Nephritis gravidarum.

Urin von Schwangeren						Urin von Wöchnerinnen						
Lfd. Nr.	Versuchs-Nr.	Injekt.-Menge pro kg	Ausgang des Versuchs	Spez. Gew. des Harns	Eiweiss-Gehalt	Lfd. Nr.	Versuchs-Nr.	Injekt.-Menge pro kg	Ausgang des Versuchs	Spez. Gew. des Harns	Eiweiss-Gehalt	Bemerkungen
1	6	54,1	Tier gesund	1015	1‰	1	58	28,2	Tier gesund	1012	4‰	
2	13	61,5	Tier gesund	1010	¼‰	2	59	28,1	Tier gesund	1012	0	durch Kochen enteiweisst
3	14	19,0	Tier sofort †	1014	1‰	3	12	37,2	Tier gesund	1014	4‰	
4	15	40,4	Tier sofort †	1014	1‰	4	20	39,6	Tier gesund	1016	0	
5	16	14,8	Tier gesund	1014	2‰	5	17	24,0	Tier sofort †	1019	1‰	
6	23	50,6	Tier gesund	1011	5‰	6	18	12,3	Tier gesund	1019	1‰	
7	24	6,2	Tier sofort †	1020	5‰	7	19	18,1	Tier gesund	1014	1‰	
8	25	76,4	Tier gesund intraperitoneal	1020	5‰	8	116	31,4	Tier n. 28 St. †	1020	¾‰	
9	77	22,0	Tier gesund	1013	durch Kochen enteiweisst	9	126	29,1	Tier gesund	1020	½‰	
10	42	36,2	Tier n. 1 St. †	1020	½‰	10	127	61,5	Tier gesund	1010	¼‰	spez. Gew. 1025 auf 1010 verd.
11	43	30,0	Tier n. 12 St. †	1020	¾‰							
12	49	25,4	Tier gesund	1018	1‰							
13	92	24,9	Tier gesund	1018	1‰							
14	99	25,1	Tier gesund	1020	1‰							
15	102	26,9	Tier gesund	1020	1‰							

wurde ein derartiger Harn, aus welchem das Eiweiss durch Kochen und nachheriges Abfiltrieren beseitigt war, intravenös einverleibt und gezeigt, dass von dem so vorbereiteten Urin keineswegs ein grösseres Quantum, nämlich 28,1 ccm pro kg als von dem ursprünglichen, von welchem das Tier 28,2 ccm pro kg vertragen hatte, eingespritzt werden durfte. In beiden Fällen hatte der Harn also lediglich als Salzlösung gewirkt. Auch im übrigen unterschieden sich die Folgen der Einspritzung nephritischen Urins keineswegs von den nach normalem Harn beobachteten. Nur eines ganz vereinzelt dastehenden Versuches sei Erwähnung gethan, in welchem bei dem Kaninchen, dessen Harn unmittelbar vor dem Versuch eiweissfrei befunden worden war, nach der Einführung des nephritischen Harns ziemlich starke Albuminurie eintrat. Um klar zu stellen, ob im vorliegenden Falle der Gehalt an Eiweissstoffen oder die hohe Konzentration des Harns, dessen ursprüngliches spez. Gewicht von 1023 durch Zusatz von destilliertem Wasser auf 1020 herabgesetzt

Digitized by Google

worden war, die Schädigung der Nieren und das Auftreten von Eiweiss im Kaninchenharn bewirkt hatte, wurde ein zweiter Versuch mit demselben, aber jetzt auf das spez. Gewicht von 1010 verdünnten Urin angestellt. Es war jetzt die Einspritzung der mehr als doppelten Menge wie früher, nämlich statt 29 ccm 61,5 ccm pro kg zulässig, dagegen fehlten die erwarteten Veränderungen im Harn. Dies Resultat spricht entschieden dafür, dass nicht das in dem Harn enthaltene Eiweiss, sondern der höhere Salzgehalt die Schädigung der Nieren verschuldet hat. — Diese wenigen Angaben mögen zur Begründung unserer Schlussfolgerungen genügen, dass der Harn von Frauen mit Nephritis gravidarum keinen höheren Giftigkeitsgrad erreicht, als derjenige von gesunden Schwangeren oder Wöchnerinnen, dass zweitens die Höhe des Eiweissgehalts einflusslos auf das Mass der Toxicität des Urins ist, dass dagegen drittens auch hier die Konzentration des Harns das wesentlich entscheidende Moment für dessen Wirksamkeit bildet.

Versuche mit Urin von Eklamptischen.

Ich kann nun an letzter Stelle zu der Besprechung der mit dem Urin Eklamptischer angestellten Untersuchungen übergehen. Im ganzen habe ich 6 Fälle beobachtet, davon 2 in Halle a. S. und 4 in Strassburg, und lasse zunächst die Krankengeschichten folgen:

1. Die 21 Jahre alte Erstgebärende ledige L. B. hatte im achten Lebensjahre längere Zeit an Krämpfen gelitten, die auch bis in die letzte Zeit noch zuweilen aufgetreten sein sollen. Das Befinden in der jetzigen Schwangerschaft war angeblich gut. Weder Ödeme, noch Eiweiss im Urin. Elf Tage nach ihrem Eintritt in die Klinik trat nach voraufgegangenen starken Kopfschmerzen Unbesinnlichkeit ein. Im Abstand von $^3/_4$ Stunden erfolgten 2 typische eklamptische Anfälle. Nachdem die Blase gesprengt und der Muttermund durch tiefe multiple Incisionen genügend erweitert war, wurde die Entbindung durch Perforation beendigt. Zwei Stunden später wurde nur noch ein kurzdauernder Anfall beobachtet, und allmählich kehrte das Bewusstsein wieder. In den Nieren des 38 cm langen und ohne Gehirn 1000 g wiegenden Kindes fanden sich parenchymatöse Veränderungen angedeutet, auf der Pleura und der Leber nur einzelne Ekchymosen. Die Farbe der Placenta war blass, am Rande sah man ein kleines Hämatom. Im Urin der Mutter war während der Anfälle nur wenig, am nächsten Tage $^1/_2\,^0/_{00}$ Eiweiss enthalten und spärliche granulierte Cylinder. Im Wochenbett trat eine cirkumskripte Pelveoperitonitis auf mit einer höchsten Temperatur von 39,5° C., die einen günstigen Verlauf nahm und nach $2^1/_2$ Wochen die Entlassung der genesenen Patientin gestattete.

2. Am 11 März 1900 erkrankte in Halle die am Ende der ersten Schwangerschaft befindliche 20 Jahre alte ledige H., nachdem sie schon seit einigen Wochen

Digitized by Google

an geschwollenen Füssen gelitten hatte, unter heftigen Krampfanfällen. Zwei der letzteren waren in der Privatwohnung der Patientin beobachtet worden, drei weitere traten nach der Überführung in die Klinik innerhalb der nächsten drei Stunden auf. Nach dieser Zeit war das vorher nur zehnpfennigstückgrosse Os externum auf Handtellergrösse erweitert, und es gelang nach mehrfacher seitlicher Incision des prallgespannten Muttermundsaumes, das lebende ausgetragene Kind mit dem Forceps zu extrahieren. Das Bewusstsein, welches auch in der Zwischenzeit der Anfälle geschwunden gewesen war, kehrte wenige Stunden später zurück, und das Wochenbett verlief ohne weitere Konvulsionen und völlig fieberfrei. Der Eiweissgehalt des Urins nahm von 4 $^0/_{00}$ innerhalb dreier Tage bis auf $^1/_2$ $^0/_{00}$ ab.

Die übrigen vier Fälle wurden in Strassburg beobachtet.

3. Die ledige 24 Jahre alte W., Ipara, bekam eine Stunde nach dem Eintritt in die Frauenklinik einen ausgesprochenen eklamptischen Anfall, dem in Abständen von ca. einer Stunde drei weitere folgten. Nach der durch leichten Beckenausgangsforceps bewirkten Entbindung von einem lebenden, fast ausgetragenen Kinde folgten unter andauerndem tiefem Koma noch vier weitere äusserst heftige Krampfanfälle. Die Therapie bestand in Anwendung des heissen Wickels, in Entnahme von 350 ccm Blut durch Aderlass und wiederholter Kochsalzinjektion (500 ccm). Die Patientin kam erst zwölf Stunden nach dem letzten Anfall wieder zum Bewusstsein und hat dann das Wochenbett ohne Störung durchgemacht. Auch der Eiweissgehalt, welcher zuerst 10 $^0/_{00}$ betragen hatte, war innerhalb dreier Tage bis auf Spuren verschwunden.

4. Am 3. Mai 1901 wurde die 34 Jahre alte XIIgebärende Ehefrau H., welche bereits in der ersten und der vorletzten Schwangerschaft an eklamptischen Krämpfen gelitten haben sollte, in etwas benommenem Zustande in die Klinik eingeliefert, nachdem angeblich ausserhalb bereits elf charakteristische Anfälle aufgetreten waren; in der Klinik kam nur ein typischer Anfall zur Beobachtung. Auch hier wurde Venaesectio notwendig. Im ganzen wurden 550 ccm Blut abgenommen und dafür 800 ccm physiologische Kochsalzlösung subkutan eingespritzt. Das Bewusstsein kehrte in Kürze wieder, und die Patientin befand sich bis zu der acht Tage später erfolgenden spontanen Geburt eines lebenden, nahezu ausgetragenen Kindes bei strenger Bettruhe völlig wohl. Auch das Wochenbett ist normal verlaufen; nach zwei Tagen war der Urin, welcher zuerst 2 $^0/_{00}$ Albumen enthalten hatte, eiweissfrei.

5. Die 35 Jahre alte Frau M., welche 5 normale Schwangerschaften und Wochenbetten durchgemacht hatte, wurde am 20. Mai 1901 wegen eklamptischer Anfälle in die Klinik eingeliefert. Die Pat. befand sich im neunten Monat der Gravidität und hatte seit dem vierten Monat derselben an Ödemen der unteren Extremitäten, seit vierzehn Tagen auch an solchen der Genitalien gelitten. Nach drei im Hause der Pat. beobachteten typischen Anfällen trat völlige Bewusstlosigkeit ein, die auch noch bei der Aufnahme in die Klinik fortdauerte. Der Urin enthielt zahlreiche granulierte Cylinder und 25 $^0/_{00}$ Eiweiss bei einem spezifischen Gewicht von 1042 bezw. 1050. — Durch Venaesektion wurden 700 ccm sehr dunkel aussehenden Blutes entnommen. Gerade während dieses Eingriffes ereignete sich der vierte recht heftige und langdauernde Anfall. Durch subkutane Injektion wurden darauf 750 ccm physiologische Kochsalzlösung einverleibt. Im weiteren Verlaufe folgten noch 2 ziemlich starke Anfälle. Durch

Digitized by Google

Zuleitung heisser Luft wurde ausgiebige Transpiration angeregt. Danach sind weitere Konvulsionen nicht mehr aufgetreten. Das Bewusstsein kehrte nach 10 Stunden zurück. Fünf Tage später bekam Pat. kräftige Wehen. Nach dem Blasensprung fielen die Nabelschnur und der rechte Arm vor. Wegen zweiter dorsoposteriorer Querlage wurde auf den linken Fuss gewendet. Das Kind starb eine Stunde nach der Extraktion und zeigte ausser kleinen Hämorrhagien auf Zwerchfell und Pleura keinen bemerkenswerten Sektionsbefund. Die Wöchnerin verliess neun Tage später geheilt die Klinik.

Der 6. Fall betrifft die ledige erstgebärende, 25 Jahre alte M. P., welche stets gesund gewesen sein, nur in der letzten Zeit der Schwangerschaft geschwollene Füsse gehabt haben soll. Nach Angabe der Angehörigen war an ihr in der letzten Zeit eine früher nie bemerkte zunehmende nervöse Reizbarkeit aufgefallen. 24 Stunden nach der am 25. Juni 1901 normal in erster Schädellage verlaufenen Geburt eines ausgetragenen Knaben trat ein Anfall mit Zuckungen in den oberen und unteren Extremitäten ein, gefolgt von tiefem Schlaf. Sieben ähnliche Krampfanfälle ereigneten sich im Laufe der nächsten Stunden. Bei der Überführung in die Klinik bekam die Patientin einen neuen Anfall und wurde in nahezu völlig bewusstlosem Zustand eingeliefert. In den nächsten $2^1/_2$ Stunden wurden sieben Krampfanfälle beobachtet, von denen einige ausserordentlich heftig waren, die letzten mit Chloroform coupiert werden konnten. Nach $2^1/_2$stündiger Pause ereignete sich der letzte Anfall. Die Therapie bestand zunächst wie gewöhnlich in Venaesectio (500 ccm), in subkutaner Infusion von 1000 ccm physiologischer Kochsalzlösung und der Anregung der Transpiration durch heisse Luftzuleitung, ferner wurde Sauerstoffeinatmung verordnet. Da nach den letzten Anfällen die Herzschwäche einen bedrohlichen Charakter annahm, wurde wiederholt Kampher gegeben. Die Nierensekretion lag zunächst völlig darnieder, und die Harnblase enthielt nur 26 ccm eines 8 $^0/_{00}$ Albumen aufweisenden Urins mit zahlreichen granulierten Cylindern. Allmählich kam die Nierenthätigkeit in Gang, so dass 12 Stunden später 300 ccm Urin mit 6 $^0/_{00}$ Eiweiss mit Katheter entnommen werden konnten. Am nächsten Tage machte eine vorübergehende Verschlimmerung erneute Kochsalzinjektion sowie Schwitzbad und Sauerstoffeinatmung notwendig. In der Blase waren 450 ccm Urin mit 6 $^0/_{00}$ Eiweiss enthalten. 48 Stunden nach dem ersten Anfall begann das Bewusstsein wiederzukehren; der Urin besass jetzt nur noch $1^1/_2$ $^0/_{00}$ Eiweiss. Die Temperatur, welche im konvulsiven Stadium bis 39,4° C. angestiegen war, sank nach 36 Stunden zur Norm ab. Das Wochenbett ist unter strenger Milchdiät glatt und fieberfrei verlaufen.

In allen sechs Fällen hat das spezifische Gewicht des Urins ein ganz ausserordentlich wechselvolles Verhalten gezeigt; ein starker Eiweissgehalt wurde während und nach den Anfällen niemals vermisst, stets fanden sich gekörnte Cylinder im Harn. Alle sechs Erkrankungen sind, wie bereits im einzelnen erwähnt worden ist, in Heilung übergegangen.

Mit eklamptischem Urin habe ich alles in allem 33 Versuche angestellt. Der Harn der ersten Pat. vom zweiten Tage des Wochenbetts mit 1019 spez. Gewicht erwies sich ziemlich toxisch, denn 13,7 ccm pro kg desselben bewirkten bei dem Kaninchen un-

Digitized by Google

willkürlichen Stuhl- und Urinabgang; die Herzaktion wurde sehr unregelmässig und nur schwer fühlbar; die Pupillen waren zunächst ganz eng, später maximal erweitert, und der Cornealreflex erloschen. Plötzlich begannen leise Zuckungen der hinteren Extremitäten, die allmählich in klonisch-tonische Krämpfe des gesamten Körpers übergingen. Während der nächsten 4 Stunden, in denen das Tier tief komatös dalag, traten ohne scheinbare Veranlassung und ohne äusseren Reiz 3 heftige Anfälle auf, 2 weitere wurden durch Frottieren des Tieres ausgelöst. Die Konvulsionen dauerten immer je etwa eine halbe Minute. Das Tier hat sich, ohne dass, abgesehen von warmer Einpackung, besondere Hilfsmittel angewendet wurden, unerwarteter Weise von der gewiss sehr schweren Erkrankung erholt und noch wochenlang gesund gelebt. Der am nächsten Tage von der Wöchnerin secernierte Harn, dessen 24stündige Menge ebensowenig wie am Tage zuvor gemessen werden konnte, aber schätzungsweise jedenfalls nicht über einen halben Liter betrug, wurde bei gleich hohem spez. Gewicht von 1019 und ebenso grossem Eiweissgehalt von $1^0/_{00}$ in einer Menge von 17,6 ccm pro kg Tier vertragen. Bei diesem Kaninchen stellte sich ein noch mehrere Stunden andauernder Zustand allgemeiner Schwäche ein, Konvulsionen sind dagegen nicht aufgetreten. 6 Tage später wurden wiederum bei 1018 spez. Gewicht und $^1/_2{}^0/_{00}$ Eiweissgehalt 17,1 ccm Urin pro kg einem anderen Kaninchen intravenös beigebracht. Dies Tier ist jedoch, im Gegensatz zu den beiden ersteren am Leben gebliebenen, 24 Stunden später gestorben. Bei der Sektion fanden sich Niere und Leber unverändert, im Herzen waren neben flüssigem Blut einige dunkelrote Gerinnsel vorhanden. Am 18. Tage des Wochenbetts konnten von dem inzwischen längst eiweissfrei gewordenen Urin bei einem spez. Gewicht von 1006 100 ccm pro kg Tier, ohne dauernden Schaden zu bewirken, injiziert werden.

Wenn diese Menge im Vergleich zu den übrigen auffallend hoch erscheinen muss und sogar auch die Injektionswerte normalen Harns übertrifft, so erklärt sich doch der Ausfall dieses Versuchs vielleicht einmal aus dem ungewöhnlich geringen, dem der physiologischen Kochsalzlösung ähnlichen spez. Gewicht und zweitens aus der besonderen Kleinheit des Tieres. Dass gerade jüngere und leichtere Kaninchen gegenüber den älteren Exemplaren die Einführung von verhältnismässig viel mehr Harn vertragen, habe ich mehrfach wahrnehmen können.

Von dem Urin der zweiten Eklamptischen, welcher unmittel-

Digitized by Google

bar vor der Geburt mit Katheter entnommen war und ein spez. Gewicht von 1030 besass, genügten bereits 5,4 ccm pro kg, um 3 Minuten nach Beginn des Versuchs, in dessen Verlauf der Herzschlag sehr unregelmässig und auffallend langsam geworden war, unter allgemeinen agonalen Krämpfen den Tod des Tieres herbeizuführen.

Nach den bei der Prüfung des normalen Harns gesammelten Erfahrungen lag es nun nahe, zu untersuchen, ob diese starke Wirkung des eklamptischen Urins wirklich auf seiner hohen Konzentration oder auf dem Vorhandensein von spez. Giftstoffen beruhte. Die Entscheidung musste der Erfolg der Einspritzung des mit destilliertem Wasser verdünnten Urins bringen. Wenn sich ergab, dass die Giftigkeit nur im gleichen Schritt mit der zunehmenden Verdünnung sich verringerte, so war die Annahme von besonderen Toxinen gerechtfertigt, war dies jedoch nicht der Fall und ging die stark toxische Eigenschaft des Harns schon nach geringem Wasserzusatz verloren, so hatte der Urin lediglich als starke Salzlösung gewirkt, und die Ursache seiner Giftigkeit war der von dem des Blutes zu sehr abweichende Konzentrationsgrad. Der Ausfall des Experiments entschied zu Gunsten der letzteren Vermutung. Denn genau derselbe Urin wie im vorigen Versuch (135) erwies sich in Versuch 133, nachdem sein spez. Gewicht durch Wasserzusatz auf 1020 vermindert war, nicht gefährlicher bei der Injektion, als der Urin von Gesunden, und 30,8 ccm pro kg riefen nur vorübergehende Herzschwäche hervor. Auch der 12 Stunden nach dem letzten Anfall entleerte Harn, der ebenfalls $4^0/_{00}$ Eiweiss enthielt, und ein spez. Gewicht von 1031 besass, wurde, nachdem das letztere durch Zufügung destillierten Wassers auf den gleichen Grad wie oben herabgesetzt war, nämlich auf 1020, in einer Menge von 31,8 ccm pro kg vertragen

In den nächsten drei Tagen sank das spezifische Gewicht von 1017 auf 1015, ebenso auch der Eiweissgehalt von $4^0/_{00}$ allmählich bis auf $^1/_2{}^0/_{00}$, während die Harnsekretion am dritten Wochenbettstage 1500 und am vierten 1700 betrug. Die Injektion von 31,6 ccm pro kg des 24 Stunden post partum entnommenen Harns, welche zwar anscheinend zunächst ohne besondere Gefahr für das Tier von statten ging, zog jedoch nach einem Tage den Tod des Kaninchens nach sich. Der Harn des dritten Wochenbettstages, von dem 26,5 ccm pro kg eingespritzt werden konnten, tötete das Versuchstier nach 2 Tagen. Der wiederum einen Tag später gelassene Urin schädigte

Digitized by Google

nach Injektion von 31,5 ccm pro kg das Kaninchen nicht beträchtlich, vielmehr erholte sich dasselbe vollständig. Bei der Sektion der 3 eingegangenen Kaninchen fanden sich keine charakteristischen Befunde, namentlich konnte die von Volhard beobachtete starke Gerinnung des Blutes nicht wahrgenommen werden.

Die Prüfung der Harngiftigkeit bei dem **3.** Eklampsiefall ergab folgendes: Der während des konvulsiven Stadiums in Mengen von 300 ccm aus der Blase entnommene Urin mit $10^0/_{00}$ Eiweiss und spez. Gewicht 1023 rief, auf 1020 verdünnt, mit 20,3 ccm pro kg bedrohliche Herzschwäche hervor. Das Kaninchen überstand jedoch den Eingriff. Für den 18 bezw. 48 Stunden nach der Geburt secernierten Urin mit spez. Gewicht von 1017 bezw. 1015 und gleichem Eiweissgehalt von $^1/_4{}^0/_{00}$ betrugen die zulässigen Injektionsmengen 22 bezw. 28,6 ccm pro kg. Von dem Urin des dritten Tages mit $^1/_5{}^0/_{00}$ Eiweiss, 1012 spez. Gewicht und 1700 ccm Tagesmenge liessen sich 30 ccm einspritzen. Der Harn des 9. und 10. Wochenbettstages, welcher ebenfalls 1012 spez. Gewicht und von Eiweiss Spuren zeigte, wurde in einer Menge von 27 bezw. 33 ccm pro kg vertragen. Während die innerhalb 24 Stunden gesammelten Urinmengen sich von 300 auf 1700 ccm nach 3 Tagen steigerten und Hand in Hand damit das spez. Harngewicht eine Verringerung von 1023 auf 1012 erlitt, stieg die Quantität des bei den einzelnen Versuchen injizierten Harns von 20,3 auf 22, auf 28 und dann zuletzt auf 30 ccm. Alle 6 Tiere der letzten Versuchsreihe haben das Experiment überstanden und waren ausnahmslos noch nach 6 Tagen am Leben.

Der Harn der 4. Eklampsiekranken, welcher am 8. Tage vor der Niederkunft $2^0/_{00}$ Eiweiss enthielt und ein spez. Gewicht von 1011 besass, schädigte das betr. Kaninchen nach Einführung von 31,3 ccm pro kg so sehr, dass es sich aus einem Zustande grosser allgemeiner Schwäche nicht mehr erholte und nach $1^1/_4$ Stunden starb. Der Sektionsbefund war negativ, Gerinnung fehlte. Dagegen zog die Einspritzung des unter der Geburt entnommenen Urins, welcher eiweissfrei war und ein spez. Gewicht von 1008 aufwies, auch in einer Menge von 38,6 ccm pro kg Tier keinerlei bleibenden Nachteil für dasselbe nach sich.

Bei der 5. Beobachtung von Eklampsie erreichte die Höhe des spez. Gewichts des Harns sehr beträchtliche Grade — bis zu 1050. Dieser letztere Harn, welcher 5 Tage vor der im 7. Schwangerschaftsmonat erfolgenden Frühgeburt und zwar zwischen dem dritten

Digitized by Google

und vierten Anfall durch Katheter aus der Blase entleert wurde, führte einmal nach äusserst vorsichtiger Injektion von 9,5 ccm pro kg Tier bei einem spez. Gewicht von 1042 innerhalb 12 Stunden zum Tode des Kaninchens. Herz und Atmung hatten während des Versuchs in sehr stürmischer Weise reagiert. Die Einspritzung von 3,4 ccm pro kg des gleichen Harns rief zwar auch grosse Unregelmässigkeit in der Herzaktion und Dyspnoë hervor; das Versuchstier genas jedoch und blieb am Leben. Der vier Stunden später secernierte Urin hatte bei einem ebenso hohen Eiweissgehalt von 20 $^0/_{00}$ ein noch höheres spez. Gewicht, nämlich 1050.

Von demselben waren nur 2,3 ccm pro kg Tier (Vers. Nr. 159) erforderlich, um nach plötzlichem Herzstillstand das Tier unter den gewöhnlichen agonalen Krämpfen sofort zu töten. Es ist dieser Fall unter den von uns beobachteten der einzige, in welchem wir bei sofort angeschlossener Sektion die von Volhard nach Einverleibung von Eklampsieharn beschriebene ausgedehnte Gerinnung des Blutes ebenfalls beobachten konnten. Dagegen wurde der gleiche Urin, nachdem er, mit aqua dest. verdünnt, nur noch ein spez. Gewicht von 1020 besass, in einer Menge von 25,3 ccm pro kg vertragen, und das Kaninchen erholte sich vollkommen von dem verhältnismässig gut überstandenen Experiment.

Zwei Tage später und zwar 48 Stunden vor der Niederkunft wurde die Harntoxicität erneut geprüft; nachdem das ursprüngliche spez. Gewicht von 1031 in der beschriebenen Weise auf 1020 herabgemindert war, töteten in einem Falle 15,1 ccm pro kg das Tier sofort. Da ich mich auf diesen Ausfall des Versuches, welcher aus dem Rahmen der übrigen gänzlich hinausfiel, nicht verlassen mochte, wiederholte ich an einem anderen Kaninchen den Versuch mit dem gleichen Urin. Ich konnte jetzt 25;8 ccm pro kg einführen, das Tier erholte sich sehr gut, ist dann aber nach 24 Stunden unbeobachtet eingegangen. Die Sektion beider Tiere hat nichts Besonderes ergeben, Gerinnung fehlte in beiden vollständig. Zur Erklärung des so sehr verschiedenen Ausfalls zweier mit dem gleichen Material angestellter Versuche kann nur die individuell sehr schwankende Widerstandsfähigkeit der einzelnen Tiere herangezogen werden.

Der Urin der 6. Eklamptischen besass während der Anfälle bei einem spez. Gewicht von 1027 einen Giftigkeitsgrad von 7,8 ccm pro kg. Von dem 12 Stunden später aus der Blase entnommenen Harn, welcher sich seinem höheren, nämlich 1030 betragenden spez. Gewicht entsprechend giftiger erwies, wurden nur 4,6 und in einem

Digitized by Google

zweiten Versuch 4,7 ccm pro kg vertragen, während nach Erniedrigung des spez. Gewichts durch Wasserzusatz auf 1020 25,7 ccm pro kg einverleibt wurden. Der Harn des 3. Wochenbettstages mit 1029 spez. Gewicht rief mit 8,3 ccm pro kg einen höchst bedenklichen Grad von Herzschwäche bei dem Versuchstier hervor, aus dem sich dasselbe nur langsam erholte. Nach Verdünnung mit Wasser bis auf ein spez. Gewicht von 1020 konnte ich dagegen 25,5 ccm ohne ernstliche Folgen zu verursachen, einfliessen lassen. In den nächsten 3 Tagen stieg die 24stündige Harnmenge von 600 auf 1400 ccm, das spez. Gewicht des Urins fiel dementsprechend von 1020 auf 1016 und 1013. Die bei der Injektion zulässigen Harnmengen nahmen von 26,3 auf 31,5 und 33,3 ccm pro kg zu. Der erste dieser 3 letztgenannten Versuche (180) verdient noch besondere Erwähnung deshalb, weil 3 Minuten nach Beendigung der Injektion sehr heftige allgemeine Krämpfe ganz nach dem Bilde des oben beschriebenen Versuchs 21 auftraten. Das Kaninchen verfiel danach in einen allgemeinen Schwächezustand, aus welchem es sich erst nach 2 Stunden erholte. Dies, sowie die übrigen 8 mit dem Urin dieser letzten Kranken geimpften Tiere sind noch nach 6 Tagen am Leben gewesen.

Versuche mit eklamptischem Urin.

Laufende Nr.	Versuchs-Nr.	Spec. Gew. des Harns	Eiweissgehalt	Injektionsmenge	Ausgang des Versuchs. Tier gesund oder †?	Name
1	21	1019	1 ‰	18,7	gesund	Brink
2	22	1019	1 ‰	17,6	gesund	„
3	26	1018	½ ‰	17,1	n. 24 St. †	„
4	34	1006	0	100,0	gesund	„
5	130	1020	2,7 ‰	30,8	gesund	Hendel
6	133	1020	2,7 ‰	31,8	gesund	„
7	135	1031	4,0 ‰	5,4	sofort †	„
8	136	1017	2 ‰	31,6	n. 24 St. †	„
9	137	1016	1 ‰	26,5	n. 48 St. †	„
10	139	1015	½ ‰	31,5	gesund	„
11	142	1020	9 ‰	20,3	gesund	Wendling
12	143	1017	0,25 ‰	22,0	gesund	„
13	144	1015	0,25 ‰	28,6	gesund	„
14	145	1012	0,2 ‰	30,0	gesund	„
15	146	1012	Spuren	27,0	gesund	„
16	147	1012	Spuren	33,3	gesund	„
17	152	1011	2 ‰	31,3	n. 1½ St. †	Hoffmann
18	153	1008	0	38,6	gesund	„

Laufende Nr.	Versuchs-Nr.	Spec. Gew. des Harns	Eiweissgehalt	Injektionsmenge	Ausgang des Versuchs. Tier gesund oder †?	Name
19	157	1042	20 ‰	3,4	gesund	Müller
20	158	1042	20 ‰	9,5	n. 12 St. †	„
21	159	1050	20 ‰	2,3	sofort †	„
22	160	1020	8 ‰	25,3	gesund	„
23	166	1020	0	15,1	sofort †	„
24	167	1020	0	25,8	n. 24 St. †	„
25	170	1027	8 ‰	7,8	gesund	Pierre
26	171	1030	4 ‰	4,6	gesund	„
27	172	1030	4 ‰	4,7	gesund	„
28	173	1020	3 ‰	25,7	gesund	„
29	174	1029	1 ‰	8,3	gesund	„
30	175	1020	0,7 ‰	25,5	gesund	„
31	180	1020	0	26,3	gesund	„
32	181	1016	0	31,5	gesund	„
33	182	1013	0	33,3	gesund	„

Digitized by Google

In den 33 Versuchen, über die ich soeben berichtete, hat sich die Giftigkeit des eklamptischen Urins ganz ausserordentlich grossen Schwankungen unterworfen gezeigt. Ein Zusammenhang zwischen der Toxicität des Harns und der Schwere des Krankheitsbildes ist nicht zu konstatieren gewesen. Ferner war die Höhe des Eiweissgehaltes ebensowenig wie beim nephritischen Harn von irgend welchem Einfluss auf den Grad der Wirksamkeit des Harns.

Auch die von Ludwig und Savor behauptete ausserordentliche Herabsetzung der Giftigkeit während des konvulsiven Stadiums habe ich nicht bestätigen können, und niemals eine beträchtliche Erhöhung derselben in dem auf die Krampfanfälle folgenden Zeitabschnitte gesehen. Das Gesamtergebnis der Prüfung des eklamptischen Harns befindet sich mit demjenigen meiner übrigen Untersuchungsreihen in völligem Einklang, und es hat sich auch hier der Nachweis führen lassen, dass die Wirkung des Eklampsieurins in enger Abhängigkeit vom Konzentrationsgrade steht. Da nun gerade bei der fraglichen Erkrankung grössere Unterschiede in der Höhe des spezifischen Gewichts als sonst vorkommen, so kann es nicht überraschen, dass auch die Abstände zwischen den Injektionsmengen einen ungewöhnlichen Grad erreichen.

Zwischen der Beschaffenheit des Urins der verschiedenen Eklamptischen bestand ferner insoweit ein wesentlicher Unterschied, als in dem dritten Fall der Abstand zwischen dem höchsten und dem niedrigsten Wert des spezifischen Gewichts nur gering war und wie z. B. in Fall III 1020 zu 1012 betrug, während sonst die gleichen Zahlen für den ersten Fall 1019 und 1006, für den zweiten 1031 und 1015, in Fall Nr. V 1050 und 1030 bezw. nach der Verdünnung 1020, in Fall Nr. VI schliesslich 1030 und 1013 lauteten. Wenn man diese Verhältnisse berücksichtigt, wird man es leicht verstehen, weshalb der eklamptische Urin der einen Patientin in wiederholten Versuchen immer annähernd die gleiche Wirkung hervorbrachte, während der Giftigkeitsgrad desjenigen der übrigen Kranken der wechselnden Höhe des spezifischen Gewichts entsprechend sehr beträchtliche Schwankungen aufwies.

Es sind noch einige Worte über die in den Versuchen Nr. 21 und 180 nach Einführung eklamptischen Urins gesehenen Krämpfe zu sagen. Ein derartiger Befund ist nicht der erste seiner Art, vielmehr wurde schon wiederholt über ähnliche Erscheinungen berichtet. Zuletzt hat Volhard in ausführlicher Weise das Vorkommen von Krampfanfällen bei Versuchen mit Eklampsieharn be-

Digitized by Google

schrieben und den Zustand als einen der Eklampsie ähnlichen Symptomenkomplex bezeichnet. Die Ursache dieses anfallsweise und gehäuften Auftretens von Krämpfen, die keineswegs den sofortigen Tod zur Folge hatten, suchte er in der Eigenart der gerade bei diesen Experimenten verwendeten Kaninchen, weil er nämlich in den genannten Fällen Albinos gebraucht hatte. Er liess es allerdings unentschieden, ob eine auffallende Zähigkeit oder eine grössere Empfindlichkeit dieser Abart die Entstehung des merkwürdigen Phänomens begünstigte.

Ich habe nun gefunden, dass ganz dieselben in wechselnden Zeitabständen wiederkehrenden Krampferscheinungen auch durch die Einspritzung nicht eklamptischen Harns bewirkt werden. So traten erstens in Versuch 10 nach Injektion von 60 ccm Urin pro kg einer nichtschwangeren Person zwei ausgesprochene Anfälle mit starkem Opisthotonus auf, von denen das Kaninchen sich erholte. Ferner sind die Versuche 61, 79 und 80, in denen nach Einführung des Harns ein und derselben Schwangeren ganz die gleichen Folgen beobachtet wurden, bemerkenswert. Einmal rief der 8 Tage vor der Entbindung secernierte Urin mit dem spez. Gewicht von 1023 nach 12,4 ccm pro kg heftige universelle Krämpfe hervor. Von dem während der Geburt entnommenen Harn derselben Person verursachten 15 ccm pro kg eine Reihe starker Konvulsionen, denen die gleichen Prodromalsymptome, welche für den eklamptischen Urin geschildert wurden, vorausgegangen waren. Der Umstand, dass zwei Urinproben von gleicher Herkunft sich in ihrer Wirkung so ähnlich zeigten, erweckte besondere Aufmerksamkeit. Um deshalb in diesem Falle zu ermitteln, ob die Entstehung der Konvulsionen nicht ein zufälliges oder durch etwa erhöhte Erregbarkeit des Tieres bedingtes Ereignis sei, habe ich dasselbe Experiment mit dem nämlichen Harn an einem zweiten Tier wiederholt und wiederum nach 15,6 ccm pro kg die Anzeichen sehr geschädigter Herzaktion, gefolgt von starken Krämpfen, und tiefem Koma, gesehen; auch die beiden letztgenannten Tiere haben sich erholt. Ob der letztere Umstand der angewandten Therapie zu verdanken ist, es wurden nämlich 70 bezw. 50 ccm physiologischer Kochsalzlösung subkutan injiziert und ferner 2,0 ccm Oleum camphorat. auf demselben Wege gegeben, mag dahingestellt bleiben. 4 Tage später hatte der Urin der genannten Wöchnerin seine krampferzeugende Wirkung eingebüsst. Denn während das spez. Gewicht sich von 1016 auf 1010 erniedrigt hatte, konnte die 3fache Menge wie früher,

Digitized by Google

nämlich 43,5 ccm pro kg Tier beigebracht werden, ohne ähnliche Folgen hervorzurufen. Wenn in den 4 letztgenannten Versuchen sowie in Versuch Nr. 180 Albinos verwendet wurden, so dürfte der Ausfall derselben dafür sprechen, dass Volhard mit seiner Annahme einer grösseren Neigung dieser Abart zu Krämpfen recht hätte. Allerdings sind in nicht wenigen Fällen, in welchen mir Albinos zu Versuchszwecken dienten, die Krampfanfälle ausgeblieben und zweitens verfüge ich über mehrere Beobachtungen von Konvulsionen bei gewöhnlichen grauen Kaninchen. Es sind dies die Versuche Nr. 10 und 21. Im ersteren Falle handelte es sich um die Einspritzung des Harns einer Nichtschwangeren, im zweiten des einer Schwangeren. Aus der Höhe der Injektionsmenge des Urins, welche zur Entstehung von Krämpfen Anlass gaben, ist nichts Besonderes zu entnehmen. Die betreffenden Zahlen betragen für den Eklampsieharn 13,7 und 26,3 ccm pro kg, für den Harn gesunder Schwangerer und Wöchnerinnen 12,4, 15,0 und 15,1 ccm pro kg, während sich der Wert für den Urin Nichtschwangerer auf 60,0 ccm pro kg beläuft.

Welche Gründe für die Entstehung der Krämpfe anzuschuldigen sind, muss nach der Lage der Dinge dahingestellt bleiben, da darüber doch nur höchst unsichere Vermutungen anzustellen wären.

Es erübrigt noch in Kürze auf die Ähnlichkeit hinzuweisen, welche zwischen den eben beschriebenen konvulsiven Anfällen und den häufig beobachteten agonalen Krämpfen besteht. Die letzteren sind eine fast regelmässige Erscheinung in den Fällen, wo der Tod des Tieres in unmittelbarem Anschluss an den Versuch eintritt. Unter 13 Kaninchen, bei denen dies der Fall war, sind nur 2 ohne Zuckungen, 5 nach mässigen und 6 nach heftigen allgemeinen Krämpfen gestorben. Über die Erscheinungen, unter denen bei den anderen 18 nach Harneinspritzung eingegangenen Tieren das Ende erfolgte, vermag ich nichts auszusagen, da dasselbe nicht beobachtet wurde. Ob die Annahme berechtigt ist, dass die oben geschilderten in seltenen Fällen wahrgenommenen Krämpfe, von denen die Tiere sich erholten, nur einen geringeren Grad und eine Vorstufe der häufigeren agonalen Konvulsionen darstellen, möchte ich wegen nicht genügender Erfahrung nicht zu entscheiden wagen.

Mein Urteil über die Wirkung des eklamptischen Urins muss ich folgendermassen abgeben:

Der Harn Eklamptischer besitzt zwar in einigen Fällen während des konvulsiven Stadiums eine scheinbar ausser-

Digitized by Google

ordentlich starke Giftigkeit, deren Höhe den von anderen Autoren angegebenen Werten entspricht. Es konnte aber der Nachweis erbracht werden, dass dieser hohe Toxicitätsgrad nicht auf dem Vorhandensein von spez. mit dem Harn ausgeschiedenen Giftstoffen beruht, sondern dass lediglich der Harn in seiner Eigenschaft als hochkonzentrierte Salzlösung diese bedrohlichen Symptome bei den Versuchstieren hervorgerufen hat. Der Urin Eklamptischer zeigt bei der intravenösen Injektion keine anderen Folgen und schädigt die Kaninchen keineswegs mehr, als ein Harn von gesunden oder auch nephritischen Schwangeren bezw. Wöchnerinnen, wenn nur Urinproben von gleich hohem spezifischem Gewicht in Vergleich gesetzt werden.

Auch die Entstehung von Krampfanfällen ist nicht eine ausschliessliche Folge der Einspritzung eklamptischen Urins, sondern wird auch nach der Injektion des Harns ganz gesunder Menschen nicht ganz selten beobachtet.

Versuche mit Blutserum gesunder Frauen und deren Kinder.

Durch den Ausfall der Harninjektionsversuche veranlasst, haben sich zahlreiche Untersucher auch mit der Prüfung des Serums sowohl Eklampsiekranker, wie auch Gesunder beschäftigt. Dieselben stützten sich auf die bekannte Voraussetzung, dass die schon normalerweise in der Schwangerschaft bestehende Zurückhaltung giftiger Stoffwechselprodukte aus gewissen noch unbekannten Gründen eine krankhafte Steigerung erfahre und so zur Entstehung des Krankheitsbildes der Eklampsie führe. Da man bei der Prüfung eklamptischen Urins dessen Toxingehalt im Vergleich zur Norm erniedrigt gefunden haben wollte, erwartete man den umgekehrten Ausfall bei den Serumversuchen. Von verschiedenen Seiten liegen Beobachtungen einer erhöhten Toxicität des Blutserums Eklamptischer vor. Andere dagegen haben über gegenteilige Befunde berichtet, und auch bis heute ist der Zwiespalt der Meinungen auf diesem kleinen Teile des Gebietes noch nicht ausgeglichen. Für denjenigen, welcher sich mit der intravenösen Injektion von Serum beschäftigt hat, ist es allerdings leicht verständlich, dass so auseinandergehende und widersprechende Ergebnisse zu Tage gefördert werden konnten. Denn hier erweist sich noch weit mehr als bei den Harnversuchen die Methode der Einspritzung von einschneidender Bedeutung. Jede kleine Abweichung hinsichtlich der Schnelligkeit und Gleichmässigkeit der Einführung des Serums beeinflusst den Ausfall der

Digitized by Google

Experimente in empfindlicher Weise. Bei einer Durchsicht der über diesen Punkt in der Litteratur vorhandenen Angaben, findet man bei den einzelnen Forschern ein so wenig einheitliches Verfahren angewendet, dass unter Berücksichtigung dieses Umstandes die verschiedenen Resultate gar nicht ohne weiteres miteinander in Vergleich gesetzt werden dürfen. Deshalb erschien eine Nachprüfung der Richtigkeit dieser früheren Experimente angezeigt und konnte auch unter Verwertung der neueren Erfahrungen mit besserer Hoffnung auf Erfolg unternommen werden.

Bei der Ausführung der Serumversuche waren für uns die bei der Harninjektion berücksichtigten Gesichtspunkte massgebend. Die Gewinnung des mütterlichen Serums wurde meist ohne Schwierigkeit und in genügender Menge möglich. Ich liess dazu das in der Nachgeburtsperiode vorsichtig aufgesammelte und das bei der Ausstossung der Placenta entleerte flüssige Blut bei kühler Temperatur gerinnen und absetzen und schöpfte nach 10—20 Stunden das in absolut klarer Beschaffenheit abgesonderte weingelbe Serum mit steriler Pipette vorsichtig ab. Von der Verwendung eines durch Beimengung von Erythrocyten rötlich gefärbten Serums wurde stets Abstand genommen, um bei allen Versuchen ein möglichst gleichartiges Material zu benutzen. Bekanntlich soll durch Vermischung des Serums mit roten Blutkörperchen die Giftigkeit desselben wesentlich erhöht werden. Ausser dem mütterlichen mussten wir auch das Serum neugeborener Kinder zu gewinnen suchen. Es gelang dies in den meisten Fällen, indem wir dasselbe aus den Gefässen der placentaren Seite der gleich nach der Geburt durchschnittenen Nabelschnur auffingen und dann in derselben Weise wie oben weiter behandelten.

An Stelle der beim Harn als sehr brauchbar befundenen Bürette wurde eine Pravazsche Spritze verwendet, und zwar genügte eine solche von 10 ccm Fassungsvermögen, da es sich in der Regel doch um kaum diesen Grad übersteigende Serummengen handelte. Die jedesmal vor dem Versuch durch Auskochen sterilisierte Spritze nebst Inhalt wurde bis unmittelbar vor dem Gebrauch aus bereits oben klargelegten Gründen auf die Körpertemperatur des Kaninchens erwärmt.

Schon die ersten Versuche zeigten, dass gegenüber dem Harn das Serum eine ausserordentlich viel höhere Wirksamkeit auf den Tierkörper ausübt. Die kleinste Menge des letzteren genügte, um einen geradezu lebensbedrohlichen Zustand bei den

Digitized by Google

verwendeten Tieren hervorzurufen. In dem ersten derartigen Versuch liessen sich zunächst bei einem nur 500 g schweren Kaninchen 10 ccm pro kg einspritzen, das Tier starb fünf Stunden später, nachdem es in der Zwischenzeit die Anzeichen grosser zunehmender Schwäche geboten hatte. In einem zweiten Fall konnte ich nur bis zur Injektion von 3,4 ccm gehen, doch schwanden allerdings die gefährlichen Symptome, und das Tier kam zur Genesung. Ohne auf alle mit mütterlichem Serum vorgenommenen Versuche im einzelnen eingehen zu wollen, möchte ich meine bei denselben gesammelten Erfahrungen dahin kurz zusammenfassen, dass der gewiss sehr wechselnde Ausfall der Versuche weniger auf der Verschiedenartigkeit der Serumproben beruhte, als vielmehr auf dem bei der Injektion befolgten Verfahren. Ich kann hier Volhards Angabe, dass die kontinuierliche Injektion von Serum drei- bis viermal so heftig wirkt wie die diskontinuierliche, nur vollkommen bestätigen. Zu brauchbaren Ergebnissen gelangte ich erst dann, als ich während der Einspritzung in regelmässigen Abständen Unterbrechungen eintreten liess und die erstere derartig verlangsamte, dass in jeder Minute höchstens etwa $^1/_2$ ccm Serum einfloss. Aus zwölf Experimenten geht hervor, dass das Serum gesunder Gebärender nur in Mengen von 3—7,8 ccm pro kg vertragen wurde, also wesentlich kleineren Werten, als bei der Harneinspritzung gefunden waren. Acht von diesen zwölf Kaninchen sind zwischen fünf Minuten und zwölf Stunden nach dem Eingriff gestorben, von den übrigen vier am Leben gebliebenen hat dasjenige Versuchstier, welchem am meisten eingespritzt worden war, 4,6 ccm pro kg erhalten. Je mehr es gelang, die verschiedenen Versuche in allen ihren Einzelheiten gleichartig zu gestalten, um so grössere Übereinstimmung zeigten die Resultate.

Ausser der Wirksamkeit des mütterlichen habe ich auch die des kindlichen Serums geprüft. Hierzu veranlasste der Gedanke, dass sich eventuell zwischen der Giftigkeit beider Serumarten Unterschiede herausstellen könnten, deren Vorhandensein für eine gegenüber dem mütterlichen erhöhte Toxicität des kindlichen Serums gesprochen hätte. Hätte sich diese Vermutung bestätigt, so würde die sogenannte fötale Theorie der Eklampsie, welche heute die grösste Wahrscheinlichkeit und wohlberechtigter Weise auch die meisten Anhänger besitzt, um eine wertvolle Stütze bereichert sein. Von dem geglückten Nachweis, dass das kindliche Serum schon physiologischer Weise mehr Giftstoffe als das mütterliche enthielte, wäre es nur ein kleiner Schritt bis zu der Annahme ge-

Digitized by Google

Versuche mit normalem Serum.

Kindliches Serum					Mütterliches Serum					
Lfd. Nr.	Nr. des Versuchs	Inj. Menge pro kg	Ausgang des Versuchs	Name	Lfd. Nr.	Nr. des Versuchs	Inj. Menge pro kg	Ausgang des Versuchs	Name	Bemerkungen
1	62	10,0	Tier n. 5 St. †	Busse	1	78	1,1	Tier gesund	Reichert	
2	64	3,4	Tier gesund	N.	2	68	5,1	Tier sofort †	P.	
3	66	5,4	Tier gesund	P.	3	74	3,5	Tier n. 10 St. †	Frank	
4	73	5,7	Tier sofort †	Frank	4	76	7,8	Tier n. 5 Min. †	Bock	
5	75	4,8	Tier sofort †	Bock	5	83	3,6	Tier gesund	Teichmann	
6	84	3,3	Tier gesund	Teichmann	6	95	4,3	Tier gesund	Bach	
7	94	4,0	Tier gesund	Bach	7	101	4,5	Tier n. 30 Min. †	Brzok	
8	100	4,3	Tier n. 3 St. †	Brzok	8	105	2,3	Tier sofort †	Müller	
9	104	4,3	Tier gesund	Müller	9	106	3,0	Tier gesund	Müller	
10	110	6,2	Tier gesund	Moebius	10	109	6,1	Tier n. 5 St. †	Moebius	
11	112	4,9	Tier n. $4^1/_2$ St. †	Knaut	11	111	4,6	Tier gesund	Knaut	
12	115	4,5	Tier gesund	Angermann	12	114	4,5	Tier n. 10 Min. †	Angermann	
13	121	4,5	Tier gesund	N. M.	13	122	4,6	Tier n. 10 Min. †	N. M.	
14	93	4,8	Tier n. 12 St. †	Dietrich	14	124	4,8	Tier n. 12 St. †	Dietrich	
15	123	2,2	Tier gesund	M. Cerebrospinalflüssigkeit.	15	176	10,2	Tier n. 10 Min. †	W.	verdünnt mit Aqua dest.
					16	177	10,8	Tier n. 24 St. †	W.	verdünnt mit Aqua dest.

wesen, dass dies Verhältnis bei der Eklampsie eine weitere Verschiebung zu Gunsten des ersteren erfahre. In der That ist auch bereits von Tarnier behauptet worden, dass das Serum der Neugeborenen eklamptischer Mütter giftiger als das der letzteren sei. In ebensoviel Fällen, wie das materne, habe ich nun auch das fötale normale Serum in die Vena jugularis von Kaninchen eingeführt und zwar in zwischen 3,3 und 6,2 ccm pro kg liegenden Quantitäten. Setze ich die Gesamtheit der mit mütterlichem Serum einer-, mit kindlichem andererseits erzielten Ergebnisse in Parallele, so wird, wie die nachstehende Übersicht lehrt, ersichtlich, dass beide Kategorien ein nur wenig voneinander abweichendes Verhalten an den Tag gelegt haben. Dasselbe kann ich darthun, wenn ich nur immer den einzelnen Fall ins Auge fasse und die Giftigkeit des Serums der einzelnen Mutter mit dem ihres Kindes vergleiche.

Es zeigt sch hieir, dass in zwei Fällen, wo gleich hohe Dosen der beiden Sera injiziert wurden, beide Tiere den Eingriff über-

Digitized by Google

standen. Viermal ist das mit kindlichem Serum behandelte Kaninchen am Leben geblieben, während die mit derselben Quantität des zugehörigen mütterlichen Serums geimpften Tiere, welche absichtlich wie alle übrigen durchweg den ersteren an Gewicht und Ernährungszustand möglichst gleichend gewählt waren, entweder sofort oder innerhalb fünf bis zehn Minuten verendeten. In weiteren vier Fällen war die Injektion sowohl des mütterlichen als auch des kindlichen Serums von letalem Ausgange begleitet. In zweien dieser Fälle waren die tödlichen Dosen beider Serumarten gleich gross, im dritten Fall übertraf die des kindlichen diejenige des mütterlichen um 2,2 ccm pro kg, im vierten dagegen die letztere die erstere um 3,0 ccm pro kg. Nur in einem Falle, in welchem das Tier $4^1/_2$ Stunden nach Einverleibung von 4,9 ccm pro kg fötalen Serums einging, kam das mit 4,6 ccm mütterlichen Serums geimpfte mit dem Leben davon. Aus den angegebenen Zahlen geht hervor, dass in der Mehrzahl der Versuche, nämlich in 16 von 27 Fällen, die eingespritzte Serummenge zwischen 4 und 5 ccm pro kg liegt. Sondert man diese Experimente, die eher einen Vergleich untereinander zulassen, aus, so sieht man, dass von sieben mit kindlichem Serum behandelten Kaninchen vier, von sechs mit mütterlichem ebenfalls vier an den Folgen der Serumeinspritzung gestorben sind. Um also das Gesagte noch einmal kurz zusammenzufassen, so zeigte sich zwar bald das mütterliche, bald das kindliche Serum als das wirksamere, doch waren die ermittelten Unterschiede derart unwesentlich, dass man dieselben auf die wechselnde Resistenz der Versuchstiere zurückführen darf, ohne einen verschieden hohen Giftigkeitsgrad der einzelnen Serumart annehmen zu müssen. Jede intravenöse Serumeinspritzung bedeutet eine beträchtliche Gefahr für das Leben des Versuchstieres und jedenfalls eine viel höhere, als durchschnittlich mit einer Harninjektion verknüpft ist.

Noch wesentlich klarer als bei der letzteren trat hier zu Tage, dass die Art der Injektion, je nachdem dieselbe schnell oder langsam, gleichmässig oder mit Unterbrechungen erfolgte, von ausschlaggebendem Einfluss auf den Ausgang des einzelnen Experiments war. Die Sera der verschiedenen Individuen verhielten sich in ihrer Wirkung untereinander sehr ähnlich, und es kam bei dieser ausgesprochenen Gleichartigkeit des Materials kein so enormer Wechsel der Werte vor, wie bei den Harnversuchen. Hier erscheint es deshalb gestattet, eine Durchschnittszahl für die Serumwirkung zu berechnen, und würde

Digitized by Google

ich dieselbe für die Mehrzahl der Versuche auf 4—5 ccm pro kg bestimmen. Als besonders bemerkenswert ist schliesslich hervorzuheben, dass die Erwartung, zwischen den Folgen der Injektion des mütterlichen und kindlichen Serums durchgreifende Unterschiede zu finden, sich nicht erfüllte, sondern dass beide Sera gleich stark toxisch auf den Tierkörper wirkten. Daraus geht hervor, dass die Annahme eines schon normalerweise höheren Toxingehalts des fötalen Blutserums unbegründet ist und fallen gelassen werden muss.

An die Schilderung des Verlaufs der mit normalem Serum vorgenommenen Versuche soll sich der Bericht über unsere Erfahrungen hinsichtlich der Giftigkeit des Serums von Nephritischen und Eklamptischen anreihen.

Versuche mit Serum von Kranken mit Nephritis gravidarum und Eklampsie.

In erster Linie ergab die Untersuchung von mütterlichem und kindlichem Blutserum einer an Nephritis gravidarum leidenden Kranken für das erstere eine Giftigkeit von 4,3 ccm pro kg Tier bei fünf Stunden später erfolgendem Exitus, während 6,2 ccm pro kg desselben Serums unmittelbar im Anschluss an den Eingriff den Tod bewirkten. Was das kindliche Serum angeht, so liessen sich von demselben 4,5 ccm pro kg Tier dem Kaninchen beibringen, das noch nach drei Tagen lebte. Die Einspritzung desselben Serums hatte in einem voraufgehenden Versuche (No. 118) schon bei 1,2 ccm pro kg den sofortigen Tod des Tieres nach sich gezogen. Das Resultat zeigt wiederum, wie widersprechend die Experimente auch trotz der grössten Exaktheit bei der Ausführung ausfallen können, und mahnt zu vorsichtiger Beurteilung einzelner aus dem Rahmen der übrigen erheblich heraustretender Ergebnisse. Wenn hier auch das kindliche Serum hinter dem mütterlichen an Wirkung zurückzustehen schien, so glaube ich doch behaupteu zu dürfen, dass der Unterschied in der Wirkung der beiden Sera nicht bedeutend genug war, um daraus auf einen ungleich hohen Toxicitätsgrad schliessen zu können.

In fünf der oben angeführten Eklampsiefälle bot sich Gelegenheit, Serum zur Untersuchung zu gewinnen. Das Ergebnis von zehn Prüfungen des mütterlichen Blutes lehrte, dass die zulässige Serummenge einmal nur 3,5, in den übrigen neun Fällen 4,12 bis 4,83 ccm pro kg betrug. Vier dieser letztgenannten Kaninchen

Digitized by Google

sind gestorben und zwar eins sofort, eins nach 45 Minuten, das dritte nach 20, das vierte nach 24 Stunden. Einmal war es möglich, und zwar in Fall 3, durch wiederholte Prüfung den Giftigkeitswert des Serums genau zu ermitteln; während nämlich 4,8 ccm pro kg das Kaninchen sofort töteten, starb ein anderes auf 4,4 ccm pro kg erst nach 45 Minuten, ein weiteres erholte sich vollständig nach der Injektion von 4,1 ccm pro kg.

Das kindliche Serum konnte leider nur in drei Fällen aufgefangen und zur Untersuchung verwendet werden. Die eingespritzten Mengen dieser drei Serumproben, welche die gleichen Folgeerscheinungen wie jede andere Seruminjektion hervorriefen, ohne übrigens die Tiere zu töten, sind 4,1, 4,2 und 4,9 ccm

Versuche mit eklamptischem Serum.

Kindliches Serum					Mütterliches Serum					
Lfd. Nr.	Nummer d. Versuchs	Injekt.-Menge pro kg	Ausgang des Versuchs	Name	Lfd. Nr.	Nummer d. Versuchs	Injekt.-Menge pro kg	Ausgang des Versuchs	Name	Bemerkungen
1	131	4,2	Tier gesund	Hendel	1	132	4,6	Tier n. 24 St. †	Hendel	
2	142	4,8	Tier gesund	Wendling	2	141	4,9	Tier gesund	Wendling	
3	154	4,1	Tier gesund	Hoffmann	3	148	4,8	Tier sofort †	Hoffmann	
					4	149	4,4	Tier n. 45 Min. †	„	
					5	150	4,1	Tier gesund	„	
					6	155	4,6	Tier n. 20 St. †	„	
					7	161	3,5	Tier sofort †	Müller	
					8	163	4,3	Tier gesund	„	
					9	162	4,6	Tier gesund	„	
					10	169	4,8	Tier gesund	Pierre	
					11	176	2,3	Tier sofort †	„	mit Wasser verdünnt
					12	177	0,4	Tier sofort †	„	mit Wasser verdünnt
					13	178	11,9	Tier gesund	„	mit Wasser verdünnt
					14	179	20,5	Tier gesund	„	mit Wasser verdünnt
					15	151	32,2	Tier n. 25 St. †	Hoffmann	intraperitoneal injiziert
			Versuche mit Serum von Nephritis gravidarum							
1	57	1,9	Tier gesund	Baum	1	117	6,2	Tier sofort †	Eckelmann	
2	118	1,2	Tier sofort †	Eckelmann	2	120	4,3	Tier n. 5 St. †	„	
3	119	4,5	Tier gesund	„						

Digitized by Google

pro kg. Ein Vergleich mit den entsprechenden Zahlen, welche für das mütterliche Blutserum ermittelt wurden, nämlich 4,68, 4,6 und 4,8 ccm pro kg lässt ersehen, dass die zu Tage tretenden Unterschiede nur geringfügiger Art und, wie schon mehrmals betont, ungezwungen durch die nie ganz gleiche Reaktion der Versuchstiere zu erklären sind.

Dass aber unter Umständen gerade auch bei Serumversuchen dieser Faktor von besonderer Bedeutung für den Ausfall des Experimentes sein kann, möchte ich auf Grund zweier Versuche, No. 161 und 163, wie auch des soeben erst citierten Versuchs No. 118 behaupten.

Es handelt sich um zwei Untersuchungen des Serums von Fall 5. Bei der ersteren von diesen beiden starb das Kaninchen schon nach 3,5 ccm Serum pro kg unter heftigen Krämpfen, dagegen rief in dem zweiten unter ganz denselben Bedingungen vorgenommenen Versuch die Injektion einer grösseren Quantität von 4,3 ccm pro kg gegen Ende des Experiments Anzeichen sehr gestörter Herzaktion hervor, jedoch erholte sich das Kaninchen innerhalb weniger Stunden und war noch nach sechs Tagen am Leben. Während in der Regel das Blut der eklamptischen Mütter auf dem oben geschilderten Wege erhalten wurde, hat es sich auch in einigen Fällen, welche Venaesectio erforderten, auf noch leichtere Weise und in grösserer Menge gewinnen lassen. Ein Vergleich zwischen der Wirksamkeit des auf diese Methode erhaltenen und des von dem Retroplacentarblut abgeschöpften Serums ergab keinen ins Gewicht fallenden Unterschied. Ebensowenig trat ein solcher zu Tage zwischen den Folgen der Einführung des unmittelbar vor und des direkt nach einem eklamptischen Anfall durch Aderlass aus der Vena mediana cubit. entnommenen Blutes, trotzdem gerade in diesem Falle hinsichtlich der Art der Gerinnung eine höchst auffällige Differenz beobachtet wurde. Die vor dem Krampfanfall aufgefangene Blutprobe war sofort geronnen, die Oberfläche des Blutkuchens zeigte nicht wie sonst eine braunrote, sondern eine ausgesprochen gelbliche, etwa der für Speckhautgerinnsel charakteristischen ähnliche Färbung. Nach zwölf Stunden hatte sich nur ausserordentlich wenig Serum abgesetzt, welches, mit Pipette abgeschöpft und in ein steriles Spitzglas umgefüllt, sofort wieder spontan gerann. Das Gerinnsel füllte, trotzdem es mit Vorsicht am oberen Rande von den Wandungen des Schälchens künstlich losgelöst war, noch fast denselben Raum wie

Digitized by Google

zuerst aus und begann gar nicht, wie es sonst der Fall war, sich zu verkleinern. Erst nach weiteren 24 Stunden hatte sich die Abscheidung des Serums in dem sonst üblichen Masse vollzogen, und dasselbe erwies sich bei intravenöser Injektion von 4,3 ccm pro kg (Versuch No. 163) nicht toxischer als die übrigen Serumproben, während das zuerst abgesetzte Serum (Versuch No. 161), welches, wie erwähnt, Neigung zum sofortigen Gerinnen verraten hatte, nach nur 3,5 ccm pro kg das betreffende Kaninchen sofort tötete. Im Gegensatz zu dieser eigentümlichen Art der Gerinnung des eine halbe Minute vor dem Beginn des Anfalles entnommenen Blutes hat diejenige des in direktem Anschluss an das Krampfstadium aufgefangenen Materials ganz dem sonst in der Regel beobachteten Modus entsprochen. Hier vollzog sich schon nach etwa einer Stunde die deutliche Scheidung in Blutkuchen und Serum, und das letztere konnte in einer Menge von 4,6 ccm pro kg injiziert werden, ohne das Kaninchen zu töten (Versuch No. 162).

Meine Erfahrungen über den Einfluss des eklamptischen Serums auf die Versuchstiere sind folgendermassen wiederzugeben: Dasselbe wirkt ausnahmslos sehr giftig, aber unter keinen Umständen kräftiger als das von ganz gesunden, ebenfalls unter der Geburt befindlichen Personen. Ferner ist das Serum der Neugeborenen von eklamptischen Müttern nicht giftiger als das der letzteren. Die Schwere des Krankheitsbildes ist ohne jeden erkennbaren Einfluss auf den Toxicitätsgrad des Serums.

Versuche mit Fruchtwasser.

Am Schlusse des Berichts über die angestellten Versuche habe ich nur noch kurz einiger mit dem Fruchtwasser Eklamptischer vorgenommenen Experimente Erwähnung zu thun. In 3 der beschriebenen Fälle war es möglich, dasselbe aufzufangen. Keines der mit demselben unter den gleichen Kautelen, welche für den Harn Anwendung fanden, injizierten Tiere ist an den eingespritzten Mengen, welche 18,6, 20,3 und 21,7 ccm pro kg betrugen, gestorben. Die während der Dauer der Versuche zu Tage tretenden Erscheinungen hatten die grösste Ähnlichkeit mit den bei der Harneinspritzung beobachteten. Die Wirksamkeit des Fruchtwassers gesunder Schwangerer haben wir zum Vergleich in 2 Fällen geprüft und ihre Höhe auf 20,5 bezw. 24,3 ccm pro kg festgestellt. Es ist hieraus zu entnehmen, dass die Injektion des

Digitized by Google

eklamptischen Fruchtwassers jedenfalls nicht gefährlicher ist als die des normalen. Wenn also in demselben sich keine spezifischen Giftstoffe angehäuft finden, so dürfte der Nutzen der heutzutage bei Eklampsie mit Recht bevorzugten, möglichst frühzeitigen Blasensprengung nicht etwa in der Verhütung weiterer Resorption von Toxinen aus dem Fruchtwasser zu erblicken sein, als vielmehr in der rein mechanischen Entleerung des Uterus. Mit dem schnellen Sinken des nunmehr wesentlich verringerten intrauterinen Druckes wird erstens ein wichtiges reizauslösendes Moment ausgeschaltet und zweitens der Fortgang der Geburt beschleunigt.

In den vorstehenden Ausführungen ist an der Hand der erhaltenen Versuchsergebnisse der Nachweis geführt worden, dass **zwischen der Einwirkung des Harns und des Serums von gesunden sowohl wie von nephritischen und eklamptischen Schwangeren und Wöchnerinnen keine fundamentalen Unterschiede** bestehen. Es ist nunmehr an der Zeit und erscheint als eine unerlässliche Aufgabe, zu prüfen, wie sich hierzu die Gesamtheit der früheren Resultate verhält.

Um nur die wichtigsten derselben hervorzuheben, sei erstens daran erinnert, dass Laulanié und Chambrelent im Einklang mit Bouchard den Harn Schwangerer weniger giftig als den Nichtschwangerer gefunden haben; desgleichen hat Tarnier eine Verminderung der Urintoxicität in den letzten Graviditätsmonaten angegeben. Blanc[1]) ermittelte weiterhin für den Harn gesunder Gravidae eine geringere Wirksamkeit als für den der Wöchnerinnen. Wenn er die Giftigkeit des ersteren im Vergleich zu der des Urins nichtschwangerer Personen nicht herabgesetzt bezeichnet, so befindet er sich allerdings mit dieser Annahme im Widerspruch zu fast allen übrigen Forschern.

Goria[2]) stellte, gestützt auf 16 Tierversuche, den Satz auf, dass im Puerperium der Harn toxischer als in der Gravidität sei, dass dies Verhalten aber in keinem Zusammenhange mit der Reaktion und dem spezifischen Gewicht des Urins sowie mit der Geburtsarbeit stehe, dagegen von der Intensität der Wehen und der Muskelkontraktion abhänge.

---

[1]) Litteraturangaben bei Ludwig und Savor s. o.

[2]) Goria, La tossicita delle urine primo e dopo il travaglio del parto. 1892, citiert bei Ludwig und Savor, Monatsschr. f. Geb. u. Gyn. 1895, Bd. 1, S. 449.

Digitized by Google

Noch weniger giftig als der Harn der ebengenannten Kategorien sollte nach Chambrelent und Tarnier[1]) der eklamptische sein. Dies bestätigten Ludwig und Savor. Sie fanden zwar die Toxicität des eklamptischen Harns ausserordentlich schwankend und sahen diese Unterschiede an einem und demselben Falle binnen weniger Tage eintreten. Im allgemeinen konnten sie für den Harn Eklamptischer während des konvulsiven Stadiums niemals eine das Mass des normalen übertreffende Wirkung ermitteln. Vielmehr war die in dieser Epoche beobachtete Herabsetzung der Giftigkeit sehr bedeutend. Auf der anderen Seite stellte sich in den auf die Anfälle folgenden Stunden und Tagen eine ganz beträchtliche Zunahme der Giftigkeit ein.

Hiervon einigermassen abweichend lautet das Ergebnis der Untersuchungen von Volhard. Er weist die Unrichtigkeit von Ludwigs und Savors Satz nach, dass die Giftigkeit des Eklampsieurins während der Krampfanfälle „sehr bedeutend" herabgesetzt sei, und widerlegt fernerhin die Angabe, dass in dem auf die Konvulsionen folgenden Zeitabschnitt die Harngiftigkeit eine sehr beträchtliche Zunahme erfahre. Immerhin nimmt auch er an, dass in dieser Epoche eine Steigerung der Harntoxicität sicher gelegentlich eintritt, und lässt es dahingestellt, ob etwa bei seinen negativ ausgefallenen Versuchen diese Zunahme der Giftigkeit bereits vorüber war. Eine Giftretention bedeutet, wie er zugiebt, diese Mehrausscheidung nach den Anfällen wohl. Ob dieselbe jedoch das Primäre oder Sekundäre, oder mit anderen Worten die Ursache der Eklampsie oder nur etwa die Folge der die erstere begleitenden Nierenaffektion sei, lässt .er unentschieden. Er legt aber der Lösung der Frage eine ganz besondere Bedeutung bei, ob der posteklamptische Urin spezifische Eigenschaften besitzt. Da es ihm zu gewagt erscheint, bevor nicht umfassende Versuche hierüber vorliegen, dieselbe in bejahendem Sinne zu beantworten, so beschränkt er sich darauf, mit „aller Reserve" zu sagen, dass in 2 seiner Fälle der stärker toxische Urin spezifische Wirkungen entfaltete und bei intravenöser Injektion „intravitale Thrombosen" herbeiführte. Volhard erkennt die Tragweite, die dieser Befund, wenn er allgemeine Bestätigung fände, beanspruchen müsste, und weist darauf hin, dass aus demselben der nämliche Schluss abgeleitet werden

[1]) Chambrelent u. Tarnier, Comptes rend. d. séanc. d. l. soc. d. biol. 1892. Bd. 44, pag. 179.

Digitized by Google

würde, den Schmorl[1]), gestützt auf seine Erfahrungen am Sektionstische, gezogen hat, die Eklampsie sei eine Autointoxikation mit einer gerinnungserregenden Substanz. — Zu dieser Schlussfolgerung ist aber der Nachweis unbedingt erforderlich, dass diese Fähigkeit nur dem eklamptischen Urin allein zukommt; dem Harn Gesunder spricht Volhard dieselbe ab, wirft aber die Frage auf, ob nicht auch nach einer akuten, in Heilung übergehenden Nephritis der Urin die gleichen Wirkungen hervorbringt.

Die beiden Fälle, auf welche sich Volhard[2]) bezieht, sind folgende: In Versuch 17 tötete der nach 8 eklamptischen Anfällen entnommene Harn ein Kaninchen mit 25 ccm pro kg Tier. Bei der Sektion fand sich eine zuvor nie wahrgenommene Thrombose des Herzens und der Vena jugularis; in Fall 32 wurden 12 Stunden nach der Geburt 300 ccm Harn entleert, dessen Toxicitätsgrad auffallend hoch zu sein schien, denn das Versuchstier starb schon nach 7,4 ccm pro kg Tier unter leichten Krämpfen und zeigte bei der Sektion fast totale Thrombosierung; in Versuch 34 verendete dagegen das Tier erst nach 32 ccm pro kg des gleichen Urins nach mehreren „typischen Krampfanfällen", und die Sektion ergab wiederum eine Thrombose der Vena portae.

Ich habe nun auch nach der Einspritzung eklamptischen Harns einen ganz ähnlichen Befund wie Volhard erheben können, bin jedoch im Laufe der Untersuchungen zu der Erkenntnis gelangt, dass derartig eigentümliche Gerinnungsvorgänge nicht ausschliesslich als Folgewirkung der Injektion von eklamptischem Harn vorkommen. Bei 58 überhaupt an den Folgen der Versuche verendeten Kaninchen, von denen 30 nach Harn- und 28 nach Serumeinspritzung gestorben sind, fehlten die Thrombosen in 21 Fällen, 23 mal waren sie im mittleren Grade, 15 mal sehr stark ausgeprägt.

Was nun die Gerinnung im Anschluss an Harnversuche angeht, so blieb sie 11 mal aus, in weiteren 11 Fällen war sie gering, 2 mal mittelstark, 7 mal sehr stark. Nach der Einspritzung des Harns gesunder Nichtschwangerer fanden sich nur in einem Falle Spuren von Gerinnung. Der Harn normaler Schwangerer und Wöchnerinnen liess dieselbe 11 mal, darunter 4 mal besonders stark auftreten. Die hierher gehörigen Versuche sind folgende:

In Nr. 31 war der Tod des Tieres direkt nach der Injektion

[1]) Schmorl, Pathol. anatom. Untersuchungen über Puerperaleklampsie. Leipzig 1893.

[2]) Volhard, Monatsschr. f. Geb. u. Gyn. 1897, Bd. V, pag. 428 Mitte.

Digitized by Google

von 28 ccm pro kg erfolgt. Bei der unmittelbar angeschlossenen Sektion erwies sich der rechte Herzventrikel wie die Vena cava superior et inferior in ganzer Ausdehnung mit mächtigen dunkelroten Gerinnseln prall gefüllt.

Im Versuch 36 bewirkten 46,9 ccm pro kg Tier vom Harn einer normalen Wöchnerin vom 8. Tage post partum nach 4 Stunden den Tod des Versuchstieres. Bei der 15 Minuten später vorgenommenen Sektion enthielten das rechte Herz und die grossen Körpervenen mächtige schwarzrote Gerinnsel. Drittens (Versuch 35) trat 12 Stunden nach der Einspritzung von 51 ccm pro kg eines normalen Wöchnerinnen-Urins vom ersten Wochenbettstage der Tod des Kaninchens ein. Die Sektion wurde 10 Stunden später vorgenommen und dabei der nämliche Befund, wie eben beschrieben, ermittelt. Im 4. und letzten Fall (Versuch 98) starb das mit 42,9 ccm pro kg injizierte Kaninchen 3 Stunden nach dem Versuch. Die Sektion erfolgte gleich und ergab sehr reichliche schwarzrote Gerinnsel sowohl im Herzen wie in den grossen Venen.

Außer dem normalen hat sich auch der albuminurische Urin von Nephritischen fähig erwiesen, Gerinnung herbeizuführen. Unter 7 an den Folgen des Eingriffs verendeten Tieren liessen 3 jegliche Andeutung derselben vermissen, 2 mal waren geringe, 2 mal sehr starke Thrombosen vorhanden. Der erste dieser letzteren Fälle ist der Versuch Nr. 42, in welchem 1 Stunde nach der Injektion von 36,2 ccm eines $^1/_2{}^0/_{00}$ Albumen enthaltenden Urins vom 38. Tage ante partum das Kaninchen starb und bei der alsbald angestellten Sektion sehr starke Gerinnung im rechten Herzen und der Vena cava super. et inferior darbot. In Versuch 43 bewirkte derselbe Urin mit 30 ccm pro kg nach 12 Stunden den Tod des Tieres, das bei der Sektion 10 Stunden später ausserordentlich starke Coagula im Herzen wie in den grossen Venen enthielt.

Nach der Einspritzung von Eklampsieharn habe ich unter 9 Sektionen nur einmal sehr starke, in 3 Fällen geringe Thrombosierung gesehen.

Der Ausfall des Versuchs Nr. 159 ergab für den $20{}^0/_{00}$ Albumen enthaltenden Urin mit dem spez. Gewicht 1050 einen sehr hohen Giftigkeitsgrad, denn schon nach 2,3 ccm pro kg trat der Tod sofort ein. Bei der gleich danach ausgeführten Sektion fand sich sehr umfangreiche Gerinnung sowohl im Herzen wie in den grossen Körpervenen.

Digitized by Google

Gerinnung nach Injektion von **Harn** gesunder Schwangerer und Wöchnerinnen und Nichtschwangerer.

	Gerinnung fehlt				Gerinnung vorhanden					
	Nr.	Vers.-Nr.	Art des Harns	Tod nach ? Stunden oder Tagen	Nr.	Vers.-Nr.	Art des Harns	Tod nach ? Stunden oder Tagen	Stärke der Gerinnung	Zeitpunkt der Vornahme der Sektion
A. Schwangere und Wöchnerinn.	1	40	Wöchnerin	sofort	1	28	Schwangere	nach 12 Stunden	gering	
					2	30	Schwangere	nach 12 Stunden	gering	
					3	31	Schwangere	sofort	sehr stark	Sektion sofort
					4	35	Wöchnerin	nach 12 Stunden	sehr stark	Sektion n. 10 Stdn.
					5	36	Wöchnerin	nach 4 Stunden	sehr stark	Sektion n. 10 Min.
					6	39	Wöchnerin	nach 2 Stunden	sehr gering	
					7	63	Schwangere	nach 2 Tagen	gering	
					8	81	Wöchnerin	nach 3 Stunden	gering	
					9	85	Wöchnerin	sofort	mittelstark	Sektion sofort
					10	98	Wöchnerin	nach 3 Stunden	sehr stark	Sektion sofort
					11	52	Schwangere	nach 24 Stunden	mittelstark	Sektion n. 1 Stunde
B. Nicht-Schwangere	1	8		nach 30 Minuten	1	5		nach 24 Stunden	Spuren	
	2	27		sofort						

Digitized by Google

Gerinnung nach Injektion des **Harns Eklamptischer.**

		Gerinnung **fehlt**				Gerinnung **vorhanden**					
		Nr.	Vers.-Nr.	Art des Harns	Tod des Tieres nach ? Stunden od. Tagen	Nr.	Vers.-Nr.	Art des Harns	Tod des Tieres nach ? Stunden od. Tagen	Stärke der Gerinnung	Zeitpunkt der Sektion
A.	Eklampsie	1	135	Wöchnerin	sofort	1	26	Wöchnerin	nach 24 Stunden	gering	nach 1 Stunde
		2	152	Schwangere	nach 1 1/4 Stund.	2	136	Wöchnerin	nach 24 Stunden	sehr gering	nach 1/2 Stunde
		3	158	Schwangere	nach 12 Stunden	3	137	Wöchnerin	nach 48 Stunden	sehr gering	nach 2 Stunden
		4	166	Schwangere	sofort	4	159	Schwangere	sofort	sehr starke allgemeine Gerinnung	sofort
		5	167	Schwangere	nach 24 Stunden						
B.	Nephritis gravidarum	1	15	Schwangere	sofort	1	14	Schwangere	sofort	gering	sofort
		2	24	Schwangere	sofort	2	42	Schwangere	nach 1 Stunde	sehr stark	nach 10 Minuten
		3	17	Wöchnerin	sofort	3	43	Schwangere	nach 12 Stunden	sehr stark	nach 10 Stunden
						4	116	Wöchnerin	nach 28 Stunden	gering	nach 2 Stunden
						5					

Digitized by Google

Ich kann also, selbst wenn ich die Versuche, in denen die Sektion nicht sofort, sondern erst nach einer Reihe von Stunden erfolgte, und bei denen es unentschieden bleiben muss, ob hier die Gerinnung nicht erst einige Zeit nach dem Tode eingetreten ist, ausschalte, gestützt auf 3 Fälle mit „intravitaler" Gerinnung nach Einspritzung normalen und einen Fall nach derjenigen nephritischen Urins die begründete Behauptung aufstellen, dass das Vorkommen von derartigen Thrombosen nichts für die Wirkung des Eklampsieharns Charakteristisches darstellt.

Das eben über die fragliche Eigenschaft des Harns Gesagte trifft in gleichem Masse für das Serum zu, denn auch hier war die Thrombenbildung kein konstanter und nur dem eklamptischen Serum eigentümlicher Befund, sondern trat nach jeder Art von Serumeinspritzung in einem Teil der Fälle auf, in anderen wurde sie dagegen gänzlich vermisst.

Nach Injektion normalen Serums boten 11 von 17 Tieren positiven Befund, darunter 5 mal sehr ausgedehnte Thrombenbildung, die sich von der nach Harnversuchen gesehenen in keiner Weise unterschied. In diesen genannten 5 Fällen war mütterliches Serum eingespritzt worden, die Injektion konnte 3 mal sofort, einmal 15 Minuten, das letzte Mal erst 12 Stunden post mortem vorgenommen werden.

Ein Vergleich mit der gerinnungserregenden Wirkung des eklamptischen Serums lässt ersehen, dass unter 8 Fällen die Ausdehnung der Thrombosen einmal gering, 2 mal mittelstark und in 3 Fällen sehr bedeutend war. Von den letzteren 3 Tieren war eins sofort, die beiden anderen je eine halbe Stunde nach dem Tode seziert worden.

Schliesslich haben sich auch nach der Einspritzung des Serums einer an Nephritis gravidarum leidenden Person bei dem 5 Stunden später gestorbenen und 2 Stunden darauf sezierten Kaninchen reichliche Gerinnsel im Herzen und den grossen Venen gefunden.

Durch das Vorstehende wird der Beweis erbracht, dass die gerinnungerregende Wirkung weder eine spezifische Eigenschaft des eklamptischen Harns noch des Serums ist, sondern dass auch das von gesunden Personen herrührende Material die gleichen Erscheinungen hervorrufen kann. Es ist mir nun bei den Sektionen der nach Serumeinspritzungen eingegangenen Tiere aufgefallen, dass das Blut derselben ausnahmslos, einerlei, ob Thromben nebenher vorhanden waren oder nicht, eine ganz eigentümliche

Digitized by Google

lackfarbene Beschaffenheit zeigte. Im Gegensatz dazu hatte das Blut der nach Harneinführung gestorbenen Tiere stets eine der normalen ähnliche Färbung. Selbst nach ganz kleinen Serummengen und auch bei den sofort nach dem Versuch verendeten Tieren wurde diese braunrote Farbe niemals vermisst. Vielleicht ist die Annahme berechtigt, dass die letztere ein Zeichen der durch die Vermischung mit fremdem Serum bewirkten Zerstörung des Kaninchenblutes war.

Es ist nun gewiss in hohem Grade merkwürdig, dass derartige Unterschiede vorkommen und dass bei völlig gleich angelegten Versuchen Material von so ähnlicher Herkunft in dem einen Fall zu einer unmittelbar oder bald nach der Einspritzung eintretenden und ausgebreiteten Gerinnung Anlass giebt, in dem andern dagegen nicht. Volhard hat zwar auch keineswegs bei allen Serumversuchen Gerinnungserscheinungen beobachtet, hält es allerdings für möglich, dass ihm kleine und doch tödliche Thromben in den Lungengefässen entgangen sind. Ich habe speziell auf die letztere Eventualität geachtet, bin jedoch niemals in der Lage gewesen, bei den ohne Gerinnung gestorbenen Tieren etwas derartiges zu konstatieren, und möchte es ausschliessen, dass ich grössere Thromben, welche als Ursache eines so plötzlichen Todes hätten gelten dürfen, übersehen haben könnte.

Welches Moment in diesen Fällen mit negativem Befund den Tod der Tiere herbeigeführt hat, ist gewiss schwer zu ermitteln. Der Wahrheit am nächsten kommt wohl die Annahme, dass wie das Serum einer Tierart das Blut einer anderen zerstört, so auch das menschliche Serum das Blut des Kaninchens schwer zu schädigen vermag. Während es nun in einigen Fällen aus noch nicht näher aufgeklärten Gründen zu einer sofortigen Gerinnselbildung kommt, werden in anderen nur die roten Blutkörperchen zur Aufquellung und Auflösung gebracht. Betrachtet man das mikroskopische Bild des Blutes eines ohne Gerinnung frisch gestorbenen Tieres, so sieht man im Gesichtsfeld zahlreiche aufgequollene Erythrocyten, andere haben eine unregelmässige Gestalt, wieder andere die bekannte Stechapfelform angenommen. Dass thatsächlich als Folge der Seruminjektion auch rote Blutkörperchen zu Grunde gehen, lehrt weiterhin das häufig wiederkehrende Auftreten von Hämoglobinurie nach derselben. Bei den sofort nach dem Serumversuch verendeten Tieren wurde dieselbe zwar nie beobachtet, dagegen fand sich bei den den Eingriff um eine Reihe von Stunden bis zu einem Tage überlebenden Kaninchen die Harnblase mit mehr

Digitized by Google

oder weniger stark blutig gefärbtem Urin gefüllt, in welchem der Nachweis reichlich vorhandenen Blutfarbstoffes stets ohne weiteres zu führen war. Dies traf zu bei 7 nach der Einspritzung normalen und bei 4 nach eklamptischem Serum eingegangenen Kaninchen.

Wenn Volhard das Serum Eklamptischer nicht giftiger als normales und bei beiden Serumarten die gleichen Vergiftungssymptome, bei beiden Hämoglobinurie und die nämlichen Erstickungskrämpfe gefunden hat, so muss ich nach dem Ausfall der eigenen Experimente diese Angaben vollauf bestätigen; auch habe ich eben so wenig wie er zwischen der Toxicität der retroplacentaren und des Venaesektionsblutes von Eklampsiekranken einen Unterschied wahrnehmen können.

Früher war von Chambrelent und Tarnier[1]) die Behauptung aufgestellt worden, dass das eklamptische Serum stärker toxisch und zwar schon mit 3—4 ccm pro kg Tier wirke, als das normale, welches, wie Rummo[2]) gefunden haben will, erst mit 10 ccm töten soll. Ferner hat Tarnier das Blutserum eklamptischer Mütter giftiger als das ihrer Neugeborenen bezeichnet.

Ludwig und Savor gaben an, dass das Serum Eklampsiekranker während der Krampfanfälle weit toxischer als dasjenige gesunder Kreissender sei, und dass der Giftigkeitswert des ersteren durchschnittlich knapp unter 6 ccm pro kg Tier liege, der des letzteren dagegen sich um 9 ccm herum bewege.

Eine auffällige Differenz liegt darin, dass die eben genannten Forscher für das eklamptische Serum eine Wirksamkeit von 6 ccm ermittelten, indessen ich dieselbe in der Regel niedriger und zwar zwischen 4 und 5 ccm pro kg bestimmen musste.

Bei der Durchsicht der Tabelle von Ludwig und Savor[3]) bin ich aber auf einen Faktor aufmerksam geworden, der vielleicht eine befriedigendere Lösung dieses Gegensatzes gestattet.

Die genannten Forscher haben sich nämlich bei ihren Experimenten kleinerer und leichterer Versuchstiere, als ich sie benutzte, bedient. Es hat sich mir aber im Laufe der Untersuchung die Thatsache wiederholt in deutlicher Weise bestätigt, dass jüngere und kleinere Individuen die intravenöse Injektion verhältnismässig grösserer

---

[1]) Chambrelent und Tarnier. Comptes rend. des séances de la société de biol. 1892. Bd. 44. pag. 179. Citiert bei Volhard, Monatsschr. f. Geb. u. Gyn. 1897. Bd. V. S. 415.

[2]) Rummo, citiert bei Volhard, ibidem.

[3]) Ludwig u. Savor. Monatsschr. f. Geb. u. Gyn. 1895. Bd. 1. S. 469.

Digitized by Google

Mengen leichter vertragen und sich überhaupt resistenter erweisen, als ausgewachsene schwerere Tiere. Dass dies sonderbare Verhalten auf einer höheren Widerstandskraft der jugendlicheren Versuchstiere beruht, dürfte als wahrscheinlich anzusehen sein. Ein Blick auf die fragliche Zusammenstellung Ludwig und Savors lehrt, dass unter 11 Serumversuchen, bei denen die Tiere lebend davon kamen, viermal das Gewicht der letzteren 600 und 1000 g, je dreimal 1000 und 1100, je einmal 1500 und 1600 g betrug. Dagegen lauten die Zahlen bei 10 eigenen hier in Vergleich zu setzenden Experimenten wesentlich höher, und zwar liegen sie dreimal zwischen 1140 und 1450, viermal zwischen 1750 und 2050 und in drei Fällen zwischen 2810 und 3055. Auch bei den Versuchen mit normalem menschlichen Serum gesunder Kreissender haben Ludwig und Savor meistens kleinere Kaninchen verwendet. Viermal war das Gewicht der die Einspritzung von 8—9 ccm pro kg überstehenden Tiere 1000—1100 g und nur einmal 1400—1500 g.

Ludwig und Savor, welche wie die ganze Bouchardsche Schule in der Eklampsie eine Vergiftung des Organismus mit einem vorläufig noch nicht näher bekannten chemisch-toxischen Agens sehen, haben aus ihren Untersuchungen folgende Schlüsse abgeleitet: Der schwangere Organismus neigt zu einer Überladung mit giftigen Stoffwechselprodukten, da sein Harn weniger giftig als der Nichtschwangerer, sein Blutserum dagegen weit toxischer ist. Diese schon physiologischer Weise vorhandene Gefahr der Autointoxikation erfährt unter pathologischen Verhältnissen, wie bei der Eklampsie eine krankhafte Steigerung, denn noch giftiger als das Serum gesunder Kreissender wirkt das von Eklamptischen und schädigt sogar nicht selten die Nieren des Versuchstieres in spezifischer Weise. Zu derselben Zeit aber, wo die Wirksamkeit des Blutserums gesteigert ist, d. h. im Krampfstadium der Eklampsie, findet man den Harn entschieden weniger toxisch, als den gesunder Menschen. Aus der Thatsache, dass auf diese Periode herabgesetzter eine solche mit gesteigerter Harngiftigkeit folgt, ist zu entnehmen, das die eklamptische Autointoxikation im letzten Grunde auf der Zurückhaltung eines harnfähigen Stoffes im Blute beruhen muss.

Da, wie erwähnt, dieser soeben skizzierte Standpunkt sich fast vollständig mit demjenigen der französischen Autoren deckt, so kann wohl darauf verzichtet werden, auf die einzelnen Ansichten und Lehren der Letztgenannten zurückzugreifen.

Eine Hauptrolle bei allen diesen Erwägungen spielt die Vor-

Digitized by Google

aussetzung, dass ein Vergleich zwischen der Wirkung des Harns und des Serums auf den Tierkörper ohne weiteres statthaft sei, da beide durch dasselbe giftige Prinzip die Versuchstiere schädigen bezw. töten sollen. Von welcher Tragweite diese Annahme sein würde, wenn sie den thatsächlichen Verhältnissen entspräche und wie wenig berechtigt und falsch andererseits diese Folgerung doch ist, hat Volhard bereits nachdrücklich hervorgehoben.

Was zunächst die bei der intravenösen Harninjektion wirksamen Momente angeht, so ist man ja seit einigen Jahren darüber nicht mehr im Zweifel, dass der Urin schon an und für sich als Salzlösung wegen seiner meist von der des Blutes abweichenden molekulären Konzentration die Tiere tötet, und dass diese Fähigkeit nicht allein dem Harn, sondern auch z. B. dem Schweiss, dem Speichel und der Galle zukommt. Es sind bei der Harneinspritzung nicht, wie Bouchard[1]) vermutet hatte, nur chemische, sondern zweifellos auch physikalische Vorgänge im Spiele, denn die roten Blutkörperchen vermögen sich bekanntermeise nur in isotonischen, d. h. Lösungen von der gleichen molekulären Konzentration, wie das Blut besitzt, zu halten, während sie in hyper- und hypotonischen Lösungen Schaden leiden und nach längerer oder kürzerer Zeit zu Grunde gehen. Dies erhellt namentlich aus den erwähnten Untersuchungen v. d. Berghs,[2]) der nicht nur gezeigt hat, dass von konzentrierten Salzlösungen wesentlich kleinere Mengen zur Tötung der Kaninchen ausreichen, sondern der auch durch eine künstlich hergestellte, nur Kalisalze und Harnstoff enthaltende Mischung ganz die gleichen Folgeerscheinungen wie durch die Bouchardsche Harninjektion hervorgerufen hat. Dieser letztere Versuch bildet einen hinreichenden Beweis dafür, dass die Annahme besonderer im Harn enthaltener Toxine völlig entbehrlich ist. Eine stark konzentrierte Salzlösung zerstört aber ferner in ihrer Eigenschaft als allotonische Flüssigkeit nicht nur die Erythrocyten, sondern schädigt auch die Gefässwandungen und die benachbarten Gewebe empfindlich, denen sie Wasser zu entziehen bestrebt ist.

Mit diesen Ausführungen des genannten Autors muss ich mich auf Grund der eigenen Ergebnisse vollkommen einverstanden er-

---

[1]) Bouchard. Leçons sur les autointoxications dans les maladies. Paris 1887.

[2]) v. d. Bergh, s. o.

Digitized by Google

klären, da ich seine Angaben nach jeder Richtung hin bestätigt fand. Namentlich wichtig erscheint aber weiterhin der bei den oben geschilderten Versuchen gelungene Nachweis, dass ein Harn, welcher sich dank seiner hohen Konzentration sehr toxisch zeigt, wie z. B. unter Umständen der eklamptische, diese Eigenschaft nach nur mässiger Verdünnung mit destilliertem Wasser unverhältnismässig rasch einbüsst. Ein derartiges Verhalten verträgt sich natürlich mit der früher allgemein gültigen Hypothese des Vorhandenseins spezifischer Giftstoffe, die übrigens von keiner Seite bisher exakt dargestellt worden sind, nicht.

Ganz verschieden von der Wirkung des Harns hat sich dagegen die des Serums gezeigt. Auf die hier beobachteten Differenzen ist bereits gelegentlich der Besprechung der Serumversuche oben hingewiesen worden. Ausserdem konnte ich durch einige Experimente, deren Zahl leider nur sehr klein geblieben ist, diese Thatsache in leicht verständlicher Weise erläutern.

Es handelte sich bei denselben darum, zu ermitteln, ob der Zusatz von Wasser die Giftigkeit eines Serums in demselben Masse herabsetzt, wie es unter gleichen Umständen beim Harn der Fall ist. Es wurde zu diesem Zweck das Serum einer gesunden Gebärenden, für welches ich einen durchschnittlichen Toxicitätswert von 4—5 ccm pro kg ermittelt habe, durch Zusatz von nahezu der gleichen Menge Aqua destillata verdünnt und sein spezifisches Gewicht dadurch von 1020 auf 1010 herabgesetzt. Diese Lösung rief trotz ausserordentlich langsamer und vorsichtiger Injektion noch eine stürmische Reaktion im Tierkörper hervor und zwar ging ein Kaninchen (176) 10 Minuten, nachdem es 10,2 ccm pro kg erhalten hatte, unter zunehmender allgemeiner Schwäche ein, ein anderes Tier, dem 10,8 ccm pro kg injiziert waren, schien sich zunächst zu erholen, starb dann aber 24 Stunden später. In beiden Fällen hatte sich also das Serum, von dem die Tiere je etwa 5 ccm pro kg erhalten hatten, in der sonst auch toxisch gefundenen Höhe giftig erwiesen, und die Zufügung von Wasser hatte keinerlei herabmindernden Einfluss auf den Wirkungsgrad desselben zu äussern vermocht.

Einige wenige Versuche mit Eklampsieserum haben eine Bestätigung des vorstehend geschilderten Verhaltens gebracht. Von dem Serum des Venaesektionsblutes des 6. Eklampsiefalles hatte ein Kaninchen 4,8 ccm pro kg vertragen (Vers. 169). Das spez. Gewicht des letzteren, welches ursprünglich auf 1024 bestimmt worden

Digitized by Google

war, wurde durch Vermischung von Serum und Aqua dest. zu gleichen Teilen auf einen Wert von 1012 erniedrigt. Diese Lösung zeigte sich zunächst sehr wirksam, denn in Versuch 176 trat nach 2,3 ccm pro kg, in Versuch 177 sogar schon nach 0,48 ccm pro kg der Tod des Tieres ein. In beiden Fällen beruhte der unerwartete Ausfall des Versuches nicht auf einer thatsächlichen Steigerung seiner giftigen Wirkung, sondern höchst wahrscheinlich allein auf der rascher und unvorsichtiger als sonst erfolgten Injektion. Denn durch den Verlauf zweier weiterer unter allen Kautelen ausgeführter Experimente wurde festgestellt, dass erstens ein Kaninchen die Einspritzung von 11,9 ccm pro kg (Vers. No. 178) der zuvor so toxisch wirkenden Serumlösung überstand und dass zweitens von dem noch stärker, nämlich im Verhältnis von 3:1 auf ein spez. Gewicht von 1006 verdünnten Serum 20,5 ccm pro kg einverleibt werden durften (Vers. No. 179). Beide Tiere haben sich von den eingreifenden Folgen der Injektion erholt und sind am Leben geblieben. Eine Berechnung der in diesen beiden Fällen von dem ursprünglichen Serum den Tieren beigebrachten Mengen ergab, dass dieselben dem Wert der auch sonst in der Regel zulässigen entsprachen.

Die Thatsache, dass auch trotz des Wasserzusatzes keine grössere Quantität als von dem unverdünnten Material eingespritzt werden konnte, ist verständlich, wenn man erwägt, dass die im Serum enthaltenen und bei dem Übergang auf ein fremdes Tier wirksamen Eiweisskörper durch den Wasserzusatz nicht verändert und in ihren „giftigen" Eigenschaften nicht geschädigt werden, sondern dass dieselben nach wie vor das Blut einer anderen Tierart aufzulösen und zu zerstören imstande sind.

Es besteht also ein fundamentaler Unterschied zwischen den Folgen der Injektion des Harns einer-, des Serums andererseits darin, dass der erstere allein als Salzlösung und entsprechend der Höhe seiner Konzentration wirksam ist, während wir annehmen müssen, dass das zweite seine toxischen Fähigkeiten den in ihm enthaltenen Eiweissstoffen verdankt.

Bevor ich meine Ausführungen schliesse, möchte ich noch einmal einen kurzen Überblick über das Gesamtresultat meiner Untersuchungen geben: Es besteht kein durchgreifender Unterschied zwischen den Folgen der Einspritzung, oder mit anderen Worten der Giftigkeit des normalen wie des nephritischen und des eklamptischen Urins von gleich

Digitized by Google

hohem spezifischen Gewicht, einerlei ob derselbe aus der Zeit der Graviditätoder des Wochenbetts stammt. Namentlich fehlen dem letzteren irgendwelche spezifischen Eigenschaften, die er nach der Behauptung anderer besitzen sollte. Auf der anderen Seite sind auch zwischen der Toxicität des schon in kleinsten Gaben tötenden normalen Serums und der des eklamptischen keine allgemeinen und irgendwie ins Gewicht fallenden Unterschiede vorhanden. Ebensowenig verschieden in der Wirkung zeigen sich schliesslich mütterliches und kindliches Serum sowohl von Gesunden wie von Eklamptischen. Das Resultat dieser letzten Versuchsreihe ist also nicht als Stütze für die fötale Theorie der Eklampsie zu verwenden, ausserdem muss ich auf Grund derselben die von Tarnier herrührende, oben bereits citierte Behauptung, dass das Serum der Neugeborenen eklamptischer Mütter das der letzteren an Giftigkeit übertreffe, zurückweisen.

Aus meinen Versuchen lässt sich weder eine normaler Weise in der Schwangerschaft erfolgende Anreicherung des Blutes mit Giftstoffen, welche in einer verminderten Toxinausscheidung ihren Ausdruck finden würde, ableiten, noch der Schluss auf eine Umkehr dieser letzteren Erscheinung und eine vermehrte Elimination der giftigen Abbaustoffe während des Wochenbetts begründen. Weiterhin hat keine Erscheinung für eine etwa eintretende stärkere Anhäufung von toxischen Substanzen bei der Eklampsie gesprochen. Damit sehe ich mich zu einer entschiedenen Stellungnahme gegenüber dem bisher zum Beweis der Richtigkeit der Bouchardschen Theorie angewendeten Verfahren gedrängt. Ohne Zweifel an der Richtigkeit der Autointoxikationstheorie der Eklampsie überhaupt laut werden lassen zu wollen, möchte ich hier vielmehr mit allem Nachdruck betonen, dass auch wir diese Affektion für eine durch giftige Stoffwechselprodukte des Organismus hervorgerufene Erkrankung halten. Dagegen muss ich allerdings gestehen, dass ich die von Bouchard und seiner Schule bisher beigebrachten und lange Zeit als vollgültig angesehenen Beweise nicht als zuverlässig und richtig anerkennen kann. Das Verfahren der Prüfung der Harn- und Serumgiftigkeit durch den Tierversuch hat sich vielmehr überhaupt unfähig erwiesen, uns dem erwarteten Ziele näher zu bringen.

Nach diesen Ausführungen wird es verständlich, weshalb ich auf die Berechnung des urotoxischen Koeffizienten keinen Wert gelegt und dieselbe grundsätzlich vernachlässigt habe. Ich

Digitized by Google

teile in dieser Hinsicht v. d. Berghs[1]) Standpunkt durchaus, dass Bouchards vielgeübte Methode keine Schlüsse auf Erhöhung bezw. Erniedrigung der Giftausscheidung aus dem Organismus ziehen lässt und als prinzipiell unrichtig zu verwerfen ist. Auch Senator[2]) hat ausführlich die Gründe dargelegt, aus denen hervorgeht, dass die Bestimmung des urotoxischen Koeffizienten die ihr zugesprochene Bedeutung nicht besitzen kann.

Wenn Gönner[3]) diese schon an anderer Stelle von mir ausgesprochene Meinung bekämpft und den Koeffizienten Bouchards in Schutz nimmt, so muss ihm entgegengehalten werden, dass er seine Verteidigung auf Versuche gründet, die nach ihrer ganzen Anlage und Durchführung weder einen Beweis für die Vorzüge der von ihm angewendeten Untersuchungsmethode bilden noch überhaupt meines Erachtens zu einer wirksamen Empfehlung der Verwendung des Bouchardschen Koeffizienten geeignet sind.

Erscheint somit der Lehre Bouchards die sichere experimentelle Grundlage entzogen, so erwächst auf der anderen Seite der Forschung die Aufgabe, nach neuen Belägen für die Richtigkeit der Autointoxikationstheorie und nach exakteren Untersuchungsmethoden Umschau zu halten. Der Anfang dazu ist bereits seit einiger Zeit von verschiedenen Seiten gemacht worden, indem man versucht hat, durch Bestimmung der Gefrierpunktserniedrigung des mütterlichen und kindlichen Blutes Aufschluss über die molekuläre Konzentration desselben zu erhalten. Veit[4]) hat die Herabsetzung des Gefrierpunkts für das kindliche Blut durchschnittlich um 2 Hundertstel-Grade im Vergleich zum mütterlichen grösser gefunden. Krönig und Füth[5]) sehen aber diesen Unterschied als nur durch Zufälligkeiten bedingt an; zwar fanden auch sie, „dass das Blut verschiedener Kreissender und verschiedener Neugeborener verschiedenen osmotischen Druck zeigt", doch waren die Unterschiede nur sehr unbedeutend, und sie kamen zu dem Resultate, dass

[1]) v. d. Bergh, s. o.

[2]) Senator. Die Autointoxikation und ihre Behandlung. Die deutsche Klinik. 1900. 2. Vorlesung. S. 23.

[3]) Goenner, Experimentelle Untersuchungen über die Giftigkeit des Urins. Centralbl. f. Gynäk. 1901. Nr. 29. S. 837.

[4]) Veit. Untersuchungen über den osmotischen Druck zwischen Mutter und Kind. Zeitschrift f. Geb. u. Gyn. 1900. Bd. XLII. S. 316.

[5]) Kroenig und Füth, Vergleichende Untersuchungen über den osmotischen Druck im mütterlichen und kindlichen Blute. Monatsschr. f. Geb. u. Gyn. Bd. XIII. S. 39.

Digitized by Google

mütterliches und kindliches Blut am Ende der Austreibungsperiode der Geburt isotonisch sind, d. h. in der Raumeinheit gleichviel Moleküle enthalten oder mit anderen Worten sich im osmotischen Gleichgewichtszustande befinden.

Auch in einer neuen Reihe von Experimenten haben sich Differenzen in der Klebrigkeit (Viskosität)[1]) des normalen und des Eklampsieblutes nicht herausgestellt, ebensowenig hat sich aus der Messung des spez. Gewichts des Blutes das Vorhandensein toxischer Stoffe in demselben nachweisen lassen. Ebenfalls negativ sind Szili's[2]) vergleichende Untersuchungen verlaufen. Da die Gefrierpunktserniedrigung des eklamptischen Blutes keine bedeutende Abweichung von derjenigen des normalen verriet, folgerte er, dass bei der Eklampsie keine Retention von harnfähigen Stoffen bestände, sondern „dass die als ätiologisches Moment supponierte toxische Substanz in grösseren Atomkomplexen zu suchen sei, wie sie sich im regressiven Eiweissstoffwechsel vielleicht als intermediäre Produkte vom Eiweissmolekül abspalten". Dagegen spricht nun wieder der Ausfall von Schröders[3]) Versuchen mit Gefrierpunktsbestimmung, welche mehr eine Stütze für die Annahme bilden, dass bei der Eklampsie eine nachweisbare Retention von Stoffwechselprodukten vorliegt. Die vorhandenen Widersprüche sind also ziemlich zahlreich und bedeutend und eine endgültige Entscheidung der Streitfrage ist deshalb zur Zeit nicht möglich. Jedenfalls kann man mit Sicherheit annehmen, dass die Dinge hier keineswegs gerade einfach liegen. Trotzdem ist daran kein Zweifel, dass das neue Untersuchungsverfahren auf wesentlich exakteren Grundlagen beruht und in dieser Hinsicht dem Tierversuch, dessen Wert durch verschiedene, schwer auszuschaltende Fehlerquellen empfindlich beeinträchtigt wird, bei weitem überlegen ist. Wenn also der letztere mehr in den Hintergrund treten muss, und das allgemeine Interesse sich den modernen Methoden zuwenden wird, so bleibt es der Zukunft vorbehalten, zu entscheiden, ob die Befolgung und weitere Vervollkommnung derselben zu befriedigenderen und wertvolleren Aufschlüssen als bisher führen wird.

---

[1]) Füth und Krönig. Experimentelle Untersuchungen zur Ätiologie der Eklampsie. Referat f. Centralblatt f. Gynäkologie. 1901. Nr. 25. S. 701.

[2]) Szili. Über die molekuläre Konzentration des Blutes bei Eclampsia gravidarum. Berliner klin. Wochenschrift. 1900. Nr. 43.

[3]) Schroeder. Über Blutdruck und Gefrierpunktsbestimmungen bei Eklampsie. Referat im Centralblatt f. Gyn. 1901. Nr. 30. S. 707.

Digitized by Google

Aus der Frauenklinik der Universität Leipzig.

Der Ammoniakgehalt des Urins in Schwangerschaft, Geburt und Wochenbett, mit Berücksichtigung der Eklampsie.[1]

Von

Dr. W. Zangemeister,

Assistenzarzt.

Mit einer Kurve.

Der diesjährige Kongress für Gynaekologie hat gezeigt, dass fast sämtliche deutschen Forscher heute die Eklampsie als eine durch Autointoxikation hervorgerufene Erkrankung auffassen. Die Vergiftung des mütterlichen Organismus erfolgt durch Stoffwechselprodukte, welche von Geweben der Mutter oder des Kindes oder beider erzeugt werden.

Es sind bisher im allgemeinen drei Wege eingeschlagen worden, um den Giftstoff und seinen Ursprung aufzufinden.

Die einen versuchten nach Bouchards Vorgange das unbekannte Agens und seine Ursprungsstätte durch Übertragung auf den Tierkörper zu bestimmen.

Schmorl und andere arbeiten diesem Ziele dadurch entgegen, dass sie die sich bei den Autopsien ergebenden Gewebsveränderungen einem genauen Studium unterwerfen.

Ein dritter Weg ist schliesslich der, durch Vergleichung der physikalischen und chemischen Eigenschaften der Gewebe, Gewebssäfte und Exkrete von normalen Schwangeren, Kreissenden und Wöchnerinnen einerseits und Eklamptischen andererseits einen Ein-

[1] Nach einem in der geburtshilfl. Gesellsch. zu Leipzig am 17. VI. 1901 gehaltenen Vortrag.

Digitized by Google

blick in die verhängnisvollen Stoffwechselvorgänge bei der Eklampsie zu bekommen. Hierher sind die Untersuchungen von Veit, Krönig und Füth, Schröder, Dienst, Czempin u. a. zu zählen.

Ich halte den letzten der drei Wege entschieden für den aussichtsvollsten, weil er am wenigsten von Zufälligkeiten abhängt und sowohl positive als negative Resultate eine feste Grundlage für weitere Forschungen bieten.

Wenn ich es mir hier zur Aufgabe gemacht habe, einen Einblick in die Ausscheidung der Ammoniaksalze bei normalen Gebärenden und Eklamptischen zu gewinnen, so geschah es aus mehreren Gründen:

Wenn das Gift, welches allem Anschein nach harnfähig ist oder in einen solchen Stoff umgewandelt wird, überhaupt in nachweisbarer Menge im Körper vorkommt, so müssen sich im Urin regelmässige Änderungen in seiner Zusammensetzung finden. Ist das Gift ein stickstoffhaltiges, so muss es unter den oben angeführten Voraussetzungen eine Änderung in der Verteilung der N-haltigen Körper im Urin zur Folge haben. Es ist demnach in dieser Hinsicht die Kenntnis der Ausscheidung des Ammoniaks als eines der hauptstickstoffhaltigen Körper im Urin von Bedeutung.

Die Ammoniaksalze haben aber noch ein besonderes Interesse, weil sie eine regulierende Funktion auf die Alkalescenz der Säftemasse ausüben[1]). Diese Regulierung besteht darin, dass die in den Geweben entstehenden oder in den Körper eingeführten Säuren (anorganische und solche organischen, welche nicht zu CO_2 verbrennen), falls zu ihrer Absättigung die mit der Nahrung aufgenommenen Basen nicht genügen, an Ammoniak gebunden werden, welches dann nicht als Harnstoff (wie bei genügender Alkalizufuhr), sondern in Form von (sauren) Ammoniaksalzen zur Ausscheidung kommt.

Diese Einrichtung bildet also einen jener Faktoren, durch welche sich der Körper überschüssiger Säuremengen entledigt.

Es haben sich mir nun klinische und experimentelle Beweise, auf welche ich an anderer Stelle eingehen werde, ergeben, dass die Eklampsie, als Ursache oder Folge, mit einer verminderten Alkalescenz der Körpersäfte einhergeht; aus diesem Grunde erschienen mir Untersuchungen über das Verhalten der NH_3-Ausscheidung bei Eklampsie besonders erwünscht.

---

[1]) Dargestellt nach Neumeister, Lehrb. d. phys. Chemie, p. 649.

Digitized by Google

Über die Ammoniakausscheidung ist noch folgendes bekannt:

Es ist durch Versuche am Menschen und Hund festgestellt, dass nach dem Eingeben von Mineralsäuren die Ammoniaksalze im Harn vermehrt und der Harnstoff entsprechend vermindert ist. Es ist dadurch einer Abnahme der Säftealkalescenz und einer Zunahme der Urinacidität vorgebeugt (Neub.-Vogel p. 43).

Andererseits nehmen bei Alkalizufuhr die Ammoniaksalze ab und der Harnstoff entsprechend zu (Neumeister p. 648, ferner: Berghs Jahrbuch für Kinderheilkunde, Bd. 45 H. 3). Das Gleiche bewirken nach Beckmann (Diss. Dorpat 1889; Centr. f. med. Wiss. 1890 p. 266) solche organisch sauren Salze, welche im Körper in Kohlensäure zerfallen, ebenso die letzteren entsprechenden Ammoniaksalze. Bei Erkrankungen der Leber (ausser Amyloiddegeneration) geht mehr Ammoniak und weniger Harnstoff in den Harn über (vergl. Neubauer und Vogel, Anleitung zur qualitativen und quantitativen Analyse des Harns, Wiesbaden 1898, p. 43, dem auch die nächsten Angaben entnommen sind).

Ferner ist die Ammoniakausscheidung durch den Harn vermehrt bei Sauerstoffmangel, im Fieber, bei Diabetes, bei Phosphorvergiftung.

Die im Tagesurin ausgeschiedene Ammoniakmenge beträgt nach Neubauer (Journ. f. prakt. Ch. 64, 177) 0,3 bis 1,2 g, im Mittel 0,7 g.

Demnach findet sich bei mittlerer Diurese in 25 ccm Urin 0,0125 g Ammoniak.

Das Ammoniak bildet nach Weintraud und Rumpf 4,1 % resp. 4,6 % des Gesamtstickstoffes des Urins (Neubauer und Vogel a. a. O.).

Über das Verhalten der Ammoniaksalze bei Nephritis ist wenig bekannt:

Frerichs („Die Brightsche Nierenkrankheit", Braunschweig 1851, p. 211) hatte seinerzeit angenommen, dass es sich bei der Urämie und Eklampsie um die Intoxikation des Körpers mit einem Ferment handele, das aus Harnstoff entstehe und leicht in Ammoniakkarbonat zerfalle; er ging von der Beobachtung aus, dass bei Tieren nach Nierenexstirpation erst dann Konvulsionen auftreten, wenn in der Exspirationsluft Ammoniak nachweisbar ist (p. 101).

Blutuntersuchungen konnten diese Hypothese nicht unterstützen, die Ammoniaksalze fanden sich weder bei Urämie (Landois, Die Urämie, Wien und Leipzig 1890) noch bei Eklampsie (Spiegelberg, Lehrbuch d. Geb. 1891, p. 568) im Blut vermehrt.

Digitized by Google

Die Ammoniakausscheidung durch den Urin scheint durch die Nephritis nicht gestört zu sein (vergl. hierüber und über das Folgende von Noorden, Lehrb. der Pathol. des Stoffwechsels 1893, Hirschwald p. 366 ff.).

Leube (Sitzungsber. der physik. med. Societ. Erlangen 28. VII. 79) fand bei Nephritis die Ammoniakausscheidung stark schwankend und unabhängig von der Harnstoffausscheidung verlaufend.

Bei Urämie soll nach Gumlich die NH_3-Ausscheidung vermehrt sein.

Durch die Haut und Schleimhäute wird bei Nephritis und Urämie Ammoniak nicht ausgeschieden, dagegen ganz geringe Mengen mit den Faeces (Brauneck).

Überhaupt macht Stickstoffretention bei chron. Nephritis keine Erscheinungen, speziell keine Urämie. Die Ödeme stehen in keinem Zusammenhang mit der N-Retention.

Über Eklampsie speziell giebt es hierüber noch keine Untersuchungen.

Von Untersuchungsmethoden stehen uns nach Neubauer und Vogel (p. 742) folgende zur Verfügung:

1. Wurster, Nencki, Zaleski destillieren das Ammoniak im Vacuum ab;

2. Heintz und Schmiedeberg bestimmen das Ammoniak mittelst Platinchlorids;

3. Latschenberger gab ein (ziemlich umständliches) Verfahren an, um mit Hilfe des Nesslerschen Reagens das Ammoniak kolorimetrisch zu bestimmen;

4. das Verfahren nach Schlössing ist bei grosser Einfachheit dasjenige, welches mit die besten Resultate giebt, ist also für klinische Zwecke am meisten geeignet.

Es wird eine abgemessene Urinportion mit Kalkmilch versetzt und mit einer bekannten Menge Normalschwefelsäure jeweils in flachen Schalen in einen abgeschlossenen Raum (mittelgrossen Exsiccator) gestellt.

Durch den Kalk wird alles Ammoniak aus den Ammoniaksalzen frei und geht an die Schwefelsäure über; andere stickstoffhaltige Substanzen, insbesondere der Harnstoff, bleiben unzersetzt (mit Ausnahme der vielleicht im Harn vorhandenen Karbaminsäure, Neubauer und Vogel p. 267 und 742). Nach 3×24 Stunden wird die Normalschwefelsäure ($^1/_4$—$^1/_{10}$ normal) mit $^1/_5$—$^1/_{10}$ NaOH mittelst Methylorange zurücktitriert und aus dem H_2SO_4-Verlust

Digitized by Google

wird das Ammoniak berechnet. Es entspricht 1 ccm $^1/_5$ Normal-NaOH = 0,0034 g NH_3.

Nach zahlreichen Versuchen kam ich zu folgender Versuchsanordnung: 25 ccm Urin werden direkt nach dem Katheterisieren mit 20 ccm Kalkmilch vermischt und in ein Exsiccatorglas gestellt, in dem sich noch eine Schale mit 25 ccm $^1/_5$ Normalschwefelsäure befindet.

Ist der Harn eiweisshaltig, so muss das Eiweiss nach Salkowski zunächst entfernt werden. Kann der Urin nicht sofort untersucht werden, so stellt man ihn zweckmässig, mit einigen Tropfen Chloroform versetzt, gut verschlossen auf Eis; auf diese Weise hält er sich über 1 bis 2×24 Stunden, ohne dass sich das Ammoniak nachweislich verändert.

Nach 3×24 Stunden titrierte ich in Gegenwart von Äthylorange mit $^1/_5$ Normal-NaOH zurück. Es zeigten sich vielfach bis zu 15 ccm der H_2SO_4 verbraucht; die Benutzung einer kleineren Menge H_2SO_4 ist demnach unstatthaft.

Indem ich jetzt zu den Resultaten übergehe, führe ich zunächst einige Untersuchungen bei Schwangeren an. Da eine genaueste Feststellung der 24 stündl. Urinmenge erforderlich ist und dies auf grössere praktische Schwierigkeiten stösst, kann ich hier nur eine geringe Anzahl von Untersuchungen anführen, welche im Verlauf der letzten 4 Wochen der Schwangerschaft an ein und derselben Schwangeren angestellt wurden, dadurch aber bessere Vergleichswerte darstellen, als wenn ich aus den entsprechenden Wochen verschiedene Personen genommen hätte.

Es ergab sich:

(Urb.)	37. Woche	0,995 g. absol.	0,014 g. rel.	1750 ccm	(6 Untersuch.)
26 J.	38. „	1,081 „ „	0,014 „ „	1860 „	(7 „
I-p.	39. „	1,174 „ „	0,015 „ „	2000 „	(4 „
	40. „	1,286 „ „	0,019 „ „	1600 „	(5 „

Es bezeichnet hierbei die erste Zahl die durchschnittliche Menge des Ammoniaks im 24 stündlichen Urin, die zweite diejenige Menge, welche sich in 25 ccm Urin vorfand. Die durchschnittliche 24 stündliche Urinmenge ist in jedem Falle als dritte Zahl vermerkt. (Der Urin war stets eiweissfrei.)

Die gleiche Bedeutung haben die entsprechenden Zahlen in den unten folgenden Reihen; da wo die absolute Ammoniakmenge und die Urinmenge ein kleineres oder grösseres Zeitintervall betraf als 24 Stunden, wurde umgerechnet, so dass sich alle Zahlen auf 24 Stunden beziehen.

Digitized by Google

Aus den oben angeführten Zahlen geht hervor, dass die am Tage ausgeschiedenen Ammoniakmengen gegen Ende der Gravidität gegen die Norm erhöht sind und anscheinend von Woche zu Woche zunehmen. Die Zunahme wird durch die gleichzeitig gesteigerte Diurese erreicht, der relative Gehalt ist dabei im Durchschnitt dem der nicht Schwangern annähernd gleich. Kurz vor der Geburt nimmt die Urintagesmenge ab; der hohe Ammoniakwert wird hier durch einen erhöhten relativen Gehalt bedingt.

Es wurde ferner an 13 Schwangeren festgestellt, wie die Ammoniakausscheidung an den einzelnen Tageszeiten schwankt, und es fand sich, dass gleichzeitig mit der stärksten Wasserausscheidung am Tage (besonders in den Morgenstunden) eine erhöhte Ammoniakausscheidung, und das Umgekehrte in der Nacht stattfindet; auch hier zeigte es sich, dass die grösseren Ammoniakmengen nur durch die stärkere Diurese bedingt sind, während der relative Gehalt um diese Zeit verringert war.

Ich lasse nun die Untersuchungsreihen an normalen Kreissenden und Wöchnerinnen folgen; die Zeitintervalle, in denen die Bestimmungen stattfanden, sind absichtlich in den einzelnen Fällen variiert worden, um ein möglichst genaues, auch die einzelnen Stunden vor und nach der Entbindung mit in Betracht ziehendes Bild der Ammoniakausscheidung zu bekommen.

Lorenz I-p. 20 J.

r.	abs.	Eiw.	Diur.	bis — Tage p.p.
0,030	1,005	opal[1])	880	1 —
0,028	1,026	frei	920	2 —
0,024	0,957	—	1000	3 —
0,019	1,152	—	1540	4 —
0,016	1,189	—	1825	5 —
0,020	1,005	opal	1360	6 —
0,018	1,261	frei	1720	7 —
0,017	1,204	—	1770	8 —
0,016	0,793	frei	1230	9 —

Urbanek I-p. 26 J.

r.	abs.	Eiw.	Diur.	bis — Tage a. p.
0,020	1,258	frei	1560	3 —
0,017	1,394	—	2010	2 —
0,020	0,791	—	1150	bis 24 St. —
0,012	1,542	opal	3240	17 —
0,020	0,620	0,7‰	800	8 —
—	—	2,8	84	0 —

[1]) = opalescirend; Eiweissgehalt von c. 0,03—0,1‰.

Digitized by Google

r.	abs.	Eiw.	Diur.	bis—St. a. p.
0,051	0,516	opal	390	10 p. p.
0,037	1,616	frei	1100	1 Tag
0,024	1,357	—	1430	2 —
0,024	1,290	—	1370	3 —
0,021	1,320	—	1560	4 —
0,020	1,160	—	1470	5 —
0,020	1,069	—	1370	6 —
0,021	1,053	—	1280	7 —
0,027	1,091	—	1015	8 —

Schlegel I-p. 26 J.

r.	abs.	Eiw	Diur.	bis — St. a. p.
0,014	0,795	frei	1440	26 —
0,012	3,532	—	7120	23 —
0,014	0,467	—	840	20 —
0,022	0,643	schw. getr.	740	10 —
0,018	0,770	„ „	1090	1 —
0,021	0,785	feine Flöckchen	1225	2 p. p.
0,019	0,993	opal	1320	4 —
0,021	1,326	opal	1400	7 —
0,015	1,816	frei	3000	10 —
0,020	1,535	—	1890	14 —
0,027	1,257	—	1170	18 —
0,013	1,117	—	2220	22 —
0,019	1,247	—	1620	26 —
0,022	1,584	—	1540	2 Tage —
0,025	1,102	—	1100	3 „ —

Eifert I-p. 24 J.

r.	abs.	Eiw.	Diur.	bis — St. a. p.
0,019	0,590	frei	770	10 —
0,020	0,646	opal	790	8 —
0,023	0,444	opal	480	6 —
0,029	0,561	schw. getr.	480	4 —
0,030	0,411	feine Flöckchen	340	1 —
0,036	0,968	schw. getr.	660	0 —

Blechschmidt II-p. 19 J.

r.	abs.	Eiw.	Diur.	bis — St. p. p.
0,017	—	dicke Flocken	—	0 —
0,006	1,253	Flocken	5400	2 —
0,010	1,140	„	2880	5 —
0,011	1,245	opal	2800	11 —
0,009	1,246	opal	3500	17 —
0,012	0,687	frei	1480	23 —
0,005	0,518	frei	2400	29 —

Digitized by Google

Spandel I-p. 23 J.

r.	a.	Eiw.	Diur.	bis — St. a. p.
0,011	—	frei	—	9 —
0,014	—	opal	—	6 —
0,016	0,678	opal	1040	2½ —
0,021	0,414	Flocken	500	0 —
0,014	1,201	„	2100	2 p. p.
0,015	0,561	„	960	5 —
0,023	0,750	frei	740	8 —
0,023	0,961	„	1040	14 —
0,012	0,724	Flöckchen	1520	20 —
0,009	0,515	opal	1400	26 —
0,012	0,770	frei	1660	32 —
0,011	0,665	„	1520	38 —
—	—	—	3200	41 —

Zunächst zeigte sich, dass in den ersten Tagen des Wochenbettes vor allem während der Geburt die sonst vorhandenen Tagesschwankungen gegenüber den durch die Geburt bedingten in den Hintergrund treten.

Im Beginn der Wehenthätigkeit findet man häufig eine beträchtliche Zunahme der Diurese, gleichzeitig steigt die absolute, sinkt die relative Menge des ausgeschiedenen Ammoniaks.

Im Verlaufe der Geburt sinkt mit der Diurese auch die Ammoniakmenge beträchtlich; die stark zunehmende Konzentration des Urins an Ammoniaksalzen (d. h. der hohe relative Gehalt) kann keinen genügenden Ausgleich erreichen.

Kurz vor, meist erst kurz nach der Entbindung steigt die Diurese und mit ihr auch die absolute Menge des ausgeschiedenen Ammoniaks erheblich an, während der relative Gehalt allmählich wieder sinkt.

Nach dieser Steigerung am 1. Tage sinkt die absolute Menge allmählich, ohne noch irgend welche regelmässigen Abfälle oder Anstiege zu erreichen, zur Norm zurück, welche sie am 2. bis 8. Tage erreicht.

Zur besseren Übersicht lasse ich (Seite 9) eine Kurve folgen, welche die durchschnittlichen Verhältnisse darstellen soll:

Zusammengefasst lässt sich demnach folgendes sagen:

1. Die Ammoniakausscheidung geht der des Urinwassers ziemlich parallel; beide sind gegen Ende der Schwangerschaft erhöht und sinken im Wochenbett allmählich ab.

Wir müssen demnach annehmen, dass die Ammoniaksalze durch dieselben Teile des Nierenparenchyms ausgeschieden werden wie das

Digitized by Google

Urinwasser, und dass sie der Niere präformiert zugehen, was ja auch mit den hierüber sonst üblichen Ansichten übereinstimmt.

2. Während der Geburt findet eine beträchtliche Abnahme der Diurese und mit ihr der Ammoniakausscheidung statt; diese Abnahme wird von einer beträchtlichen Steigerung beider Faktoren, im ersten Wehenbeginn und nach der Geburt, jederseits begleitet und somit in gewissem Sinne kompensiert.

3. Der relative Ammoniakgehalt steigt kompensatorisch bei Abnahme der Diurese und umgekehrt, ohne aber dadurch die durch die Diurese bedingten Schwankungen im absoluten Ammoniakgehalt ausgleichen zu können.

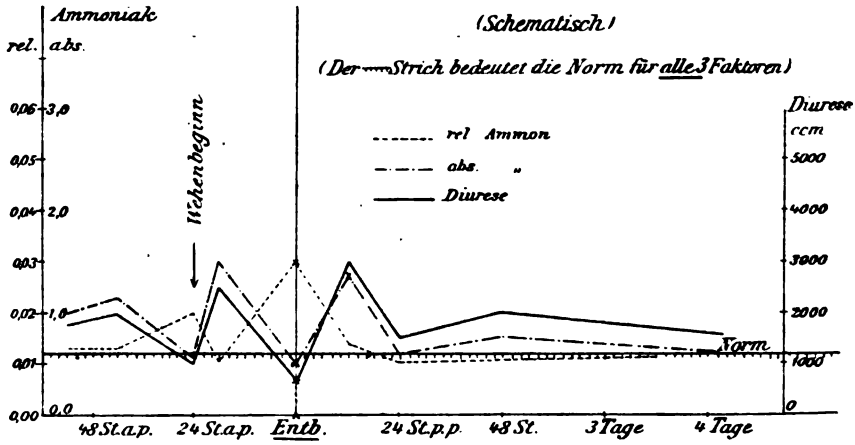

4. Ferner liess sich feststellen, dass das Auftreten und Verschwinden von Eiweiss während resp. nach der Geburt den Verlauf der Ammoniakausscheidung nicht beeinflusst.

Über Nephritis kann ich drei Untersuchungsreihen anführen:[1])

Schw. 26 J. I-p. Ödeme, besonders der Labien. Gravid. m. X. Gemini; künstl. Frühgeburt (Kolpeurynter 76 St. a. p.) eingeleitet.

Ammon. rel.	absol.	Eiweiss-Esbach	Diurese	bis — St. a. p.
0,036	—	16,0 ‰	—	66
0,038	0,425	18,4 ‰	280	62
0,030	0,460	12,0 —	390	44
0,026	0,600	11,6 —	580	39
0,025	0,576	9,0 —	590	34
0,029	0,234	10,0 —	200	17
—	—	10,0 —	230	0

Entbind.

[1]) Vergl. ausserdem Fall 9 der Eklampsieen.

Digitized by Google

rel.	absol.	Eiweiss-Esbach	Diurese	bis — St. a. p.
0,043	0,571	3,0 —	340	8 p. p.
0,011	0,993	0,6 —	2220	15
0,017	3,878	0,4 —	5570	17
0,012	2,088	0,4 —	4900	19
0,018	1,059	0,2 —	1470	29
0,014	2,224	opalesc.	3400	34

Cr. 27 J. II-p. Grav. m. VIII. Wehen vor 7 Tagen (24 St. lang), seitdem Kopfschmerzen, Ödeme. Keine Wehen.

rel.	absol.	Eiw.-Esb.	Diurese	bis — St. n. d. Aufnahme
0,010	0,416	3,4‰	1040	12 —
0,010	0,552	3,4‰	1380	24 —
0,012	0,358	4,0‰	745	36 —

unentbunden entlassen, Ödeme gebessert.

Cies. 30 J. III-p. Frühgeb. m. IX. Ascites, Ödeme (vor 4 Wochen Wehen, seitdem Beschwerden).

	Ammon rel.	abs.	Eiw.-Esb.	Diurese	bis — St. a. p.
	0,024	—	7,0‰	1920	38
	0,024	1,453	5,0 —	1490	19
	0,025	0,793	6,0 —	780	14
	0,045	1,151	8,0 —	625	8
Entbind.					Wehen
	0,080	0,453	12,0 —	250	5 p. p.
	0,031	0,701	5,5 —	560	13
	0,033	1,121	4,0 —	850	30
	0,028	1,848	3,0 —	1710	54
	0,027	1,867	2,7 —	1760	3 Tage
	0,085	1,701	16,0 —	1220	4
Infus. Digit.	0,056	1,376	18,0 —	620	5
	0,050	1,586	7,2 —	800	6
	0,038	1,697	6,3 —	1130	7
	0,018	2,455	1,3 —	3330	8
	0,012	2,654	0,6 —	5390	9
	0,014	1,795	1,1 —	3300	10 +

† einige Stunden, nachdem Pat. zum erstenmal ausser Bett war, plötzlicher Exitus; Sectio: insuffic. cordis.

Es handelte sich in diesen drei Fällen um ausgesprochene Schwangerschaftsnephritis.

Soweit sich aus denselben Schlüsse ziehen lassen (sie sollen hier mehr ein Vergleichsobjekt für die Eklampsie darstellen), ist die Ammoniakausscheidung bei der Geburt wie unter normalen Verhältnissen verringert; die Abnahme hält aber hier länger an. Der relative Gehalt ist während der darniederliegenden Diurese

Digitized by Google

hoch, wodurch eine gewisse Ausgleichung ermöglicht ist. Nach der Geburt tritt eine profuse Zunahme der absoluten Menge mit der steigenden Diurese ein, welche im Wochenbett längere Zeit bestehen bleibt; es sind also die bei der normalen Geburt vorhandenen Schwankungen hier besonders ausgesprochen.

Jedenfalls lässt sich feststellen, dass die nephritische Niere wohl imstande ist, grosse Mengen von Ammoniaksalzen hindurchgehen zu lassen; dies beweisen die hohen relativen Werte, welche sich oft gerade da finden, wo auch der relative Eiweissgehalt ein hoher oder die Diurese eine schlechte ist.

Kleine absolute Mengen, wie besonders kurz vor der Entbindung, werden bei diesen Urinen nur durch die geringe Ausscheidung des Gesamturins bedingt. Auch bei der Nephritis ist die absolute Menge des ausgeschiedenen Ammoniaks abhängig von der Diurese, geht dieser parallel.

Es folgen nun 10 Untersuchungsreihen bei Eklampsie; darunter befindet sich ein Fall (Nr. 9), bei welchem wegen Nephritis die künstliche Frühgeburt eingeleitet wurde und kurz nach dem Wehenbeginn ein Anfall auftrat.

1. Heinicke, 24 J. I-p. I. Anfall 10 St. a. p. 13 Anfälle a. p.; im ganzen 28 Anfälle bis 19 St. p. p.

	Ammon.		Eiweiss	Diurese	bis—Stunden
	rel.	abs.	9 ‰	450 ccm	6 St. a. p.
			11 „	800 „	2 „ „
Forceps					
	0,026	3,721	9 ‰	3600 ccm	2 St. p. p.
(Nachblutung 950 ccm)	0,032	1,048	6 „	820 „	11 „ „
	0,025	0,637	2,5 „	640 „	14 „ „
(Aderlass 400 ccm)	0,029	0,675	3,0 „	580 „	17 „ „
Aufhören der Anfälle)	0,032	0,845	1,5 „	660 „	23 „ „
	— —	— —	— —	— —	— —
	0,028	1,504	0,6 „	1460 „	29 „ „
	0,032	2,511	0,4 „	1980 „	2 Tage „
	0,034	2,680	0,3 „	1970 „	3 „ „
	0,023	1,473	0,4 „	1580 „	4 „ „
	0,032	1,432	0,6 „	1120 „	5 „ „
	0,038	2,195	0,3 „	1440 „	7 „ „
	0,027	1,341	0,4 „	1270 „	8 „ „
	0,030	1,440	0,8 „	1200 „	9 „ „

Digitized by Google

2. Trautsch, 19 J. I-p. 2 Anfälle p. p. bis 1 St. p. p.

	Ammon. rel.	Ammon. abs.	Eiweiss	Diurese	bis—Stunden
	0,016	0,568	0,3 ‰	860 ccm	0 St. p. p.
Beginn	— —	— —	— —	— —	— — —
	0,018	1,234	0,2 „	1680 „	5 „ „
Aufhören der Anfälle	— —	— —	— —	— —	— — —
	0,027	1,018	Spur	880 „	9 „ „
	0,022	1,123	„	1270 „	2 Tage „
	0,018	1,096	frei	1550 „	3 „ „
	0,021	0,737	Spur	860 „	5 „ „
	0,028	1,086	frei	1080 „	6 „ „
	0,027	1,034	opal	960 „	7 „ „
	0,027	1,118	frei	1080 „	8 „ „
	0,020	1,242	frei	1580 „	9 „ „

3. Fr., 24 J. I-p. I. Anfall 6 St. a. p. 8 Anfälle a. p.; im ganzen 20 Anfälle bis 8 Stunden p. p.

	Ammon. rel.	Ammon. abs.	Eiweiss	Diurese	bis—Stunden
	—	—	22 ‰	320 ccm	½ St. a. p.
	0,019	1,074	20 „	1540 „	0 „ „
Perforation					
	0,024	1,028	18 „	1060 „	2½ „ p. p.
	0,023	1,007	16 „	1200 „	5 „ „
(Aderlass 400 ccm)	—	—	16 „	960 „	7 „ „
	0,059	1,011	14 „	480 „	16 „ „
Aufhören der Anfälle	— —	— —	— —	— —	— — —
	0,034	0,978	5 „	710 „	22 „ „
	0,032	1,214	2 „	940 „	28 „ „
	0,028	1,286	1 „	1160 „	37 „ „
	0,019	0,934	0,6 „	1180 „	51 „ „
	0,017	0,972	0,7 „	1570 „	61 „ „
	0,015	1,327	0,7 „	2720 „	73 „ „
	0,014	1,091	0,7 „	2010 „	83 „ „
	0,015	1,077	1,1 „	1800 „	85 „ „
	0,013	1,072	1,0 „	2010 „	5 Tage „
	0,012	1,039	1,2 „	2140 „	6 „ „
	0,010	0,865	1,3 „	2120 „	7 „ „

Digitized by Google

4. Hertel, 19 J., I-p. 1 Anfall $^1/_2$ St. p. p.

	Ammon. rel.	Ammon. abs.	Eiweiss	Diurese	bis—Stunden
	0,015	—	2,6 ‰	—	0 St. p. p.
Aufhören der Anfälle	— — — — — — — — — — — — —				
	0,017	1,051	2,2 „	1510 ccm	4 „ „
	0,026	1,080	0,8 „	1080 „	11 „ „
	0,040	1,179	0,4 „	1050 „	23 „ „
	0,020	1,377	opal	1740 „	2 Tage „
	0,017	1,238	opal	1820 „	3 „ „
	0,017	1,189	0,3 ‰	1780 „	4 „ „
	0,027	2,097	1,8 „	1920 „	9 „ „

5. Görlich, 23 J. I-p. Frühgeb. mens. VIII; I. Anfall 22 St. a. p. im ganzen 23 Anfälle bis 3 St. a. p.

	Ammon. rel.	Ammon. absol.	Eiweiss	Diurese	bis—Stunden
(Aderlass 200 ccm)	—	—	32 ‰	480 ccm	17 St. a. p.
	0,039	0,832	24 „	528 „	14 „ „
Aufhören der Anfälle	Urin nur tropfenweise vorhanden!				
	— — — — — — — — — — — — —				
	0,046	—	11 ‰	—	2 „ p. p.
	0,047	1,569	7,5 „	576 „	5 „ „
	0,048	1,657	8,0 „	856 „	8 „ „
	0,045	1,580	6,0 „	872 „	11 „ „
	0,045	1,427	4,5 „	800 „	14 „ „
	0,039	1,269	2,6 „	820 „	20 „ „
	0,029	0,935	1,0 „	820 „	26 „ „
	0,021	0,669	0,5 „	800 „	32 „ „
	0,016	0,544	0,4 „	1015 „	41 „ „
	0,021	0,659	0,5 „	800 „	50 „ „
	0,019	0,507	0,5 „	660 „	54 „ „
	0,019	0,582	0,4 „	770 „	78 „ „
	0,007	0,588	opal	2130 „	4 Tage „
	0,012	0,845	opal	1820 „	6 „ „
	0,014	0,772	opal	1385 „	7 „ „

6. Huke, 20 J., I-p. I. Anfall 8 Stunden a. p. 5 Anfälle a. p.; im ganzen 20 Anfälle bis 14 Stunden p. p.

	Ammon. rel.	Ammon. absol.	Eiweiss	Diurese	bis—Stunden
	0,008	—	0,2 ‰	—	$8^1/_2$ St. a. p.
Beginn der Anfälle	— — — — — — — — — — — — —				
	0,008	0,505	0,3 „	1600 ccm	6 „ „
	0,010	0,392	0,7 „	800 „	0 „ „

Digitized by Google

Geburt

	Ammon.		Eiweiss.	Diurese	bis—Stunden
	0,007	0,979	0,3 „	3540 ccm	2 „ p. p.
(Aderlass 400 ccm)	0,019	0,547	0,7 „	700 „	8 „ „
	0,033	0,742	0,3 „	576 „	11 „ „
	0,051	1,114	Spur	350 „	17 „ „
Aufhören der Anfälle	—	—	—	—	—
	0,064	1,513	Spur	590 „	23 „ „
	0,062	1,574	Spur	640 „	29 „ „
	0,052	1,158	opal	560 „	35 „ „
	0,042	1,338	opal	800 „	44 „ „
	0,025	1,107	opal	1120 „	54 „ „
	0,029	0,904	opal	790 „	4 Tage „
	0,017	1,020	opal	1500 „	5 „ „

7. Brabant, 28 J. IV-p. I. Anfall 7 St. a. p. 8 Anfälle a. p.; im ganzen 14 Anfälle bis $7^1/_2$ St. p. p.

	Ammon. rel.	Ammon. absol.	Eiweiss	Diurese	bis—Stunden
	0,012	—	10 ‰	—	0 St. p. p.
	0,012	0,949	7,5 „	1940 ccm	2 „ „
(Aderlass 250 ccm)	0,014	0,620	5,5 „	1140 „	4 „ „
	0,019	0,506	6,1 „	670 „	8 „ „
Aufhören der Anfälle	—	—	—	—	—
	0,021	0,993	5,6 „	1180 „	10 „ „
	0,027	1,175	5,8 „	1080 „	14 „ „
	0,036	0,920	5,5 „	630 „	20 „ „
	0,035	1,092	3,6 „	770 „	28 „ „
	0,032	1,421	1,4 „	1110 „	36 „ „
	0,032	0,910	1,0 „	720 „	40 „ „
			Exitus.		

8. Rodig, 24 J. I-p. Zwillinge. I. Anfall 12 St. a. p.; im ganzen 7 Anfälle bis 1 St. a. p.

	Ammon. rel.	Ammon. absol.	Eiweiss	Diurese	bis—Stunden
	0,014	—	0,3 ‰	—	13 St. a. p.
Beginn der Anfälle Venaesectio 400 ccm	—	—	—	—	—
	0,015	0,632	—	260 ccm	9 „ „
	0,013	0,204	—	385 „	3 „ „
	0,011	0,314	0,5 ‰	690 „	0 „ „
Aufhören der Anfälle	—	—	—	—	—

Digitized by Google

Extraktion;	0,014	0,284	—	510 „	4 „	p.	p.
Wendung,	0,018	0,212	0,1 ‰	295 „	8 „	„	„
Extraktion.	0,019	0,385	—	500 „	14 „	„	„
	0,022	0,380	—	860 „	23 „	„	„
	0,011	0,682	—	1560 „	29 „	„	„
	0,010	1,632	frei	4000 „	32 „	„	„
	0,009	2,492	—	7080 „	36 „	„	„
	0,010	1,469	frei	3600 „	44 „	„	„
	0,007	1,306	„	4600 „	56 „	„	„
	0,010	1,093	„	2760 „	68 „	„	„
	0,005	0,726	„	3780 „	80 „	„	„

9. Abel 25 J. I-p. Nephritis, Grav. m. IX. Künstl. Frühgeburt (Bougie, Kolpeurynter) 1 Anfall 12 St. a. p.

	Ammon. rel.	Ammon. absol.	Eiweiss	Diurese	bis—Stunden
	—	—	3,5‰	925 ccm	105 St. a. p.
	0,021	0,608	4,8 „	720 „	99 „ „
	0,027	0,712	8,4 „	660 „	87 „ „
	0,022	0,546	8,5 „	609 „	79 „ „
Bougie	0,032	0,596	11,0 „	460 „	67 „ „
	0,029	0,368	15,0 „	315 „	59 „ „
	0,032	0,846	18,0 „	670 „	51 „ „
	0,034	0,656	16,0 „	480 „	39 „ „
	0,034	0,829	14,4 „	615 „	31 „ „
Colpeurynter	0,028	0,908	13,0 „	825 „	23 „ „
	0,031	0,650	15,6 „	530 „	15 „ „
Beginn	— — —	— — —	— — —	— — —	— — —
	0,029	0,839	16,8 „	725 „	11 „ „
Aufhören d. Anfälle	— — —	— — —	— — —	— — —	— — —
	0,034	0,576	22 „	420 „	7 „ „
	0,036	0,942	20 „	660 „	3 „ „
	0,029	0,740	16 „	640 „	0 „ „
Forceps					
	0,029	0,721	17,6 „	625 „	4 „ p. p.
	0,019	1,100	8,0 „	1470 „	8 „ „
	0,011	1,046	3,6 „	2400 „	12 „ „
	0,007	0,988	1,3 „	3480 „	16 „ „
	0,006	0,606	1,0 „	2610 „	20 „ „
	—	—	—	1950 „	28 „ „
	0,005	0,636	0,6 „	3120 „	32 „ „
	0,005	0,594	0,6 „	2910 „	36 „ „

10. Graichen, 24 J. I-p. 1 Anfall 1 St. a. p. Forceps.

Ammon. rel.	Ammon. absol.	Eiweiss	Diurese	bis—Stunden
0,015	0,639	opal.	1065 ccm	8—0 St. a. p.

Digitized by Google

Wir können aus den angeführten Zahlenreihen feststellen, dass die Ammoniakausscheidung bei der Eklampsie nicht jene bei der normalen Geburt vorkommenden Schwankungen einhält, dass dieselbe überhaupt keinen für alle Fälle giltigen Typus hat.

Während im Verlauf der normalen Geburt die Konzentration des Harnes an Ammoniaksalzen mit der abnehmenden Diurese mehr und mehr ansteigt, um nach der Entbindung mit Zunahme der Diurese wieder zu sinken, finden wir, dass der eklamptische Urin auch bei stark darniederliegender Diurese oft einen relativ geringen Ammoniakgehalt besitzt.

Die Erhöhung der Konzentration tritt hier erst einige Zeit nach der Geburt ein, fällt öfters (Fall 2, 3, 4, 5, 6, 7) mit dem Erlöschen der eklamptischen Anfälle zusammen; die Diurese steigt erst später wieder an.

Der Konzentrationsgrad, welcher bei dieser Steigerung erreicht wird, ist oft recht hoch; so beträgt er in den Fällen 3 und 6 das 4—5fache des normalen Wertes.

Bei der Nephritis liegen die Verhältnisse dagegen so, dass schon während der Wehenthätigkeit in der Geburt der relative Ammoniakgehalt hoch ist (meist noch höher als bei der normalen Geburt), und es scheint dies für das Ausbleiben der eklamptischen Anfälle günstig zu sein. So trat im Falle 9, einer schweren Nephritis, bei welcher die Konzentration des Urins an Ammoniaksalzen, im Gegensatz zu den anderen Fällen, dauernd eine hohe war, nur zu Beginn der Wehenthätigkeit ein eklamptischer Anfall ein, ein Zeichen, dass die sonstigen Vorbedingungen für das Zustandekommen der Eklampsie vorhanden waren.

Die absoluten Mengen der ausgeschiedenen Ammoniaksalze waren in 2 Fällen (3, 9) während der Anfälle und nach diesen etwas gegen die Norm erhöht, der Verlauf der Ausscheidung war ein ziemlich gleichmässiger; in einem Fall war dieselbe dauernd niedrig und stieg erst längere Zeit, nachdem die Anfälle aufgehört hatten, an (8).

In 5 Fällen aber trat mit dem Aufhören der Anfälle oder bald danach, meist mit der Zunahme der Diurese, eine mehr oder minder beträchtliche Steigerung der ausgeschiedenen Gesamtammoniakmengen ein (1, 2, 5, 6, 7).

Es scheint demnach bei der Mehrzahl der Eklampsiefälle eine Zurückhaltung von Ammoniaksalzen im Körper stattzuhaben. Trotzdem möchte ich den Ammoniaksalzen als solchen

Digitized by Google

keinen ursächlichen Zusammenhang mit der Eklampsie zuschreiben. Denn einmal erhält sich in einigen Fällen die absolute Menge der ausgeschiedenen Ammoniaksalze auf normaler Höhe; zweitens giebt es Fälle, bei welchen die eklamptischen Anfälle aufhören, obgleich die Ammoniakausscheidung noch längere Zeit darniederliegt, und drittens beschränken sich die angeführten Verhältnisse, wie ich durch andere Untersuchungen feststellen konnte, nicht auf die Ammoniaksalze allein.

Die besonders beim Ausbruch der Erkrankung häufig vorhandene geringe Konzentration des eklamptischen Urins an Ammoniaksalzen (auch bei stark reduzierter Diurese) im Gegensatz zu normalem und nephritischem Urin spricht aber dafür, dass die eklamptische Niere oft in ihrem Durchlässigkeitsvermögen für gewisse Salze gegenüber jenen gestört ist.

Damit ist der Körper gleichzeitig in der Verwendung eines jener Mittel beschränkt, deren er sich zur Entfernung von überschüssigen Säuren aus den Körpersäften bedienen kann, und in dieser Hinsicht ist die darniederliegende Ammoniakausscheidung indirekt vielleicht doch mit am Ausbruch der Eklampsie beteiligt.

Es ist selbstverständlich, dass durch diese immerhin geringe Anzahl von Fällen die berührten Fragen nicht abschliessend entschieden werden können. Dazu gehören jahrelange weitere Untersuchungen. Aber es zeigen die Ergebnisse doch, dass auf dem Gebiete der chemischen Erforschung der Körpersäfte und -exkrete noch ein grosses Feld für weitere Nachforschungen liegt, durch welche wir noch am ehesten den Ursachen der Eklampsie auf die Spur kommen können.

Zum Schluss erlaube ich mir, meinem hochverehrten Chef, Herrn Geheimrat Zweifel für die Gewährung der Untersuchungen und der dazu nötigen Apparate u. s. w., sowie das Interesse, welches er der Arbeit entgegenbrachte, meinen ergebensten Dank auszusprechen.

Digitized by Google

Aus der Frauenklinik der Universität Basel.

I. Die endogene Puerperalinfektion. II. Puerperalinfektion mit Pneumococcus Fränkel.

Von

Dr. Otto Burckhardt,

Privatdozent an der Universität.

Mit einer Textabbildung.

Als endogene Puerperalinfektion müssen wir eine Infektion auffassen, bei welcher die Keime nicht von aussen, durch unsaubere Hände oder Instrumente, in den Genitaltractus eingeimpft werden, sondern bei welcher sie herrühren von einem im Körper befindlichen Mikrobenherd. Ich zähle hierzu nicht die Vaginalkeime; die Vagina gehört ihrem morphologischen und biologischen Verhalten nach zu den Organen des äusseren Teguments; Infektionen, die hervorgerufen werden durch Vaginalkeime, sind den gewöhnlichen von aussen kommenden Infektionen gleichzustellen.

Die endogene Puerperalinfektion ist gewissermassen eine Metastase einer bisher anderswo im Körper lokalisierten Infektion, eine pyämische Erscheinung. — Ihre besondere Bedeutung erhält sie durch die Dignität des befallenen Organes. — Eine an und für sich nicht lebensgefährliche Infektion des Körpers kann es mit einem Schlage werden, wenn die Keime den puerperalen Uterus befallen, da derselbe für ihre Entwickelung einen so äusserst günstigen Nährboden abgiebt, für die Therapie sowohl als für die Selbstabwehr des Organismus aber andererseits ungünstige Verhältnisse darbietet.

Diese Vorkommnisse sind selten und in der Litteratur noch kaum berührt; dies bezeugt auch das Votum von v. Rosthorn in der Diskussion zur Puerperalfieberfrage am VIII. Gynäkologenkongress in Berlin; er sagt: „Meine Beobachtungen und Erfahrungen über die Morbiditätsverhältnisse im Wochen-

Digitized by Google

bett habe ich vor ca. zwei Jahren niedergelegt[1]) . . . Schon dort habe ich hervorgehoben und möchte dies heute wieder thun, dass von seiten der Geburtshelfer der Infektion auf hämatogenem Wege mehr Beachtung geschenkt werden möge. Ich kann mir in chirurgischem Sinne ganz gut denken, dass die Infektionserreger von irgend einem Depôt im Organismus nach dem locus minoris resistentiae, das ist hier der wunde Genitalapparat, auf dem Wege der Blutbahn verschleppt werden, daselbst einen guten Nährboden finden, sich rasch vermehren und damit deletäre Folgen herbeizuführen im stande sind. — So erkläre ich mir den in der oben erwähnten Statistik angeführten Fall, in welchem bei schwerer Streptokokkenangina, die anfangs für Diphtherie gehalten wurde, infolge des hohen Fiebers Frühgeburt und, trotzdem sicher nicht indagiert worden war, puerperale Sepsis eintrat, welcher die Frau in kürzester Zeit erlag. Eine äussere Verletzung am Damm oder in der Scheide lag in diesem Falle nicht vor. In diese Gruppe gehört gewiss eine Reihe von Fällen, welchen man den Namen Autoinfektion zusprechen könnte, nur müssten dieselben von jenen im Ahlfeldschen Sinne angedeuteten getrennt werden."

Einen anatomischen Beleg hierfür konnte indes v. Rosthorn nicht erbringen. An der Baseler Klinik hatte ich Gelegenheit, zwei hierher gehörige Fälle zu beobachten und mikroskopisch-bakteriologisch zu untersuchen.

I. Fall.

R.-O. 35 J. I P.

Spitaleintritt 2. IV.

Anamnese: Am 27. III. erkrankte die Frau mit Schüttelfrost, Kopfschmerz, stechenden Schmerzen auf der rechten Brustseite. Etwas Husten ohne Auswurf. Der behandelnde Arzt stellte eine rechtseitige croupöse Pneumonie fest. Am 30. III. verspürt Pat. Schmerzen im Leib; derselbe nimmt an Umfang zu, wird gespannt und druckempfindlich — Stuhl und Winde verhalten; vom 31. III. ab Aufstossen, Erbrechen, Dyspnoe.

Status beim Spitaleintritt am 2. IV.

Aussehen stark cyanotisch; Sensorium benommen; Puls klein, 124; Temp. 36,6. Respiration beschleunigt, mühsam; ganze rechte Lunge zeigt gedämpften Perkussionsschall, bronchiales Atmen, klein- und mittelblasige Rasselgeräusche. Abdomen stark aufgetrieben, sehr schmerzhaft bei Berührung; giebt überall tympanitischen Schall mit Ausnahme des rechten Hypogastriums, wo der kindliche Körper der vorderen Bauchwand anliegt. Herztöne werden nicht gehört.

---

[1]) Monatsschrift f. Geburtsh. u. Gynaekol. Band V, p. 551.

Digitized by Google

Zustand verschlimmert sich zusehends trotz Analeptika, weshalb zur künstlichen Entbindung geschritten wird.

Der Cervikalkanal ist erhalten, aber für zwei Finger durchgängig; die Fruchtblase ist noch erhalten. Das Kind präsentiert sich in II. Gesichtslage, Kinn nach hinten. In Chloroformnarkose, die gleich zu Beginn durch einen asphyktischen Anfall gestört wird, wird die Wendung ausgeführt, und das Kind nach Perforation des Kopfes extrahiert. Die Placenta folgt auf leichten Druck. Das Fruchtwasser ist leicht getrübt, aber geruchlos. Der vorausgegangenen Manipulationen halber konnte das Kind zur bakteriologischen Untersuchung nicht verwertet werden.

Pat. erwacht nicht aus der Narkose, Exitus nach $1^1/_2$ Stunden im Kollaps.

Die nach ca. 18 Stunden ausgeführte Sektion ergiebt folgenden Befund: (Auszug)

Rechte Lunge: Unterlappen stark ödematös, lufthaltig. Im Bereich des Mittel- und Oberlappens zeigt die Pleura fibrinös-eitrige Auflagerungen, die stumpf abtrennbar sind. Ober- und Mittellappen auf dem Durchschnitt derb, nicht lufthaltig, aus den Bronchien lassen sich Eiterpfröpfe ausdrücken.

Linke Lunge überall lufthaltig.

Bei Eröffnung der Bauchhöhle zeigen sich die Darmschlingen stark aufgetrieben; im oberen Teil frei, spiegelnd, im unteren verklebt durch fibrinöseitrige Auflagerungen, und rötlich injiziert. Dazwischen und im Cavum Douglasii gelber, dünnflüssiger, geruchloser Eiter. Die Auflagerungen sind am stärksten um die Uterusadnexe herum; der Uterus ist glänzend, frei von Adhärenzen, weich und reicht bis zum Nabel.

Darmkanal: Coecum und Processus vermiformis frei; im unteren Teil des Kolon ein altes, vernarbtes Geschwür, im Rektum eine kleine frische Verletzung der Schleimhaut.

Diagnose: Rechtsseitige konfluierende Bronchopneumonie des Ober- und Mittellappens; Pleuritis sero-fibrinosa, Peritonitis purulenta.

Die bakteriologische Untersuchung des Falles ergiebt nun folgendes:

Der Eiter in den Bronchien enthält im Deckglaspräparat Diplokokken und ziemlich grosse, dicke Stäbchen, die nach Gram gefärbt bleiben.

In Bouillon abgeimpft, wachsen die Kokken zu langen, schön gewundenen Ketten aus; ebenso haben sich die Stäbchen sehr üppig entwickelt, auf Agar wachsen die Stäbchen wenig reichlich, die Streptokokken sterben bald ab; ebenso lassen sie sich in Bouillon nur bis zur vierten Generation weiter züchten. Die Stäbchen aus der Kultur zeigen dieselben Eigenschaften wie auf dem Deckglaspräparat.

Eiter aus der Bauchhöhle:

Deckglaspräparat: Diplokokken, Stäbchen, beide nach Gram färbbar und den Mikroben aus der Lunge morphologisch sehr ähnlich.

Die Wachstumserscheinungen auf Bouillon und Agar sind dieselben wie für die Lungenkeime; wir sind daher berechtigt, die von den beiden Fundorten herstammenden Mikroben als identisch anzusehen.

Der Uterus wurde zunächst uneröffnet in Formalin übertragen, dann in Alkohol weiter gehärtet, um erst nach der Härtung aufgeschnitten zu werden. Er zeigt folgende Verhältnisse:

Digitized by Google

Äussere Masse: Breite zwischen den Tubenecken: 15 cm,
Höhe 19 cm.
Innere Masse: Cervix 5 cm,
Corpus 13 cm.
Das Os int. scharf gezeichnet.
Wanddicke am Fundus 12 mm,
Hintere Wand 25 mm,
Vordere Wand 20 mm.

Die Insertion der Placenta befindet sich an der vorderen Wand und am Fundus.

Breite derselben 9 cm,
Höhe 7 cm.

Der untere Rand derselben ist 7 cm über dem Os int.

Zur Untersuchung wurden keilförmige Stücke entnommen 1) aus der Placentarstelle und 2) vom übrigen Endometrium. Dieselben wurden in Paraffin eingebettet und in toto sagittal geschnitten, so dass man auf demselben Schnitt die ganze Uteruswand vom Endometr. bis zur Serosa zu Gesicht bekam.

Die einen wurden mit Hämatoxylin, die anderen nach Gram gefärbt (es schien uns diese eine Bakterienfärbung genügend, weil die bakteriologisch nachgewiesenen Bakterien alle die Färbung nach Gram annahmen).

Schnitte mit Hämatoxylin:

Die Decidua fehlt bis auf kleine Überreste, die der Muscularis aufliegen und durch die Einlagerung von Deciduazellen ihre Natur erkennen lassen. Gegen das Uterusinnere zu ist ein Blutgerinnsel aufgelagert, das besteht aus hauptsächlich roten Blutkörperchen, gegen das Centrum zu vermischt mit weissen Blutkörperchen und Fibrin.

Die Loslösung der Placenta erfolgte also hier auffallend nahe der Muscularis, näher als wir es gewöhnlich antreffen.

Die Muscularis ist von Rundzellen durchsetzt, die in Zügen sich überall zwischen die Muskelbündel einschieben und besonders reichlich die Gefässe umgeben.

Die Serosa ist als Endothelsaum fast in der ganzen Ausdehnung ununterbrochen zu erkennen; bloss an einzelnen Stellen sind Lücken vorhanden, wo dann die Muscularis frei zu Tage liegt.

Das ganze Myometrium ist durchsetzt von Gefässen: Arterien von normaler Beschaffenheit, die leer sind; Venen, die sich je nach Grösse etwas verschieden verhalten; die grössten sind leer, während die mittleren und kleinen Thromben enthalten; letztere zeigen weder eitrige Einschmelzung noch Nekrose; ausserdem ist das Gewebe durchsetzt von grossen Lymphspalten.

Gramsche Färbung.

Das mikroskopische Bild zeigt zweierlei Arten von Keimen, erstens die Kokken und zweitens die Stäbchen; erstere, obschon im Gewebe nur selten zu ganz kurzen Kettchen angeordnet, zeigen sonst die grösste Ähnlichkeit mit den Kokken, die wir aus dem Eiter züchteten; dasselbe gilt für die Stäbchen; wir betrachten sie als identisch.

Am Schleimhautrand finden wir ein Gemisch von Stäbchen und Kokken zwischen dem Blutgerinnsel, das der Oberfläche anhaftet, und dem Uterusgewebe; sie dringen von da in einzelne offene Gewebsspalten und Gefässlumina und

Digitized by Google

lassen sich nun durch die ganze Dicke der Uteruswand verfolgen; in den Lymphspalten, die fast sämtlich von zahlreichen Keimen infiziert sind, sehen wir sie wandständig angeordnet, entweder in fortlaufenden Zügen oder in einzelnen grösseren, getrennten Häufchen; am auffallendsten sind letztere da, wo kleine Gefässverzweigungen einmünden; auf den ersten Blick scheint es dann, als ob die Mikroben direkt ins Gewebe eindringen würden, während bei verschieden hoher Einstellung man das Vorhandensein eines feinen Gefässes nachweisen kann, welches die Bakterien begrenzt.

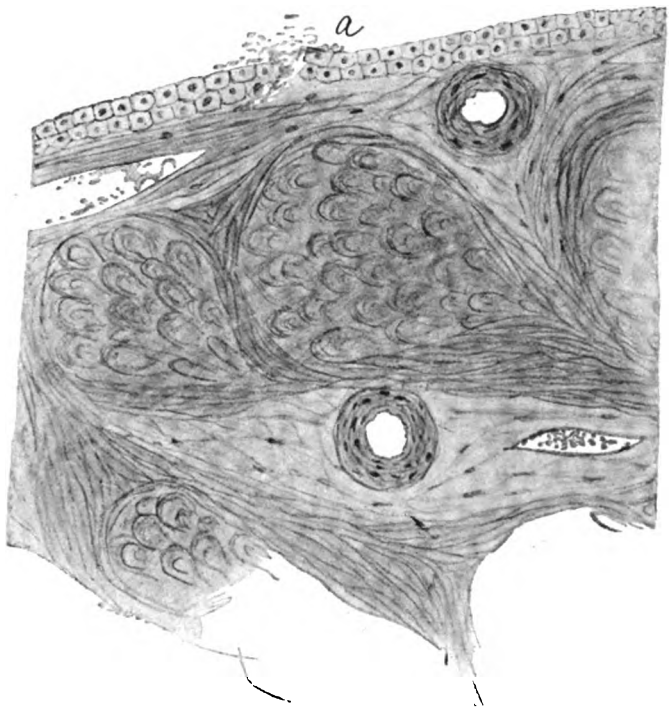

Schnitt durch den subserösen Teil der Uteruswand bei Fall I. Die Kokken in Lymphspalten angehäuft. Bei *a* Durchbruch durch das Peritoneum.

Die Venen sind nur in der Minderzahl befallen, und zwar sind es nur die kleineren Aste, welche dann, wie wir oben sahen, Thromben enthalten; die Thromben sind nicht direkt infiziert, d. h. die Bakterien sind nur ihrem Rand aufgelagert und dringen nicht in dieselben ein; irgend eine sichtbare Alteration rufen sie an denselben nicht hervor. Die Gefässwände sind ebenfalls intakt.

Die peritoneale Oberfläche ist frei von Keimen, mit Ausnahme derjenigen Stellen, wo der Endothelüberzug unterbrochen ist. Hier sehen wir die Keime von den zunächst liegenden Gefässen an die Oberfläche dringen in Form von kleinen Häufchen, die aber nirgends zusammen konfluieren und auch das benachbarte Peritoneum intakt lassen.

Digitized by Google

Zur Untersuchung wurden noch entnommen:

Stücke aus dem Ligam. lat., so dass ein Sektor sagittal ausgeschnitten wurde durch die ganze Höhe des Ligaments von der Tube bis zur Basis. An beiden Ligam. wurden mehrere solche Stücke ausgeschnitten, speziell auch am peripheren Ende, wo, wie aus dem Sektionsprotokoll ersichtlich, sich fibrinöse Auflagerungen auf der peritonealen Oberfläche finden. Die Stücke wurden in Paraffin eingebettet, in toto geschnitten und aufgeklebt, so dass auf jedem Schnitt das Lumen der Tube, der Peritonealüberzug und alle Gefässdurchschnitte sichtbar wurden. Ein Schnitt wurde gelegt lateral von der Tube durch das Lig. infundibulo-pelvicum.

Die Schnitte werden wieder teils mit Hämatoxylin, teil nach Gram gefärbt.

Hämatoxylinschnitte:

Tube: Schleimhaut normal gefaltet, Lumen überall erhalten; Epithelien überall vorhanden. Das Stroma der Tubenschleimhaut und die ganze Muscularis sind von Rundzellen durchsetzt; an einzelnen Stellen sind dieselben gehäuft und drängen das Epithel etwas gegen das Lumen der Tube vor.

Die Gefässe in der nächsten Umgebung sowohl als die grösseren an der Basis des Ligam. sind thrombosiert, mit Ausnahme der Arterien; die Thromben sind wandständig, füllen das Lumen der Gefässe bloss zu ca. $^1/_2$—$^2/_3$ aus und zeigen keine Degenerationserscheinungen — weder Nekrose noch eitrige Einschmelzung.

Die Bakterienfärbung nach Gram ergab durchweg negative Resultate; weder in der Tube noch in den Gefässen des Lig. lat. oder des Lig. infundibulo-pelvicum konnten Mikroben nachgewiesen werden.

Eine weitere Untersuchung erstreckte sich auf das Zwerchfell. Es ist Hägler[1]) gelungen zu zeigen, dass bei Empyem die Keime von der Pleurahöhle aus das Diaphragma durchwandern, wo sie in den Lymphspalten sich mikroskopisch nachweisen lassen, und durch Kontiguitätsinfektion eine Peritonitis hervorrufen können. Obschon nach dem Befund an der Leiche dieser Weg der Infektion nicht sehr wahrscheinlich erscheinen musste, schien es uns doch notwendig, unsere Untersuchung daraufhin zu erstrecken. Mehrere Stücke wurden von verschiedenen Stellen des Zwerchfelles entnommen und geschnitten, aber auch hier konnten wir keine Spur von Keimen auffinden; auch der Pleurafläche waren keine Mikroben aufgelagert.

Dem Befunde nach müssen wir annehmen, dass die Infektion des Uterus zu stande kam auf dem Wege der Blutbahnen und nicht durch Kontinuität von der Pleura aus.

Das mikroskopische Bild des infizierten Uterus unterscheidet sich nicht von demjenigen bei der gewöhnlichen intrauterinen Infektion; wir finden Keime von der Mucosa aus und hier am zahlreichsten, durch die ganze Uteruswand hindurch bis zur Serosa in den Lymphgefässen angeordnet, ganz wie bei der lymphatischen Form der puerperalen Pyämie. Der Vorgang lässt sich so erklären: eine Infektion von aussen ist im konkreten Fall ausgeschlossen; der

[1]) Prof. Hägler hat die Ergebnisse dieser Untersuchungen in einer Dissertation veröffentlichen lassen. E. Burckhardt, Über Kontinuitätsinfektion durch das Zwerchfell. Beiträge zur klin. Chirurgie XXX. Band, 3. Heft.

Digitized by Google

Exitus trat wenige Stunden nach der Extraktion des Fötus ein, ohne vorausgegangene intrauterine Massnahmen. Die im Blut zirkulierenden Keime fanden in der Placenta einen zur Weiterentwickelung günstigen Boden und drangen von dort in die Lymphspalten des Uterus ein; von dem Moment ab bildet der Uterus eine pyämische Metastase; ob der Fötus auch infiziert werde, hängt davon ab, ob die Placenta intakt bleibt oder nicht; wird das Epithel der Chorionzotten zerstört, so können die Mikroben in die fötale Cirkulation gelangen und werden hier besonders in der Leber nachgewiesen werden können.

Die Entscheidung im vorliegenden Falle ist leider nicht möglich; aus äusseren Gründen konnte die Untersuchung nicht durchgeführt werden. Es ist jedoch wahrscheinlich, dass der Fötus der Infektion anheimfiel; er war vor der Geburt abgestorben.

Das Peritoneum ist sehr wahrscheinlich sekundär infiziert worden; die Entzündungserscheinungen sind frisch und noch lokal, beschränkt auf die den Uterus umgebenden Partien. Die Infektion durch die Tuben konnte nicht nachgewiesen werden, hingegen sahen wir, dass die Keime den Peritonealüberzug des Uterus erreichen, von innen nach aussen vordringend, und das ist wohl der Weg der Infektion.

Also primärer Infektionsherd in den Lungen (Mischinfektion von Streptokokken und Stäbchen); Verschleuderung der Mikroben im Körper, wo sie sich festsetzen in den Placentar- resp. den mütterlichen Blutsinus und von da eine in der Hauptsache lymphatische Infektion des Uterus hervorrufen, die ihrem anatomischen Verhalten nach mit den exogenen Infektionen übereinstimmt und durch Übergreifen auf die Serosa uteri eine im Moment des Exitus noch lokalisierte Peritonitis hervorbringt.

II. Fall.

Frau B. 33 J. V P., wird uns im Beginn der Geburt zugeführt von der medizinischen Klinik. Pat. lag dort seit zwei Tagen an schwerer Pneumonie; die Wehen hatten eingesetzt am Abend vor dem Eintritt in unsere Klinik; schon vorher, also mindestens einen Tag vor der Geburt, klagte Pat. über heftige Schmerzen in der rechten Schulter.

Status beim Eintritt in die Frauenklinik:

Schlechtes Aussehen, Lippen leicht cyanotisch; Zunge belegt; Temp. 38.3. Puls 120.

Über dem Unterlappen der rechten Lunge (bei Untersuchung in Rückenlage) stark relative Dämpfung mit leicht tympanitischem Beiklang; in der Ausdehnung der Dämpfung fernklingendes Bronchialatmen, kleinblasiges, feuchtes Rasseln.

II. Schädellage, Muttermund zweifrancsstückgross, Blase erhalten. (Pat. wurde nur einmal innerlich untersucht.)

Geburt rasch und leicht mit einer einzigen Presswehe; leichte Expression der Placenta. Keine Blutung.

Kind 44 cm lang, 2200 g schwer, lebt. Placenta 440 g.

Allgemeinbefinden nach der Geburt schlecht; Puls schwach; viel Husten: rötlicher, rostfarbener Auswurf.

Lungenbefund am Tage post partum: Dämpfung vorn gestiegen bis über III. Rippe, hinten bis Spina scapulae; überall Bronchialatmen, besonders stark hinten, mittel- und kleinblasige feuchte Rasselgeräusche.

Digitized by Google

Therapie: Digitalis, Alkohol.

Lochialfluss normal, am Unterleib nichts Besonderes nachweisbar.

Allgemeinbefinden wird zusehends schlechter; Temperatur schwankt zwischen 38.8 und 38.9; Puls 120—140. Häufig Dyspnoeanfälle; Diarrhoe.

Am neunten Wochenbettstage wird Pat. wieder auf die medizinische Klinik zurücktransferiert, wo sie nach vier Tagen stirbt. Aus dem weiteren Verlauf ist noch zu bemerken, dass auf der medizinischen Klinik ein Abscess am rechten Schultergelenk, das eine deutliche Anschwellung zeigte, eröffnet wurde und darin pneumokokkenhaltiger Eiter gefunden wurde. (Prof. Hägler.)

Zur Untersuchung konnte ich leider nur den Uterus erhalten; derselbe wurde in Alkohol gehärtet und einzelne Stücke zur Untersuchung herausgeschnitten, von der Placentarstelle, die noch als erhabene rauhe Stelle deutlich zu erkennen war, sowohl als aus anderen Teilen des Corpus uteri. Dieselben wurden in Paraffin eingebettet, geschnitten und zum Teil mit Hämatoxylin, zum Teil nach Gram gefärbt.

An den Hämatoxylinschnitten sehen wir, dass die Lösung der Placenta in der normalen Schicht erfolgt ist. Die Muscularis ist von Rundzellen mässig durchsetzt, die sich hauptsächlich den Gefässbündeln entlang in Zügen hinziehen. Die Serosa ist erhalten, an einigen Stellen nur ist das Epithel lädiert. In den nach Gram gefärbten Schnitten haben wir einen Befund, der dem in Fall I beschriebenen ziemlich ähnlich ist. Die Kokken sind hier als Diplokokken angeordnet; zahlreich, meist gruppen- und haufenweise angeordnet an der Placentarfläche, lassen sie sich von da aus verfolgen in die Lymphspalten und kleinen Gefässe, allmählich weniger dicht liegend, durch die ganze Dicke der Uteruswand; einen Übergang auf das Peritoneum konnten wir nicht auffinden.

Wenn es Prof. Hägler am gleichen Fall gelungen ist, anatomisch nachzuweisen, dass die Kokken direkt von der Pleurahöhle durch das Zwerchfell in die Bauchhöhle überwanderten, so ist uns ein ähnlicher Nachweis für das Überwandern von der Bauchhöhle in den Uterus nicht geglückt. Wohl finden wir an einigen Stellen den Peritonealüberzug des Uterus lädiert; ob aber diese Stellen den Keimen als Eingangspforte in den Uterus gedient haben, ist zum mindesten zweifelhaft; nachdem wir an der Innenfläche des Uterus, in specie an der Placentarstelle mehr Kokken finden als in der übrigen Uteruswand, ist es im Gegenteil wahrscheinlich, dass von dort aus, wohin die Kokken auf hämatogenem Wege gelangen konnten, die Infektion des übrigen Uterus stattgefunden hat. Klinische Symptome können wir zur Beurteilung nicht heranziehen, da bei dem schweren Allgemeinzustand der Pat. die Infektion des Uterus als solche nicht mehr zu imponieren vermochte.

Von der Möglichkeit einer Infektion des Uterus per vaginam dürfen wir wohl absehen, da bei stehender Blase einmal untersucht wurde und die Geburt sehr rasch und glatt verlief. Der infizierte Uterus wäre vielmehr anzusehen

---

[1]) Ich halte hier letzteres für wahrscheinlich, weil bei der schwer kranken Frau die Placenta der Invasion der Pneumokokken einen schwachen Widerstand entgegengestellt hätte und deshalb sehr bald durchwuchert worden wäre.

Digitized by Google

als eine pyämische Metastase der pneumonischen Infektion, gerade so wie der Abscess des rechten Schultergelenkes. Wann die Infektion des Uterus erfolgt ist, lässt sich nicht feststellen; es ist aber zum mindesten wahrscheinlich, dass der Uterus entweder erst kurz vor der Geburt oder vielleicht erst im Wochenbett infiziert wurde; nach unseren Kenntnissen über den Übergang von Mikroben, speziell von Pneumokokken von Mutter auf Kind auf placentarem Wege müssten wir bei früher erfolgter Infektion als wahrscheinlich voraussetzen, ein krankes oder totes Kind zur Geburt kommen zu sehen.[1]) In unserem Fall war das Kind gesund.

Eine ganz analoge Auffassung verdient nach meiner Ansicht auch der von Krönig beschriebene Fall von Kolibazilleninfektion des Uterus (S. 107 der Bakteriologie des weiblichen Genitalkanals). Es handelt sich hier um einen perityphlitischen Abscess, von dem aus erst sekundär Uterus und Fötus infiziert wurden.

Levy[1]) (Strassburg) hat bakteriologische Untersuchungen angestellt an Fällen von Pneumonie der Mutter mit Übergang auf den Fötus; in diesen Fällen wurde bloss das bakteriologische Verhalten von Placenta und Fötus geprüft, und auf diese Weise der Übergang der Kokken von Mutter auf Kind nachgewiesen. Die Pneumonie verlief regelmässig tödlich für die Mutter sowohl als das Kind. Dies allein schon musste dafür sprechen, dass der mütterliche Organismus schwerer infiziert wurde, als es bei einer unkomplizierten croupösen Pneumonie der Fall zu sein pflegt.

Es ist denkbar, dass bei den vielen in der Litteratur angeführten Fällen von intrauteriner Infektion des Fötus der für die Mutter meist üble Ausgang beruhte auf Infektion des Uterus, d. h. einer pyämischen Verbreitung der Primäraffektion.

Ich kenne nur einen Fall in der Litteratur, wo das Auftreten einer uterinen Metastase bei anderweitigem Primärherd in richtiger Weise beleuchtet ist; er stammt aus dem Jahre 1894 und ist von Czemetschka[2]) beschrieben; der Fall ist kurz folgender: Frau mit Pneumonie gebiert spontan ein pneumonisches Kind, das nach 36 Stunden an Pneumonie (bakt. Nachweis d. Diplokokken) stirbt. Mutter stirbt nach 4 Tagen; anatomischer Befund: Pneumonia lob. dextr; Rhinitis suppurat.; Meningitis, Endocarditis, Metrolymphangitis simistra; über letzteren Punkt folgendes: In der Peritonealhöhle kein abnormer Inhalt; Uterus schlaff, weite Höhle mit Blut-

[1]) Archiv für experiment. Pathol. u. Pharmak. 1889. Ich führe diese Arbeit speziel an, weil sie nach meinen litterar. Nachforschungen die erste ist, welche das erwähnte Kapitel bearbeitet Seither sind über dasselbe Thema eine ganze Anzahl von Publikationen erschienen.

[2]) Prager medizin. Wochenschr. Bd. XIX 1894, pag. 233.

Digitized by Google

gerinnseln; unter dem Peritoneum des linken Horns zeigen sich die Lymphgefässe in einem umschriebenen, ca 5 ccm grossen Bezirk von Eiter erfüllt; auf dem mikroskopischen Schnitt sehen wir die Lymphgefässe mit Eiter gefüllt, deren Wand ebenso wie die Nachbarschaft eitrig infiltriert. — Verf. deutet den Fall als primäre Infektion der Nase, sekundäre intrauterine Infektion des Fötus, Infektion des Uterus durch die Blutbahn.

Überall wurde der Fränkelsche Pneumoniecoccus nachgewiesen.

Drei der beschriebenen Fälle, der von Cz. und die meinigen, gehen aus von einer Pneumonie; es ist leicht denkbar, dass in anderen Fällen der Primärherd weniger eklatant ist, ja vielleicht ganz verborgen bleibt während des Lebens; wir bekommen dann die sog. „cryptogenetische Infektion". — Möglicherweise gehören auch einzelne Fälle von „Selbstinfektion" hierher.

II. Puerperale Sepsis durch Infektion des puerperalen Uterus mit Pneumococcus Fränckel. Metastatische Pneumokokkenmeningitis. — Exitus.

Die Bedeutung des Pneumococcus Fränckel als Erreger nicht nur der Pneumonie, sondern verschiedener mit Eiterung verbundener Erkrankungen, von einfachen Abscessen bis zur Pyämie mit tödlichem Ausgang, ist in den letzten Jahren erkannt und betont worden. Wenn auch von einigen Autoren, z. B. Lehmann, der Pneumococcus als Unterart des Streptococcus betrachtet wird, so scheint uns doch eine Differenzierung klinisch und bakteriologisch noch wünschbar. — Als Erreger einer puerperalen Sepsis mit uteriner Eintrittspforte wurde er bis jetzt nicht gefunden, was bei seiner offenbar sehr weiten Verbreitung verwundern muss. Folgender Fall soll die Lücke ausfüllen:

Frau Schr.-R. 35 J.

Zwölfmal normal geboren. Letzte Geburt 7. VII. Geb. spontan. Nachgeburtsperiode ohne Störung.

9. VII. Nachts unruhig, Schmerzen im Leib und Kopf. Temp. 38.0—38.3.

10. VII. 38.2—39.6. Der herbeigerufene Arzt verordnet Eis auf Abdomen und Kopf. Ergotin.

12. VII. Spitaleintritt. 39.4. Sensorium benommen, mehrmals gebrochen.

Status praesens bei der Aufnahme:

Kräftig gebaute Frau. Cyanose des Gesichts; Augen deviiert, starr; Nackensteifigkeit. Puls filiform 180.

Digitized by Google

Abdomen stark aufgetrieben; Uterus vergrössert; Fundus nach rechts verlagert, Nabelhöhe erreichend.

Urin mit Spuren von Eiweiss.

Auszug aus dem Sektionsprotokoll:

Febris puerperalis; Diphtherit. belegte Placentarstelle; Meningitis suppurativa; Nephritis parenchymat.; Milztumor; Degeneratio cordis; beginnende Pelveoperitonitis.

Abdomen aufgetrieben; in der Beckenhöhle findet sich etwas trübe seröse Flüssigkeit; Uterus kindskopfgross; Höhle desselben erweitert; Placentarstelle über handtellergross an der hinteren Wand, rauh, missfarben; Uteruswand bis 3 cm dick; Gesamtlänge des Uterus 18 cm.

Innenseite der Dura mater injiziert; weiche Häute der Konvexität und Basis eitrig infiltriert; Durchschnitt durch das Grosshirn feucht, derb, teigig.

Im subarachnoidalen Eiter finden sich typische Diplokokken-Lanceolaten; auf Agar überimpft, wachsen dieselben mit den typischen Charakteren der Pneumokokken.

Das Sekret des Uterus konnte bei dem schlechten Allgemeinzustand intra vitam nicht untersucht werden.

Nach dem Tode entnommenes, oberflächliches Sekret enthält Gemisch von Diplokokken und Fäulnisbakterien.

Der Uterus wird sofort in Alkohol eingelegt und zur Untersuchung gehärtet.

Der Untersuchungsbefund ist folgender:

Stücke entnommen an der Placentarstelle, die ganze Dicke der Uteruswand umfassend, in Paraffin eingebettet, zum Teil mit Hämatoxylin, zum Teil nach Gram gefärbt.

Die mikroskopische Untersuchung ergiebt folgende Resultate:

Der Rand des Schnittes gegen das Endometrium zu ist gebildet durch eine Zone von nekrotischem Gewebe, das in dünner Schicht der Muscularis aufliegt, eine Struktur kaum mehr erkennen lässt, sich aber durch die noch darin erkennbaren Deciduazellen als Reste der Serotina ansprechen lässt. Diese Schicht wächst an einigen Stellen zu grösseren Schollen an. Nirgends, weder in der strukturlosen Randzone noch in der angrenzenden Muskulatur ist eine Anhäufung von Rundzellen nachweisbar, etwa in Form einer Reaktionszone. — Rundzellen finden sich bloss in der Muscularis, dem Verlauf der Gefässe und der Gefässbündel entsprechend.

Am freien Rand sehen wir eine fast ununterbrochene Reihe von Diplokokken; an einzelnen Stellen sind sie vermischt mit langen, dicken, eckigen, nach Gram stark färbbaren Stäbchen; die Anordnung der Kokken wie der Stäbchen ist eine regellose; erstere dringen in das nekrotische Gewebe ein, ohne sichtbare Ordnung; in einer der grösseren Gewebsschollen ist ein Herd von Kokken

Digitized by Google

central im Gewebe scheinbar ohne Zusammenhang mit den randständigen Mikroben.

Durchgehen wir die Schnitte durch die Uteruswand vom Schleimhautrand gegen die Serosa, so können wir die Kokken verfolgen, wie sie in Zügen (bei schwacher Vergrösserung als blaue Streifen erkennbar) in den Lymphspalten liegen, überall wandständig, am dichtesten an den Einmündungsstellen kleinerer Gefässe. Sie sind nirgends direkt im Gewebe, sondern bei genauer Einstellung immer in präformierten Gewebsspalten. — Die Venen sind leer, frei von Thromben und enthalten keine Mikroben.

Gegen die Peritonealoberfläche zu werden die Mikroben spärlicher; es sind weniger Lymphgefässe befallen, und die Anhäufungen von Kokken sind weniger dicht. Dennoch lassen sie sich bis zur Serosa verfolgen; das Endothel fehlt an ziemlich grossen Strecken; und an solchen sehen wir Häufchen von Kokken, die dicht und zahlreich sind; es lässt sich in den Schnitten ein direkter Zusammenhang dieser Kokkenhäufchen mit den intravasculären des Myometriums nirgends sicher nachweisen; die obersten mit Kokken besetzten Lymphspalten sind zwar dicht unter der Serosa; ich glaube demnach, dass es nur Zufall ist, wenn der direkte Übergang vom einen zum andern sich im Mikroskop nicht nachweisen lässt. — Für das Fortschreiten von innen nach aussen, von der Mucosa zur Serosa spricht auch der Umstand, dass wir bei der Obduktion eine beginnende Pelveoperitonitis konstatieren konnten.

Der Gang der Infektion bietet, wie ersichtlich, nichts besonderes dar; es ist dasselbe Bild, wie wir es bei einer Streptokokkeninfektion auch finden würden. Interessant ist bloss die Art der Keime, die ja wohl nichts Frappantes an sich ist, jedoch bis jetzt noch nie konstatiert werden konnte.

Der Pneumococcus wurde bis jetzt bloss, und zwar relativ häufig, im Tubeneiter gefunden, sei es allein oder gemischt mit Keimen anderer Art, als Erreger einer tödlichen uterinen Puerperalinfektion wurde er bis jetzt bloss vermutet, noch nie sicher konstatiert.

Digitized by Google

Aus der Frauenklinik der Universität zu Breslau.

Die blutige Reinversion des Uterus durch Spaltung der hinteren Wand nach Eröffnung des hinteren Douglas.

Von

Otto Küstner.

Mit 2 Textabbildungen.

Seit meiner Veröffentlichung im Jahre 1893 ist meine Methode der blutigen Reinversion des invertierten Uterus durch Spaltung der hinteren Wand nach Eröffnung des Douglas in einer nicht unbeträchtlichen Anzahl von Fällen geübt und mit Erfolg ausgeführt worden. Sie hat fast ungeteilten Beifall gefunden und wird fast allerseits als das korrekte Verfahren anerkannt, konservierend eine Inversion, welche stumpf nicht zu reinvertieren ist, zu behandeln. Das Verfahren hat die verstümmelnde Totalexstirpation oder Amputation des invertierten noch funktionstüchtigen Uterus fast völlig verdrängt, es ist das Verfahren der Wahl, die verstümmelnde Operation der Notbehelf geworden. Auch die Modifikationen und neuen Verfahren, welche nach meiner Veröffentlichung angegeben sind, acceptieren alle das Essentielle und Wesentliche meiner Methode, nämlich die partielle mediane Spaltung des Uterus.

Mein im ersten Falle ausgeführtes Verfahren bestand in folgendem:

1. Quere breite Eröffnung des Douglasschen Raumes.
2. Eingehen durch denselben von hinten her in den Inversionstrichter mit dem Finger.
3. Einschneiden in die hintere Wand des Uterus von der Schleimhautfläche aus longitudinal, womöglich genau in der Mittellinie; der Schnitt ist bis durch die Peritonealbekleidung des Uterus durchzuführen.

Digitized by Google

4. Reinversion des Uterus, indem man mit dem Zeigefinger vom Douglasschen Raume aus den Trichter fixiert und mit dem Daumen derselben Hand den Fundus einstülpt.

5. Vernähen der Uteruswunde von der Peritonealseite aus durch tiefgreifende und oberflächliche Suturen.

6. Vernähen des Douglasschen Raumes.

Ich habe seitdem noch in zwei Fällen nach derselben Methode mit demselben Erfolge operiert. Der 2. Fall ist von meinem Assistenten Dr. Bertholdt publiziert, trotzdem möchte ich einen kurzen Abriss der Krankengeschichte auch dieses Falles noch einmal geben, um so eher, als seine Publikation in einer Zeitschrift erfolgt ist, welche von den gynäkologischen Referatblättern nicht berücksichtigt zu werden pflegt.

Fall I.

Frau Sillasso, 19 Jahre alt, seit ihrem 13. Jahre regelmässig menstruiert. Am 7. Februar 1893 Geburt eines lebenden Kindes nach dreitägigem Kreissen. Nachgeburt von unkundiger Hand durch Zug an der Nabelschnur entfernt. Im März seitens eines Arztes Reinversion versucht. Im Juni und Juli vier energische Reinversionsversuche seitens meines Assistenten Dr. v. Knorre. Im August noch zwei solche Versuche, ebenso wie die vorhergehenden vier in Narkose. Am 18. August blutige Reinversion:

Quere Aufschneidung des Douglas.

Eingehen von hier aus in den Inversionstrichter mit dem Zeigefinger der linken Hand; Spaltung der hinteren Uteruswand durch medianen Schnitt, welcher 2 cm über dem äusseren Muttermund beginnt und 2 cm unter dem Fundus endet, also etwa 4 cm lang ist.

Leichte Reinversion; Vernähen der Uteruswunde dadurch, dass sie in die Douglaswunde hineingezogen wird, durch tiefe und oberflächliche Nähte; Vernähen der Douglaswunde. Ungestörte Konvalescenz. Uterus bei der Entlassung in Anteversio-flexio.

Fall II.

Frau S., 52 Jahre alt, hat 6 mal geboren, zuletzt vor 20 Jahren. Periode regelmässig bis vor 2 Jahren, seitdem starke unregelmässige Genitalblutungen seit 1893 wird „Vorfall" bemerkt, welcher sich allmählich vergrösserte. Ausserhalb ist mehrfach Colpeuryse angewendet worden. 17. Januar 1898 konstatiere ich eine totale Uterusinversion mit Prolaps des Uterus und der Vagina, bewirkt durch ein mannsfaustgrosses, dem invertierten Fundus breit aufsitzendes submuköses Myom.

Am 17. Januar 1898 Abtrennen des Myoms mit dem Paquelin. Sorgfältige mikroskopische Untersuchung des Tumors. Dieselbe bestätigt die makroskopische Diagnose; Sarkom ist als völlig ausgeschlossen zu betrachten.

Im Laufe der nächsten Wochen trat, wie sonst öfter bei Myominversionen beobachtet, eine spontane Reinversion nicht ein.

10. Februar 1898 Narkose.

Digitized by Google

Quere Eröffnung des Douglas, Eingehen mit dem linken Zeigefinger in den Inversionstrichter, welcher sich als sehr eng erweist, so dass der Zeigefinger nicht bis an den invertierten Fundus vorgeschoben werden kann. Sagittaler Schnitt in die hintere Uteruswand von derselben Länge wie in Fall I, darauf Reinversionsversuch ohne Erfolg. Vergrösserung des Schnittes, sodass die ganze hintere Uteruswand inklusive der Portio gespalten ist; jetzt gelingt die Reinversion spielend leicht.

Wegen des bestehenden Prolapses Laparotomie, Ventrifixur des Uterus, Vernähung der Uteruswunde mit dicht gelegten Katgutnähten, ferner der Wunde im hinteren Scheidengewölbe von der Peritonealhöhle aus. Glatter Verlauf, höchste Temperatur 37,8. Übrigens wurde vorher intendiert, die Uteruswunde von der Douglaswunde aus zu nähen, was jedoch nicht gelang, da der Uterus nicht in die erforderliche starke Retroversionsstellung gebracht werden konnte. Trotz der totalen Uterusspaltung kommunizierte die Uteruswunde nicht mit der queren Wunde im Douglas, sondern bestand noch zwischen beiden als Gewebsbrücke das unverletzte hintere Scheidengewölbe.

Fall III.

Frau Wisotta, 33 Jahre alt, hat 6 mal geboren, zuletzt im Februar 1900. Entfernung der Nachgeburt durch Zug an der Nabelschnur.

Reinversionsversuch nicht vorgenommen.

Am 13. Juni Operation:

Sagittale Incision in den Douglas.

Sagittale Incision in die hintere Uteruswand, welche ca. 3 cm über dem äusseren Muttermunde beginnt und noch nicht ganz am Fundus endet.

Reinversion leicht; besonders dadurch erleichtert, dass von der Douglaswunde aus mit einer Hakenzange eingegangen, die Spaltwunde des Uterus gefasst und so die Reinversion durch Zug, nicht durch Druck bewirkt wurde. Nähen der Uteruswunde mit 8 Katgutsuturen. Auswischen des Douglasraumes, in welchem sich übrigens fast kein Blut befand, Nähen der Douglaswunde. Glatte Konvalescenz. Temperatur am Abend der Operation 38,0 von da ab bis zum 30. VI. höchste Temperatur 37,6. Uterus bei der Entlassung in Anteversioflexio, frei beweglich.

Um zu resümieren:

In Fall 1 uud 3 handelte es sich um inveterierte puerperale Inversionen, in Fall 2 um eine durch Myom bedingte.

In Fall 1 und 3 wurde die Reinversion mit meiner Methode bewirkt; in Fall 2 wurde dieselbe Methode angewendet, nachdem das Myom enukleiert, als solches durch sorgfältige mikroskopische Untersuchung rekognosziert und die Spontanreinversion nicht zu stande gekommen war.

In Fall 1 und 3, den puerperalen Inversionen, genügte die Spaltung der hinteren Uteruswand in der Ausdehnung von einigen Centimetern, in Fall 2, der durch Myom bedingten, nennen wir sie mit einem kurzen Ausdruck, der onkogenetischen Inversion, musste die ganze hintere Uteruswand gespalten werden.

In Fall 1 und 2 war die Douglaswunde quer, in Fall 3 sagittal geschnitten.

Digitized by Google

In Fall 1 und 3 wurde die Uteruswunde von der Douglaswunde aus, diese von der Scheide aus genäht. In Fall 2 nähte ich die Uterus- sowie die Douglaswunde, nachdem ich die Laparotomie gemacht hatte, vom Bauche aus. Letztere war gemacht worden, um den Uterus ventrifixieren zu können; die Ventrifixur erschien wegen des gleichzeitig bestehenden Prolapses als die zweckmässigste Operation angezeigt.

Die Konvalescenz verlief in allen 3 Fällen ohne jede Störung.

Wenn ich persönlich die Überzeugung habe, dass im Rahmen der gekennzeichneten und von mir in drei Fällen angewendeten Verfahren die blutige Reinversion jeder Uterusinversion gelingt, so stehe ich jetzt nachdem auf der Basis meiner ersten Publikation eine Litteratur über mein und ähnliche Verfahren angewachsen ist, nach Würdigung dieser auf dem Standpunkte, dass meine Methode die leistungsfähigste ist.

Die Punkte, welche von Bedeutung sind, sind folgende:

1. dass die Operation von der Scheide aus und zwar
2. nach Eröffnung des hinteren Douglas gemacht wird, dass
3. dementsprechend die hintere Uteruswand gespalten wird.

ad 1. Als G. Thomas, P. F. Mundé und ich die Laparotomie zwecks konservierender Behandlung der Inversion machten, intendierten wir zunächst einen Weg zu schaffen, auf welchem man den Inversionstrichter erst stumpf, nötigenfalls scharf erweitern könnte, um dann den invertierten Uterus durchdrücken zu können. Auch wollte man sich so eventuell vorhandene und die Reinversion hindernde Adhäsionen zwecks Lösung zugänglicher machen.

Nun haben aber die Erfahrungen der letzten Jahre ergeben, dass es sich um Adhäsionen meist nicht handelt, dass selbst bei sehr alten Inversionen noch keine Adhäsionen zu finden sind, welche den Inversionstrichter verlöten und ein Reinversionshindernis abgeben könnten. Nie sind Adhäsionen mit dem Intestinum beobachtet worden, also solche, deren Lösung unter allen Umständen zweckmässigerweise unter Kontrolle des Auges vorgenommen wird. Und auch sonst giebt es nichts, ist nichts zu gewärtigen, wozu bei eventueller Reinversion die Okularinspektion notwendig oder zweckmässiger als die Betastung wäre. Das einzige, was die Laparotomie leisten kann, eine Okularinspektion nicht nur des Inversionstrichters, sondern auch seiner Umgebung von oben, ist für die Reinversion überflüssig. Die Adnexa, besonders die Ovarien bedürfen, falls sie nicht durch Vergrösserung den Verdacht der Neubildung erwecken, nicht der Betrachtung. Sind sie normal klein, so lässt man sie selbstverständlich zurück und unberührt, besonders bei

Digitized by Google

jungen Frauen im noch zeugungsfähigen Alter, und ganz besonders dann, wenn bei den Operierten der Wunsch nach weiterer Nachkommenschaft besteht.

Dass man endlich von einer Laparotomiewunde aus das Operationsterrain bequemer und näher hätte, als von der Scheide, einer vorderen resp. hinteren Kolpocöliotomie aus, ist irrig. Von der Vagina aus hat man das Operationsterrain direkt vor den Augen, in den Händen, es liegt von hier aus sehr bequem und dem Operateur näher, als nach einer noch so vorteilhaft angelegten Bauchwunde.

Ich gehöre gewiss nicht zu den Operateuren, welche Vorteile der abdominalen Verfahren bei Operationen an den inneren weiblichen Genitalien verkennen, und wenn man die gynäkologischen Operateure je nach ihrer Neigung, Erziehung, wissenschaftlichen und praktischen Anschauung und Geschmacksrichtung in zwei Gruppen teilt, in die abdominalen und vaginalen, so muss ich mich eher zu den abdominalen rechnen. Trotzdem würde ich niemals eine Inversion zwecks blutiger Reinversion vom Abdomen aus in Angriff nehmen. Es sind überhaupt gar keine Verhältnisse denkbar, welche das Betreten des abdominalen Weges zweckmässiger erscheinen lassen. Und wenn Everke vor drei Jahren wieder auf das abdominale Verfahren zurückgegriffen hat, so lag in dem Falle kein Grund dafür vor; seinen Argumentationen kann ich nicht beitreten. Denn die Reinversion gelang Everke erst, nachdem er die hintere Uteruswand im Bereiche der Cervix bis in das hintere Scheidengewölbe gespalten, nachdem ein seichter Einschnitt in den vorderen Teil des Inversionstrichters sich für die Reinversionsmöglichkeit illusorisch erwiesen hatte. Das hätte er aber besser und bequemer von der Scheide aus haben können, zumal er ja doch, vielleicht nicht ganz absichtlich, vom Abdomen aus auch die Vagina im hinteren Gewölbe öffnete.

Und den Hauptakt der Operation, die eigentliche Reinversion, wurde in Everkes Fall vom Assistenten von der Vagina aus gemacht. Everke begab sich somit des einzigen Vorteils, den die Laparotomie vielleicht vor der vaginalen Operation hat, dass er die Reinversion durch Zug bewirken konnte; darüber unten.

Dass die allgemein anerkannten Vorteile der vaginalen Cöliotomie gegenüber der abdominalen, welche in Möglichkeit der Vermeidung von Bauchbrüchen, geringerer Infektionsgefahr, glatterer, ungestörterer Konvalescenz bestehen, auch für die blutige Reinversion

Digitized by Google

Geltung behalten, ist wohl eine kaum erwähnungsbedürftige Selbstverständlichkeit.

Der Weg für die blutige Inversionsoperation ist der vaginale.

ad 2 und 3.

Nach Bekanntgebung meiner Operation glaubte Kehrer in der Spaltung der vorderen Uteruswand einen Vorteil gegenüber meinem Verfahren erblicken zu dürfen, ebenso wie Polk, später Spinelli und Thorn die vordere Wand spalteten; diese allerdings nach Eröffnung des vorderen Douglas, während Kehrer sich nur mit der Uterusspaltung begnügte.

Glaubt man wie Kehrer ohne Aufschneiden des entsprechenden (vorderen oder hinteren) Douglas bloss mit der Spaltung der Uteruswand auskommen zu können, so mag es sein; dann ist es ganz irrelevant, ob man den Uterus an der Vorderwand oder der Hinterwand oder dem Fundus aufschneidet, alles wird den erwünschten Erfolg haben, es handelt sich dann eben um einen relativ leichten Fall.

Bestehen aber nach der Spaltung einer Uteruswand noch Reinversionsschwierigkeiten, so sind diese nur zu beheben, wenn man in der Spaltung weiter geht, sie auf die ganze Wand ausdehnt, sich also nicht mit der Spaltung eines Teiles einer Wand begnügt; und dann ist es natürlich korrekter, die hintere Uteruswand zu wählen, als die vordere, von welcher erst die Abtrennung der Blase nötig wäre. So würde ich bereits in meinem ersten Falle, wenn ich mit dem Schnitte der bezeichneten Grösse noch nicht Erfolg gehabt hätte, wie ich die Absicht hatte, den Schnitt nach beiden Seiten hin, eventuell bis zur Portio und bis zum Fundus verlängert haben. So machte ich es in meinem zweiten Falle, wogegen ich in meinem dritten wieder mit einem relativ kleinen Spaltschnitt auskam. Wie stets in der Chirurgie, fängt man mit einem Schnitte, welchen man für ausreichend hält, an und vergrössert denselben geeigneten Falles nach beiden Richtungen hin, wenn es zur Erreichung der intendierten technischen Leistung notwendig erscheint. Was für Momente in dem einen Falle von Inversion einen kleinen Schnitt ausreichend, im anderen einen grossen notwendig erscheinen lassen, entzieht sich zunächst noch der Beurteilung; die Inversion ist eine seltene Affektion, die immer noch mässige litterarische Ausbeute giebt keine Antwort auf diese Frage.

Eine weitere Reinversionserleichterung bietet ausser dem Spaltschnitt im Uterus, ohne dass die Wunde mit diesem kommunizierte,

Digitized by Google

die Eröffnung der entsprechenden Douglastasche, weil man von hier aus zweckmässig im Sinne der Reinversion agieren kann. Auch das ist wieder wegen der Notwendigkeit, vorn die Blase abtrennen zu müssen, hinten leichter zu erreichen. Endlich kann es für die Ermöglichung der Reinversion erforderlich sein, die Spaltung in den oberen Vaginalteil hinein fortzusetzen, bezugsweise die Vaginalwunde mit der Uteruswunde zu verbinden. Auch das geschieht, und zwar wieder wegen der Blase, hinten besser als vorn.

Weiter ist die Eröffnung des entsprechenden Douglas in die Scheide hinein im Interesse einer guten exakten Wundversorgung zweckmässig. Kehrer nähte in seinem Falle die Uteruswunde teils vom Peritoneum, teils von der Uterusschleimhautfläche aus. Besser macht man es exakter und sorgfältiger von der Peritonealseite, also von dem weit eröffneten Douglas aus. Es kommt meist auf die exakte Wundheilung des Uterus viel an, denn der Uterus muss ja noch gravid werden, noch gebären können.

Endlich halte ich es vom Standpunkte der Antiseptik aus für recht vorteilhaft, die Wunde nicht zu klein zu machen. Man kann von der grossen Douglaswunde in das Peritoneum eventuell hineingelaufenes Blut gut auswischen, braucht keinen Nährboden zurückzulassen. Das ist bei einem kleinen, nur in den Uterus geschnittenen Loch leichter möglich. Es hängt vielleicht damit zusammen und ist keine Zufälligkeit, dass Kehrers Fall einer der wenigen ist, welcher nicht glatt verlief, sondern erst nach schwerer Reaktion heilte.

Trotz der erwähnten Umständlichkeiten, welche die Spaltung der vorderen Wand vor der der hinteren in unvorteilhafter Weise auszeichnen, haben Spinelli und Thorn neuerdings wieder diesen Weg betreten, und zwar mit Eröffnung des vorderen Douglas, beide, weil sie so die gesetzten Wundverhältnisse für übersichtlicher halten; Spinelli glaubt ausserdem auf diese Weise einer sich sonst im Gefolge der Konvalescenz mit Sicherheit einstellenden Retroversioflexio adhaesiva vorzubeugen. Was die Übersichtlichkeit betrifft, so lässt dieselbe bei Spaltung der hinteren Wand nichts zu wünschen übrig. Was die Möglichkeit der Entstehung einer Retroflexion nach Spaltung der hinteren Wand betrifft, so verweise ich auf meinen Fall 1 und 3, in welchen beide Kranken mit normal anteflektiert liegendem Uterus entlassen wurden. Fall 2 ist für diese Frage belanglos, da hier der Uterus ventrifixiert wurde. Auch kann ich auf Grund der Untersuchung eines exstirpierten Uterus nicht bestätigen, was Spinelli und Venturini in einem Falle gefunden haben, dass

Digitized by Google

die hintere Wand des invertierten Uterus besonders voluminös sei und deshalb eine Disposition zur Entstehung der Retroflexion abgäbe.

Ich kann mich daher mit der von Kehrer, von Spinelli und Thorn vorgeschlagenen Spaltung der vorderen Wand nicht befreunden und in ihr nicht eine Verbesserung meiner Methode oder eine bessere Methode als die meine erblicken; ich kann sie von meinem Standpunkte aus der Nachahmung nicht unbedingt empfehlen.

Von einem richtigen Gedanken dagegen lassen sich Westermark und Borelius leiten; ihr Vorschlag stellt eine Erweiterung meiner Methode dar, welche deshalb alle Berücksichtigung verdient, weil mit ihr mechanische Verhältnisse geschaffen werden, welche die Bedingungen der Reinversionsmöglichkeit in vorteilhafter Weise steigern.

Nach Spaltung der hinteren Uteruswand führten sie diesen Spaltschnitt bis in das Scheidengewölbe hinein. Bis hierher ist vielleicht keine wesentliche Abweichung von meinem Verfahren zu erkennen; der Unterschied liegt in dem Reinversionsmodus. Man vergleiche die zwei zur Illustration dieses Unterschiedes gegebenen Skizzen.

Während bei der unblutigen Methode in einem Akte der Uterus reinvertiert und zugleich in die Bauchhöhle reponiert wird, während dieselbe Mechanik sich bei meiner blutigen Methode abspielt, reinvertieren Westermark-Borelius den Uterus in der Vagina; nach erfolgter Reinversion liegt der Uterus noch in der Vagina und zwar auf dem Kopfe stehend in utrierter Retroversionsstellung; dann wird die Uterusspaltwunde vernäht und dann der Uterus durch den bis in das hintere Scheidengewölbe hineinreichenden, hier noch klaffenden Schnitt in die Bauchhöhle reponiert.

Anders ausgedrückt:

Bei unblutiger, wie bei meiner Methode werden Reinversion und Reposition in einem Akte vorgenommen (dann Uterus, nachher Scheidengewölbe genäht).

Bei Westermark-Borelius wird erst reinvertiert (dann Uterus genäht), dann reponiert (dann Scheidengewölbe genäht).

Anders ausgedrückt:

Bezeichnen wir am Uterus den Fundus mit „oben“, den äusseren Muttermund mit „unten“ und denken uns also die Längsachse vertikal stehend, so kann die unblutige wie auch meine Reinversions-

Digitized by Google

methode als vertikale, die Westermark-Boreliussche als horizontale bezeichnet werden.

Nach der unblutigen und meiner Methode wird der Uterus in sich zurückgestülpt, nach Westermark-Borelius hinten aufgeschnitten und nach vorn herum zusammengeklappt.



Figg. 1 u. 2 stellen je einen invertierten Uterus dar, oben die noch erhaltene Port. vag., durch welche das Organ durchgetreten ist.

Fig. 1. Spaltschnitt in die hintere Wand, nicht bis in die Portio und nicht bis zum Fundus reichend.

Die Pfeile deuten die Richtung an, in welcher ich in meinen Fällen die Reinversion vornahm.

Fig. 2. Spaltschnitt in die hintere Wand bis zum Fundus und bis durch die Portio reichend.

Die Pfeile deuten die Richtung an, in welcher Westermark-Borelius die Reinversion vornahmen.

Westermark-Borelius ist nur möglich, wenn der das Scheidengewölbe eröffnende Schnitt und der Spaltschnitt des Uterus ineinander übergehen. Denn nur dann kann der reinvertierte und zusammengenähte Uterus in den Peritonealraum zurückreponiert werden. Ich bin der Überzeugung, dass das Reinversionsverfahren Westermark-Borelius nach Spaltung der hinteren Uteruswand in jedem Falle eine Reinversion ermöglicht, auch dann, wenn die

Digitized by Google

Inversion schon sehr alt ist und durch Gewebsveränderung eine cardinale Gestaltveränderung des Uterus im Sinne der Vergrösserung der Schleimhautfläche und Verkleinerung der Peritonealfläche zu stande kommen liess.

Ich sehe daher in dem Westermark-Boreliusschen Reinversionsmodus eine vorteilhafte Ergänzung meiner Operation.

Will man in einem künftigen Falle den grossen vom Fundus bis weit in das hintere Scheidengewölbe hinein reichenden Schnitt nicht machen, sondern sich zunächst mit kleinerer Wunde begnügen, also mit einer partiellen Spaltung der hinteren Uteruswand nach Eröffnung des Douglasschen Raumes, so möchte ich empfehlen, die von mir in Fall 3 beschriebenen mechanischen Momente zu berücksichtigen.

Es ist nämlich gar keine Frage, dass nach Spaltung die Reinversion durch Zug von der Peritonealseite aus leichter gelingt, als durch Druck auf den invertierten Fundus von der Vagina aus. Das ist ohne weiteres plausibel. Der Druck komprimiert den Uterus gerade in derjenigen Richtung, in welcher er durch den Spalt ins Peritoneum zurückschlüpfen soll. Durch diese Kompression wird er verdickt, nimmt in denjenigen Dimensionen zu, in welchen er der zu lösenden mechanischen Aufgabe gegenüber wünschenswerterweise die kleinsten Dimensionen aufwiese. Dieses mechanische Paradoxon wird vermieden, wenn nach Eröffnung des Douglas und Spaltung des Uterus vom Douglas aus mit einer Hakenzange in den Spaltschnitt des Uterus eingegriffen und gewissermassen Schicht für Schicht des Uterus durch den Spalt durchgezogen wird. Ich sagte bereits oben, dass sich die Applikation einer ziehenden Kraft besonders gut nach der Laparotomie ermöglichen lassen müsste. Es geht aber auch vom eröffneten hinteren Douglas aus, und ich würde nicht empfehlen, deshalb für die Douglaseröffnung die Laparotomie zu substituieren.

Nochmals möchte ich, was ich schon bei meiner ersten Veröffentlichung that, zur Erwägung geben, ob man im gegebenen Falle die unblutigen Reinversionsbemühungen nicht zu gunsten der blutigen Operation einschränken soll. Man beobachtet nach energischen bimanuellen Versuchen ebenso, wie nach der Colpeuryse häufig nennenswerte Temperatursteigerungen; dieselben sind mitunter mit Schmerzempfindungen im Hypogastrium vergesellschaftet. In vorteilhafter

Digitized by Google

Weise kontrastiert mit derartigen Beobachtungen der glatte Verlauf, wie er nach fast allen Operationen beobachtet worden ist.

Weil ich persönlich von der Ungefährlichkeit und dem schonenden Charakter meiner Operation überzeugt bin, die Reaktionen auf unblutige forcierte Reinversionsbestrebungen wie auf die Colpeuryse aus eigener Erfahrung kenne, so habe ich im dritten Falle einen derartigen Versuch überhaupt nicht unternommen. Jedenfalls ist es richtig, die unblutigen Versuche nicht allzulange fortzusetzen, wenn ein energischer Versuch fruchtlos blieb, und nicht erst auf diese Weise Entzündungen anzuregen und so in der unvorteilhaftesten Weise den Boden für eine Operation zu präparieren.

Während bisher in allen Fällen, in welchen der Versuch gemacht wurde, nach hinterer Wandspaltung den Uterus zu reinvertieren, die Operation Erfolg hatte, gelang es Salin und Josephsohn in je einem Falle nicht. In Salins Falle bestand die Inversion erst $3^1/_2$ Monat, in Josephsohns 17 Jahre. Ich bin der festen Überzeugung, dass Salin den Spaltschnitt nicht lang genug gemacht hat; sicher ist er bei Josephsohn zu kurz gewesen, von ihm wurde die Methode unzureichend ausgeführt, und deshalb spricht sein Fall nicht gegen die Methode.

Wie überhaupt, so nehmen besonders gegenüber konservierenden Heilbestrebungen die onkogenetischen Inversionen eine besondere Stellung ein.

Dass man bei einer noch im zeugungsfähigen Alter befindlichen Frau auch diesen Inversionen gegenüber prinzipiell am besten konservierend, also so wie in meinem Fall 2 verfährt, bedarf wohl keiner besonderen Beweisführung.

Bei Frauen im Klimakterium fällt die Erhaltung der Funktion nicht mehr in die Wagschale, hier ist nur die Frage zu entscheiden: Wie heilt man am sichersten und besten das Leiden? Ausser der Geschwulstentfernung und der Reinversion kommen in Betracht die Möglichkeit, dass auch nach der Reinversion die Inversion als solche recidiviert und dann als unheilbare Lageveränderung die Totalexstirpation indiciert, dass ferner der die Inversion veranlassende Tumor nicht ein Myom, sondern ein Sarkom ist, welches nur makroskopisch ein Myom vortäuschte.

Dem Recidivieren der Lageveränderung liesse sich nun schliesslich durch gleichzeitig blutig vorgenommene Cervixverengerung nach

Digitized by Google

keilförmiger Excision eines Stückes vorbeugen oder durch Vaginifixur oder durch Ventrifixur.

Will man sich also auf den Standpunkt stellen, dass qua Möglichkeit des Eintretens von Sepsis die Totalexstirpation vielleicht eine Schattierung gefährlicher ist, als meine Inversionsoperation, und will man diesen prinzipiellen Standpunkt bis in alle Konsequenzen hinein vertreten, dann mag man auch trotz der Möglichkeit des Wiedereintretens der Inversion meine konservierende Operation dennoch machen. Ob Totalexstirpation oder konservierendes Verfahren — es ist hier eben mehr Geschmackssache.

Der andere Punkt aber ist durchaus ernsthafter Natur. Es scheint relativ häufig beobachtet zu sein, dass nicht Myome, sondern diesen Tumoren oberflächlich wie auf dem makroskopischen Durchschnitt täuschend ähnliche Myosarkome und Sarkome eine onkogenetische Inversion veranlassen. Aus meiner Assistentenzeit an Schultzes Klinik besinne ich mich lebhaft auf einen Fall, welchen ich s. Z. kurz bei Gelegenheit eines Jahresberichtes veröffentlichte: „1878. Abtragung von Sarkomen von der Innenfläche eines völlig invertierten und vor die Vulva prolabierten Uterus (Frau Luft). Die Tumoren boten makroskopisch in situ sowohl als exstirspiert das Bild von gutartigen Myomen (aus diesem Grunde mag die mikroskopische Untersuchung unterlassen worden sein). Nach der Exstirpation der etwa 100 Gramm schweren Tumormassen gelang die Reinversion und Reposition des Uterus völlig. Es bildete sich in einigen Tagen eine Portio vaginalis heraus. Die Malignität des Tumors jedoch vereitelte radikalen Erfolg. Nach einem Jahre stellte sich Patientin wieder vor mit multiplen Sarkomen des Abdomen, von den Beckenorganen ausgehend, und Ascites. Die Kranke ist Ende 1879 zu Hause gestorben."

Diese Erfahrung diente mir seitdem zur Warnung. Ich untersuche jeden Tumor, welcher eine Inverssion veranlasst hat, ganz besonders daraufhin, ob absolut zweifelloses Myom vorliegt oder ob die Möglichkeit, dass es sich um ein Sarkom handelt, nicht von der Hand zu weisen ist. So machte ich es in dem klassischen Fall, welcher in meinen „Grundzügen," welche 1893 erschienen, abgebildet ist, so wieder in dem hier beschriebenen Fall 2. Schon der geringste Verdacht, dass Sarkom vorliegen könne, würde mich der Geschwulstenukleation die Totalexstirpation des Uterus haben nachschicken lassen. Selbstverständlich kann man auch mit einer Probeexcision beginnen und daraufhin die anatomische Diagnose stellen.

Digitized by Google

Litteratur.

Ausführliche Nachweise über dieselbe finden sich in:

Küstner, Veits Handbuch der Frauenkrankheiten Bd. I pag. 208, Abschnitt Inversion; ferner in zahlreichen Originalartikeln des Centralblattes für Gynäkologie Jahrgang 1893 bis 1900. Von diesen sind besonders mit Litteraturvermerken versehen: Essen-Moeller, Centralbl. f. G. 1898 pag. 1256 und Spinelli, Centralbl. f. G. 1899 pag. 552. Ausserdem Thorn, Münchener Med. Wochenschr. 1900 pag. 856 und Everke, Monatsschr. f. Geb. u. Gyn. Bd. IX, Heft I.

Digitized by Google

Aus der Frauenklinik der Universität Leiden.

Über Achsendrehung des Uterus.

Von

Dr. H. B. Semmelink.

I. Assistent.

Mit 2 Textabbildungen.

Als im Laufe der Sommerferien des Jahres 1900 bei Abwesenheit meines verehrten Chefs, Prof. J. Veit, die Leitung der Klinik mir übertragen war, stellte sich eine Patientin zur Aufnahme ein, deren Krankheit uns diagnostische Schwierigkeiten bot. Die Befunde bei der Untersuchung und das durch die Operation gewonnene Präparat scheinen mir interessant genug, um dieselben hier mitzuteilen. Herrn Prof. Veit, der mir dazu gütigst die Erlaubnis gewährte, spreche ich an dieser Stelle gern meinen verbindlichsten Dank aus.

Pat. E. K., 40 J., ledig. Aufnahme 26. 7. 1900.

Vor 3 Wochen plötzlich Schmerzen mitten im Bauche, stärker bei Bewegungen. Beim Gehen Schmerzen im Kreuz. Abdomen allmählich dicker geworden. Mit dem Auftreten der Schmerzen ist auch der Bauch plötzlich mehr aufgetrieben. Pat. konnte seitdem nicht mehr arbeiten. Der Leib soll schon mit 18 J. aufgetrieben gewesen sein.

Menses mit 12 J., regelmässig, mit Schmerzen, seit vorigem Jahre ohne Beschwerden ausgeblieben. Darm- und Blasenentleerung normal. Lungen ohne Abweichungen; an allen Ostien systolische Geräusche. Harn normal.

Untersuchung von Abdomen und Genitalien ergiebt: Bauch unterhalb des Nabels durch einen Tumor gleichmässig aufgetrieben, am stärksten halbwegs Nabel und Symphyse. Auf dem Tumor gedämpfter Schall, ringsum Darmton. Der Tumor ist hart, glatt, nicht ganz kugelförmig, es ist ein kleiner Tumor vorn darauf zu fühlen. Der grosse Tumor ist beweglich und liegt oberhalb des Beckeneinganges.

Genitalia externa normal, leichte Rötung an der Stelle des Ausfuhrganges der Gl. Bartholini. Portio klein, Corpus uteri nicht deutlich zu fühlen, weil die Nähe des grossen Tumors dies erschwert. Rechts am Tumor ein runder Strang (Tube?). Per rectum erscheint der Uterus in beweglicher Retroflexio; Ovarien nicht zu tasten. Ein starker Strang geht von der linken Beckenwand zum Tumor (Lig. latum?).

Digitized by Google

In Narkose im Ferienkurs vorgestellt. Befund wie oben, nur gelingt es jetzt das Corpus uteri, klein, deutlich zu tasten, und ist bei ganz tiefem Eindrücken auch eine strangartige Verbindung zwischen Corpus und Tumor zu fühlen.

Die Diagnose war unsicher. Jedenfalls war Stieldrehung anzunehmen, entweder bei Myom (wahrscheinlichste) oder bei Ovarialtumor.

3. VIII. 1900. — Laparatomie in der Linea alba (Operateur Dr. Semmelink). Nach Eröffnung der Bauchhöhle ist die Diagnose Myom klar; der Tumor ist hart, glatt, beweglich, um 3 mal 180° torquiert, in der Richtung von links nach vorn und rechts. Nach Aufhebung der Torsion stellt sich heraus, dass das Myom im Corpus uteri sitzt. Die Ovarien sind ödematös, bläulich-rot verfärbt, stark vergrössert, verlängert und verdickt. Es zeigt sich ausserdem, dass Corpus und Cervix ganz getrennt sind; zwischen beiden Teilen ist nur sehr verdünntes Bindegewebe, welches allmählich in die Ligamenta lata übergeht. Keine Verwachsungen, leichte Abtrennung des Tumors, keine Blutung.

Glatte Heilung. — 25. VIII. 1900 geheilt entlassen.

Das Präparat wurde in 2% Formalinlösung gehärtet und nach einigen Tagen in 92% Alkohol aufbewahrt.

Bei der makroskopischen Betrachtung hatte sich herausgestellt, dass der grosse (Haupt-)Tumor ein in der hinteren Wand des Fundus sitzendes, ganz verkalktes Myom ist. Der Tumor ist seitlich abgeplattet, hat eine Höhe von 16, eine Breite von 11, eine Tiefe von 19 cm. Auf dem vorderen Teil des Tumors sitzen einzelne kleinere Myomknötchen. Dass dieser Tumor wirklich in der hinteren Wand des Uterus gesessen, ist leicht erkenntlich aus dem Abgang von Tuben und Ligamenta rotunda vor und unter dem Tumor. In der Vorderwand des Uterus sitzt ebenfalls ein kleineres, etwa walnussgrosses Myom, viel weicher als das Myom der hinteren Wand. Die Ligamenta rotunda sind verdickt, ebenso die verlängerten und verdickten Tuben (rechte Tube 11 cm, linke ungefähr gleich lang). Die Ovarien sind ebenfalls verlängert und verdickt und mit Fransen von Adhäsionen versehen. Das linke Ovarium misst 6 cm, ist an der dicksten Stelle 1 cm dick, die Masse des rechten Ovariums sind resp. 8 und 2 cm. Bedenkt man, dass diese Masse am in Alkohol geschrumpften Präparaten gewonnen sind, so kann man sich vorstellen, wie stark die Veränderungen vor der Abtragung gewesen.

Suchen wir an der Unterfläche des Präparates nach dem Reste des Uterusgewebes, so sehen wir zwar überall die Serosa als die Grenze der Abtragungsstelle, ein Durchschnitt von Uterus- resp. Cervixgewebe wie bei einer supravaginalen Amputation ist aber nirgends zu finden. Es scheint die Abtragung stattgefunden zu

Digitized by Google

haben in einem Gewebe, das dem Bindegewebe der Ligg. lata vollkommen ähnlich sieht, somit schon vor der Operation das Corpus uteri völlig von der Cervix getrennt zu sein.

Dieser Befund erregte natürlich unsere Aufmerksamkeit besonders. Es wurde zunächst ein sagittaler Schnitt möglichst in der Medianlinie durch das ganze Präparat gelegt. Die Härte des grossen Tumors bereitete dabei grosse Schwierigkeiten. Als es trotzdem ge-

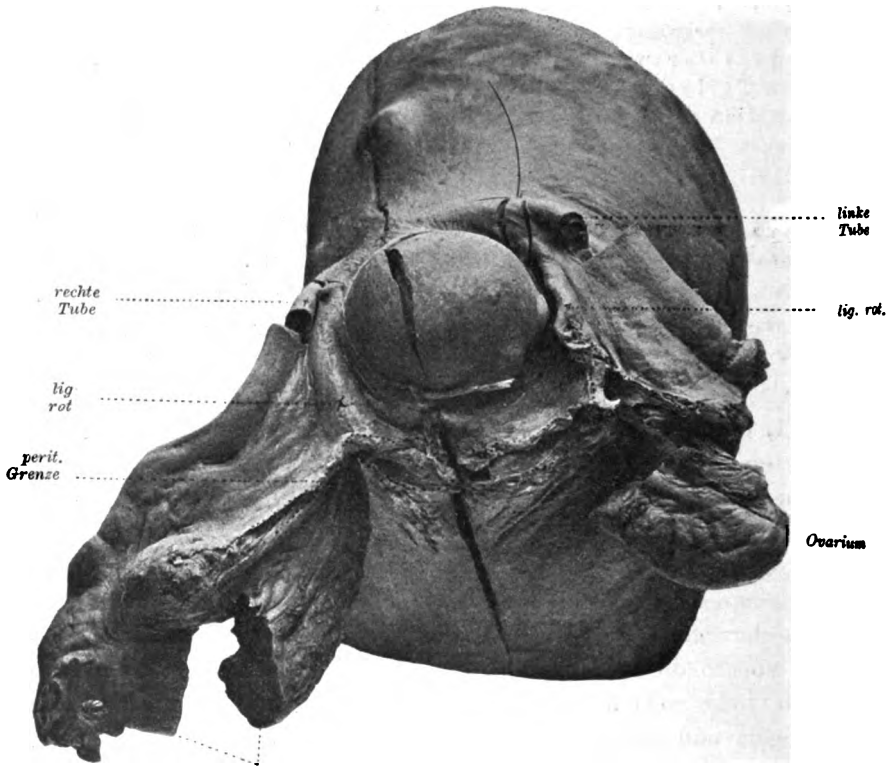

Fig. 1.

lang, das Präparat ziemlich genau zu halbieren, war ohne weiteres klar, dass der grosse Tumor ein in der hinteren Corpuswand gelagertes, ganz verkalktes Myom war. Das kleinere Myom der vorderen Wand ist nicht verkalkt, eher weich, und ebenfalls in einer Kapsel von Uterusgewebe, aus der es leicht auszuschälen gewesen wäre, eingebettet.

Zwischen beiden Tumoren liegt die Uterushöhle, klein, augenscheinlich bekleidet mit einer glatten, bleichen, dünnen Schleimhaut.

Digitized by Google

Ein Inhalt war in dieser Höhle nicht zu finden, ebensowenig fanden sich Spuren irgend einer alten oder frischen Blutung. Von den Tubenecken aus sind beide Tuben bis weit in ihr Lumen hinein zu sondieren, dagegen scheint nach der Cervix zu die Uterushöhle ganz abgeschlossen zu sein, eine Öffnung ist weder zu sehen, noch mit feinsten Borsten zu finden.

Zur näheren mikroskopischen Untersuchung wurden aus dem Uterus an verschiedenen Stellen Stücke ausgeschnitten und zwar aus dem Fundus und dem cervikalen Teil; ferner wurden untersucht eine Stelle des Uterus an der Trennungsstelle seitlich vom Cervikalkanal, ein Gefässbündel links neben dem Uterus, beide Ovarien und beide Tuben, und schliesslich die Stelle unter dem cervikalen Teil des Uterus in der Trennungsebene.

Alle Schnitte wurden in Alkohol nachgehärtet und in Celloidin eingebettet, dann mit Hämatoxylin (Böhmer) und Eosin gefärbt.

Uterus:

a) Fundus. Die Schleimhaut ist stark verändert. In zahlreichen Schnitten zeigte sie sich fast ganz verschwunden durch Atrophie, einzelne kümmerliche Reste von Drüsenschläuchen und Drüsenepithel, ganz vereinzelt, sind noch mit Mühe zu finden. Ein Stroma ist hier und da wahrscheinlich noch vorhanden, allerdings sehr wenig und verändert. Die Muskeln sind gut erhalten, die Gefässe haben meist wenig und hyalin verdickte Wände, das Endothel ist aber meist unverändert. Kein Ödem, vielmehr Sklerose.

Ich glaubte zuerst an Fehler bei der Präparation gemacht, allein an Stücken aus anderen Stellen des Uterusfundus zeigte sich genau dasselbe Bild.

b) Cervikaler Teil. (Schnitt am obliterierten Ende der Uterushöhle). Hier sind merkwürdigerweise die Drüsen noch in grosser Zahl vorhanden. Sie haben hier mehr cervikalen Charakter, gehen ziemlich tief in die Uteruswand hinein, liegen aber noch im Stroma; die Grenze zwischen Muskulatur und Stroma ist nicht immer ganz scharf. Das Lumen ist oft erweitert, das Epithel manchmal abgehoben oder ganz gelöst im Lumen liegend, im ganzen liegt das Bild einer beginnenden Degeneration vor. Das Stroma ist kleinzellig, die Muskulatur noch gut, nicht deutlich cervikal. Gefässe sind hier in grösserer Zahl vorhanden als in den Fundusschnitten, sie sind nicht erweitert, nicht stark gefüllt; kein Ödem, dagegen ganz vereinzelt wenig gelbliches Pigment bei stärkerer Vergrösserung zu sehen.

c) Schnitt seitlich vom unteren Ende des Uteruslumens: Die Grenze zwischen Uterus und parametranem (?) Gewebe ist ziemlich scharf, die Uterus- resp. Cervixmuskulatur ist gut erhalten, an ihrem distalen Teil etwas mehr Bindegewebe enthaltend, dann folgt kernarmes Bindegewebe, allmählich übergehend in durch Eosin zart rot gefärbtes totes Gewebe, in dem einzelne polynukleäre Leukocyten haltende kleine Gefässe, einzelne Rundzellen und etwas gelbliches Pigment.

Digitized by Google

d) In dem Schnitt unter dem Uterus, und quer zur Uterusläng sachse in der Trennungsebene gelegt, sieht man nur totes Gewebe ohne jede Struktur, kleine Inseln von glatten Muskelfasern, eine Zahl von nicht erweiterten grösseren Blutgefässen zum Teil mit stark verdickten Wänden, zum Teil ganz obliteriert. Auch findet man grössere, teilweise und nicht immer deutlich mit Endothel bekleidete Höhlen, vielleicht Venen, in deren Lumen sich eine koagulierte Masse findet. Von einem Cervikalkanal, von Cervixepithel ist in allen Serienschnitten keine Spur zu sehen.

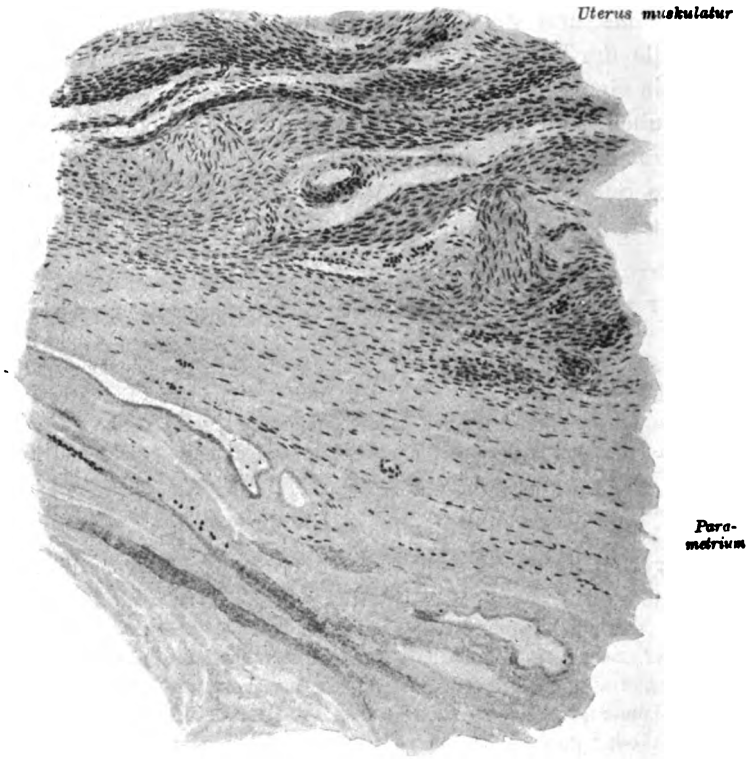

Fig. 2.
Schnitt an der Übergangsstelle zwischen Uteruskörper und torquierten Gewebe.

Ovarien:

a) Linkes Ovarium. Das Ovarium ist stark verändert. Keimepithel nicht vorhanden, dagegen findet sich am peritonealen Rande des Ovariums ein Saum von Fibrin. Follikel fehlen in allen Schnitten, ebenso Corpora lutea und rubra, dagegen sieht man Corpora candicantia in verschiedener Grösse und von verschiedenem Alter. Das Stroma zeigt kein Ödem, Spuren von Ödem sind nur zu sehen in dem Hilus Ovarii. Die kleineren Gefässe sind mässig gefüllt, enthalten Blut und Leukocyten. Die grösseren Gefässe ent-

Digitized by Google

halten kein oder wenig Blut und zeigen Veränderungen meist in Form von Verdickung ihrer Wände. Über den ganzen Schnitt verbreitet zeigen sich Reste von alten Blutungen in Form des bekannten gelblich-braunen Pigments.

b) Rechtes Ovarium. Hier dieselben Veränderungen wie links, nur in viel stärkerem Grade, namentlich findet man mehr Pigment. Ausserdem aber sieht man hier deutlich Stauung und Ödem; die Blutgefässe sind gefüllt, die Lymphgefässe ebenso, auch findet man Infiltrate von Leukocyten. Man sieht Beginn von Absterben der Gewebe, Fibrin und Koagulationsnekrose, schlecht gefärbte Kerne. Auch ist hier mehr Fibrin am peritonealen Rande des Schnittes.

Tuben:

a) Linke Tube. Schnitt näher am Uterus, deshalb Lumen klein; das Epithel, ziemlich gut erhalten, hat wenige, plumpe, nicht verzweigte Falten, die Oberfläche ist mit Sekret, in dem einzelne Leukocyten, bedeckt. Mononukleäre Leukocyten sieht man auch an der Basis der Epithelbekleidung, sowie zerstreut im ganzen Schnitt. Das Stroma unter dem Epithel sieht nicht ganz normal aus. Bindegewebe, Gefässe und Muskeln sind normal. Hier und da, bei stärkerer Vergrösserung, ist wieder gelbliches Blutpigment zu sehen.

b) Rechte Tube. Der Schnitt ist etwas näher am Fimbrienende gefallen, daher auch das Lumen weiter, die Schleimhautfaltung stärker als links. Hier kein Sekret im Lumen. Das Epithel ist ziemlich regelmässig, einzelne Zellen sind geschwollen, es finden sich mehr Leukocyten in der Schleimhaut wie auch im Stroma. Der Intercellulärstoff ist vermehrt, auch sieht man hier mehr Blutpigment in Zellen liegend. Bindegewebe, Blutgefässe und Muskulatur wohl normal, die Lymphspalten sind manchmal erweitert. Blutergüsse fehlen hier, wie in der linken Tube. An einer Stelle im Mesosalpinx ein organisierter Thrombus in einem nahezu obliterierten Gefäss.

Schnitt durch das Gefässbündel links neben dem Uterus im Parametrium.

Makroskopisch sind die Lumina dreier Gefässe von etwa $1^1/_2$—2 mm Durchmesser zu sehen, mikroskopisch auch zahlreiche kleinere Gefässe.

Die Arterie (Uterina?) hält eine tote, mit der Wand nicht zusammenhängende Masse, in der zahlreiche Leukocyten. In der Wand der Arterie ist Blutpigment. Die beiden Venen sind teilweise verstopft durch fast ganz organisierte Thromben.

Kurz gefasst sieht man also starke Veränderung am Fundus uteri (Atrophie der Uterusschleimhaut, Verschwinden des Cervikalkanals) und an den Ovarien, weniger und recentere Veränderungen an den Tuben, Verdickung der Wände fast aller Gefässe, wenn auch nicht immer gleich stark. Das Ganze macht den Eindruck einer langdauernden, allmählichen Störung in der Ernährung von Uterus und Ovarien, sowie beginnender Veränderung an den Tuben.

Digitized by Google

Fälle von Achsendrehung des Uterus sind in letzterer Zeit mehrfach publiziert worden und können nicht so sehr selten sein, erstens weil so viele Fälle in relativ kurzer Zeit beobachtet worden sind. Ausserdem sind aber auch, wie ich unten Gelegenheit haben werde zu erwähnen, früher, d. h. vor der Zusammenstellung B. S. Schultze's öfters Fälle von Achsendrehung von den Operateuren beobachtet, aber nicht besonders beachtet worden, wohl wegen des geringen klinischen Interesses, weil die Achsendrehung an sich wenig Erscheinungen verursachte, und die Hauptkrankheit — Myom, Ovarialcystom — das Interesse in höherem Grade in Anspruch nahm.

Nun sind aber hochgradige Drehungen von über 180°, über 360° nicht so häufig, Fälle mit Torsionen von 540°, dazu noch kompliziert mit Obliteration vom Cervikalkanal und Trennung in der Kontinuität zwischen Corpus uteri und Portio, geradezu selten. Erregte nun dieser Fall schon aus diesem Grunde unsere besondere Aufmerksamkeit, so sind ausserdem noch andere Punkte hervorzuheben.

Als ich bei der Operation erst die Achsendrehung des Uterus und dann die Trennung zwischen Corpus und Portio konstatierte, glaubte ich, dass die excessive Torsion auch die Trennung verursacht hätte. Allein ich bin allmählich von diesem ersten Gedanken zurückgekommen und glaube nun sogar vielmehr das Umgekehrte — Torsion durch Trennung — annehmen zu müssen, und zwar aus folgenden Gründen.

Die Dehnung der Cervix oder der Strecke zwischen Fundus mit Myom und Portio muss primär gewesen sein, zum Teil wenigstens. Denn nicht nur giebt Pat. ungefragt selber an, sie habe die Geschwulst im Leibe schon seit ihrem 18. Jahre bemerkt, sondern die Grösse des Myoms — eine langsam wachsende Geschwulstart — und seine Verkalkung bestätigen ohne jeden Zweifel, dass diese Krankheit schon sehr lange, wenn auch vielleicht nicht gerade vom 18. Jahre an, bestanden haben muss. Nun wissen wir aber auch, dass jeder gestielte Tumor die Neigung hat, seinen Stiel zu dehnen; wir beobachten dies schon an kleinen Polypen und Fibromen, in viel höherem Grade aber ist dies der Fall bei den grösseren und schweren Tumoren. Sehen wir ja auch, dass bei Prolapsen der Uterus hochgradig gedehnt werden kann. Dehnung, Verlängerung eines Stieles bei Tumoren, Dehnung des Uterus durch Zug, sei es durch Tumoren oder durch Vermittelung der Harnblase, sind alltägliche Vorkommnisse. Wir wissen weiter, dass, je länger

Digitized by Google

der Stiel und je dünner, um so leichter die Torsion auftritt; wäre in diesem Falle der Stiel (des Uterus) ein dicker, rigider Körper gewesen, die Torsion wäre vielleicht überhaupt nicht zu stande gekommen.

Ausserdem aber giebt Pat. an, sie wisse, dass sie den Tumor schon längst gehabt habe, dagegen klagt sie über auf Torsion hinweisende Erscheinungen erst seit 3 Wochen vor der Aufnahme. Diese Angabe wird wahrscheinlich ziemlich genau sein, denn wir wissen, dass die durch Torsion verursachten Schmerzen meist so stark sind, dass gerade sie die Patientinnen zum Arzt führen, wie es denn auch hier der Fall war. Der Tumor, das Myom, konnte also durch lange Jahre seinen dehnenden Einfluss ausüben, die Torsion nicht viel länger als drei Wochen.

Darauf weisen aber auch die mikroskopischen Befunde. In allen Organen finden sich mehr oder weniger auf einen chronischen Prozess hinweisende Veränderungen, dagegen sind die von der Torsion abhängigen Erscheinungen und Veränderungen wenig ausgesprochen: am Uterus Zeichen von Sklerose, Verdickungen der Gefässwände, ebenso an den gedehnten Tuben, dagegen fehlt nahezu ganz die Stauung, das Ödem.

Wenn nun die Torsion allein die Ursache der Trennung gewesen wäre, so hätte dieselbe doch ziemlich akut und gewaltsam vor sich gehen müssen, und wenn es auch nicht gerade absolut notwendig ist, so würde es doch wunder nehmen, dass wir keine Spur von Blutergüssen in den getrennten Geweben fanden. Jedenfalls weisen weder die mikroskopischen noch auch die makroskopischen Befunde auf einen solchen Mechanismus hin. Ausserdem fragt man sich, ob eine Torsion, welche zwei Teile des Uterus — also einer in der Achse der Torsion liegenden Partie — trennt, nicht vielmehr die excentrischen Partien geschädigt hätte. Es ist dies zwar möglich, wenn die excentrischen Partien schlaff und gedehnt sind und so der Torsion leicht nachgeben können, die Ligamenta rotunda sehen aber so verdickt und muskulös aus, dass sie vielmehr eine Torsion hemmen müssten.

Nun will ich gar nicht leugnen, dass die Torsion die schon durch Dehnung längst vorbereitete Trennung schliesslich doch bewirkt haben kann, es wäre dies dann der Tropfen, der den Eimer überlaufen lässt.

Nun sieht man aber auch, dass selbst bei ganz geringer Achsendrehung, sogar ganz ohne jede Torsion, eine Trennung zwischen

Digitized by Google

Corpus und Portio stattfinden kann. Erstens spricht hierfür der Virchowsche Fall[1]), bei dem der „sehr verlängerte“ Uterus nur einmal um seine Achse gedreht war. Die Geschwulst, ein Myom von 20 cm Länge, 13 cm Breite, 9 cm Höhe hatte mindestens 20 Jahre bestanden und war durch einen muskulösen Stiel von 4,5 cm Länge, 3 cm Breite und 0,5 cm Dicke gerade an dem Fundus befestigt. Ich stelle mir auch hier den Vorgang so vor, dass der grosse, schwere und glatte Tumor zuerst den Uterus, der sozusagen den verlängerten Myomstiel darstellte, lang ausgezogen und so die Achsendrehung begünstigt hat.

Aber unlängst noch hat Ludwig[2]) einen Fall publiziert, in dem ein cystisches Embryom des rechten Ovariums eine vollständige Trennung zwischen Corpus und Cervix bewirkt hatte. Ich schreibe hier den Befund bei und nach der Operation dieses Falles teilweise ab:

„Zwischen diesem (dem dem Tumor anliegenden Corpus uteri) und dem Scheidengewölbe erstreckte sich eine dünne durchscheinende Ligamentplatte, in der weder ein grösseres Gefäss, noch ein als Cervix zu deutender Strang sichtbar war.

„Das . . . mit dem Tumor innig verbundene infantile Corpus uteri zeigt eine Fundusbreite von 4 cm, Höhlenlänge von $2^1/_2$ cm, Wanddicke von 7 mm und eine wohlentwickelte, auf dem Durchschnitt makroskopisch deutlich bemerkbare Schleimhaut. . . . . Die kleine Corpushöhle ist leer, läuft nach unten in eine Spitze aus und endigt dort blind.

„An Stelle der Cervix zieht vom unteren, kolbig abgerundeten Korpusende eine leere Peritonealduplikatur nach abwärts, die, gegen das Licht durchscheinend, keinen als Cervixrest zu deutenden Strang erkennen lässt. Die mikroskopische Untersuchung ergiebt ein spärliche Drüsen enthaltendes Endometrium und ein normales Myometrium. Durch die am Präparat 6—7 cm lange Peritonealduplikatur wurden zahlreiche Schnitte gelegt, doch ist auch mikroskopisch nichts, was mit Sicherheit als Cervixrest gedeutet werden könnte, zu finden; Schnitte durch das untere Ende des Corpus zeigen einige gröbere Muskelfaserzüge in der Längsrichtung, eine kurze Strecke in die Peritonealduplikatur hinein verlaufend.“

In der Zeitschrift für Geburtshilfe und Gynäkologie (Bd. 42,

[1]) Schultze, Z. f. G. u. G. Bd. 38.
[2]) Wien. klin. Woch. 1900 Nr. 39.

Digitized by Google

S. 172, Verhandl. d. Gesellsch. f. Geb. und Gyn., Berlin), beschreibt Olshausen einen anderen Fall von Trennung zwischen Corpus und Portio, welche wohl teilweise auf traumatischem Wege (nach Enukleation eines Cervixmyoms) entstanden oder begonnen, teilweise vielleicht durch Zug vom Myom vorbereitet ist. Das entscheidende Moment ist nicht zu bestimmen, wenn auch durch die Operation die Cervix stark verdünnt worden ist. Ob bei der ersten Operation die Trennung schon bemerkt worden ist, ist aus der Mitteilung nicht ersichtlich.

Es ist schwer zu bestimmen, ob der Teil, wo die Trennung stattgefunden, in allen Fällen derselbe ist. Man denkt hierbei unwillkürlich an die Ruptur des Uterus bei der Geburt. Wenn auch die Mechanik der Ruptur nicht ganz und genau bekannt ist, und auch nicht in allen Fällen dieselbe sein wird, so ist doch übermässige Dehnung eines Teils des Uterus, des sog. Unteren Uterinsegmentes, das was man in den allermeisten Fällen beobachten kann, und dabei ist eine gewisse Übereinstimmung mit den Fällen, wo ein Myom des Fundus und Torsion gefunden werden, nicht zu verkennen. Der kontrahierte Uteruskörper, die Frucht haltend, wäre dem myomatösen Fundus in unseren Fällen gleich zu stellen, die Portio und der untere Teil der Cervix scheinen zur Zeit fixiert zu sein, so dass keine Kolpaporrhexis, sondern Ruptur der höher liegenden Partie der Cervix stattfindet. Genau dasselbe fand in unserem Falle statt, wahrscheinlich an derselben Stelle, mag nun das untere Uterinsegment zum Teil uterin, zum Teil oder ganz cervikal sein. Vielleicht auch ist es die Stelle, welche J. Veit[1]) am nicht schwangeren Uterus als unteres Uterinsegment, als den mittleren Teil des dreigeteilten Uterus anwies.

Ich stelle mir nun also aus oben angeführten Gründen den Vorgang der Trennung in meinem und fast allen derartigen Fällen so vor, dass dieselbe durch starke Dehnung unter Einfluss der schweren Tumoren — denn ohne diese findet man eine so starke Dehnung nicht — (s. Fälle von Virchow[2]), Johannovsky[3]), Timmers[4]), Hormans[5]), H. Kelly[6]), vorbereitet, wenn nicht ganz

[1]) Verhandlungen d. deutsch. Gesellsch. f. G. u. G. VIII. Vers., S. 430 u. f.
[2]) l. c.
[3]) Mon. f. G. u. G., Bd. VIII.
[4]) Inaug.-Diss. Leiden 1891.
[5]) Schultze, Z. f. G. u. G., Bd. 38.
[6]) H. Kelly, Op. Gynecology II, S. 383, 384.

Digitized by Google

vollzogen wird. Eben durch diese Dehnung resp. Trennung wird die Torsion leichter zu stande kommen, resp. überhaupt möglich werden, in den allermeisten Fällen wird sie sekundär sein. Allerdings kann Torsion auch ohne schwere Tumoren und lange Stiele zu stande kommen, wie wir es bei den Tubentorsionen sehen, allein zum Teil ist der Vorgang hierbei nicht aufgeklärt, zum Teil die Ursache in Bildungsfehlern (fötale spiralige Drehung) zu suchen.

Es fragt sich nun weiter, weshalb in diesem Falle, sowie in mehreren anderen Fällen von Trennung zwischen Korpus und Portio bei Achsendrehung des Uterus, keine Hämatometra entstanden, oder wenigstens gefunden worden ist. Wohl mit Recht bemerkt Johannovsky, dass in der Mehrzahl der Fälle die betreffenden Frauen in der Menopause standen, wie auch das klimakterische Alter bei weniger widerstandsfähigem Gewebe zu Torsion (und zu Dehnung) disponiert.

In unserem Falle war die Frau erst 40 Jahre alt und demnach noch nicht im Klimakterium. Es hätte also, falls die Menstrualblutung regelmässig vor sich gegangen und die Blutung copiös genug gewesen wäre (und nicht später das Blut resorbiert worden ist), zur Bildung von Hämatometra kommen müssen, sobald die Uterushöhle nach unten zu verschlossen wurde.

Der anatomische Befund hat letzteres sicher gestellt. Nicht so sicher ist der Zeitpunkt, in dem der Verschluss vollzogen wurde. Ist die Torsion daran schuld, so ist möglicherweise die Zeit (3 Wochen) zu kurz gemessen, etwas Sekret hätte man aber doch finden müssen.

Da nun aber die Menstruation schon ein Jahr vor der Aufnahme in die Klinik aufhörte, kann ich nicht annehmen, dass die Torsion die Ursache ist und nehme vielmehr an, dass die Menopause allmählich geringer werdend, mit der vollständigen Atrophie der Uterusschleimhaut zusammenfiel, dass also keine Schleimhautblutung auftrat, eben weil keine Schleimhaut mehr da war. Die Atrophie der Schleimhaut kann ich mir ganz gut erklären als die Folge der durch die Dehnung entstandenen Ernährungsstörungen.

Da nun der Allgemeinzustand der Patientin — einer sonst kräftigen, gesunden Frau — keine Anhaltspunkte für eine verfrühte Menopause giebt, stehe ich nicht an, die Ursache für die Amenorrhoe zu suchen in der Atrophie der Schleimhaut und es fragt sich bloss noch, ob die Veränderungen der Ovarien noch dazu mitgewirkt haben, die Schleimhaut zur Atrophie zu bringen. Die Veränderungen, welche Gottschalk[1]) an seinen nach der Kastration ex-

[1]) Arch. f. G., Bd. 53.

Digitized by Google

stirpierten Uteris fand, stimmen ziemlich genau mit den oben beschriebenen mikroskopischen Befunden. Auch er fand die Fundusschleimhaut stark, die Cervikalschleimhaut weniger verändert, nur ist in meinem Falle die Atrophie viel stärker ausgesprochen, soweit es die Fundusschleimhaut anbelangt.

Es bleiben schliesslich die Veränderungen an den Ovarien zu besprechen übrig. Diese stimmen nun zum Teil mit den Befunden, welche Bulius[1]) über die Ovarien bei Myomen beschrieb. Wenn ich auch keine proliferierende Cysten, keine Einsenkungen des Keimepithels fand, so sind dagegen in meinem Falle dieselben Gefässveränderungen gefunden, es fehlen auch die Follikel und es stimmt mit Bulius' Befunden die Vergrösserung auch im Dickendurchmesser. Dabei aber finden sich in meinem Falle noch Veränderungen, welche unzweifelhaft der Torsion zuzuschreiben sind, so z. B. das Ödem des rechten Ovariums, und wahrscheinlich auch die Blutungen, deren Spuren als eisenhaltendes Pigment in Ovarien und Tuben reichlich zu finden sind.

Bei der Bearbeitung fand ich in der Litteratur noch folgende Fälle:

1. Howard Kelly[2]) — Corpusmyom mit gedehntem Stiele (Cervix) und Torsion von links nach rechts (180°?).

2.—3. Micheli[3]) — 2 Fälle von Achsendrehung des Uterus durch Myome.

4. Merckel[4]) — Achsendrehung des schwangeren Uterus durch den gedrehten Stiel eines Ovarialtumors. 38jährige V para im 5. Monat gravida — Drehung des Uterus von links nach rechts um 180°. Frühgeburt am 3. Tage post operationem. 10 Stunden später Exitus. Keine Sektion.

Ausserdem aber waren in der Leidener gynäkologischen Klinik noch drei bisher nicht publizierte Fälle beobachtet; ich lasse dieselben hier kurz folgen:

Fall 2.

Gr. de R., 70 J., verheir. Aufgenommen 19. X. 1897.

Pat. klagt über Schmerzen in der linken Seite seit 3 Monaten. Ab und zu Auftreibung des Leibes an der Stelle, wo der Schmerz empfunden wird. Ausserhalb der Anstalt behandelt mittels Priessnitzumschläge, Salben und interner Mittel.

---

[1]) Z. f. G. u. G., Bd. 23.

[2]) Operative Gynecology II. S. 383—385.

[3]) Monatsschr. f. Geb. u. Gyn., Bd. XI. S. 595.

[4]) Monatsschr. f. Geb. u. Gyn., Bd. X. S. 103.

Digitized by Google

Menses vom 15.—50. Jahre immer normal. Nie schwanger.

Stuhlgang träge, Miktion gut, Harn frei von abnormen Bestandteilen. An den Organen keine Abweichungen, ausser dem Befund an den Genitalien. Pat. will abgemagert sein.

20. X. Untersuchung in der Klinik (ohne Narkose):

Im Bauch ein grosser Tumor, der aus zwei Teilen besteht, einem grösseren und einem kleineren, schmerzhaft bei Berührung. Auf dem Tumor gedämpfter Perkussionsschall, ringsherum tympanitisch.

Untersuchung per vaginam, trotz eingeleiteter Narkose, schwer. Per rectum unter Anziehung der Portio mittels Hakenzange ist deutlich ein Strang zu fühlen, der von der rechten Seite des Uterus auf den Tumor übergeht.

22. X. Laparotomie. Glatter, grosser, fibromatöser Tumor, am Uterus festsitzend. Uteruskörper, von kleinen Myomen besetzt, ist derartig torquiert, dass die linke Seite rechts liegt. Rechtes Ovarium vorhanden, linkes nicht zu finden. Abtragung des Tumors, der fast 2 kg wog. Pat. am 9. XI. geheilt entlassen.

Der Grad der Torsion ist nicht erwähnt (wahrscheinlich 180°), auch nicht die Richtung, in der dieselbe erfolgte.

Fall 3.

C. M., 23 J., unverh. Aufgenommen 24. X. 1898.

Klagt über Schmerzen links im Bauche seit 2 Wochen. Vor kurzem ein Schmerzanfall, welcher den ganzen Tag anhielt. Der konsultierte Arzt machte Pat. auf die Auftreibung des Bauches, welche seitdem ziemlich rasch zugenommen haben soll, aufmerksam.

Menses seit dem 15 J. unregelmässig bis vor $1^1/_2$ J.; vor 2 Wochen, gleichzeitig mit dem Auftreten der Schmerzen, gingen bei der Menstruation Stücke ab.

Harnentleerung in der letzten Zeit frequent (2—3 mal nachts), jetzt auch Schmerzen vor der Harnentleerung.

Pat. soll in den letzten Tagen abgemagert sein, fühlt sich aber sonst gesund.

26. X. Narkoseuntersuchung in der Klinik.

Tumor im Bauch, reicht bis etwa über den Nabel, sehr beweglich, nicht deutlich aus dem kleinen Becken emporsteigend. Auf dem Tumor gedämpfter Perkussionsschall, Dämpfungslinie nach oben konvex, zwischen Kuppe des Tumors und Symphyse tympanitischer Schall. Fluktuation nicht deutlich.

Hymen intakt, hypertrophische Nymphen. Vaginale Untersuchung ergiebt: 2 Tumoren, mittels Stiels mit dem Uterus verbunden.

Laparotomie: Kleinerer Tumor ist das vergrösserte Ovarium der linken Seite, ödematös geschwollen; der grössere Tumor ist eine um ihren Stiel $1^1/_2$ mal (540°) torquierte Parovarialcyste (klare, dünne Flüssigkeit, Flimmerepithel), ebenfalls der linken Seite — Uterus und Adnexa 360° torquiert. Abtragung von Tumor und linkem Ovarium. Das rechte Ovarium auch vergrössert, cystös.

22. XI. Ohne Beschwerden geheilt entlassen.

Fall 4.

A. v. H. O., 52 J., verheir. Aufnahme 9. XII. 1898.

Klagt über Härte und Auftreibung des Bauches, seit

Digitized by Google

einem Jahre, allmählich schlimmer, zumal in den letzten 3 Wochen. Arbeitsunfähig, keine Schmerzen, aber manchmal dyspnoisch.

Nie schwanger.

Menses vom 20. J. bis Dez. 97 immer regelmässig, aber profus. Seit einem Jahre ist die Menstruation unregelmässig, jeden 2.—3. Monat, in den letzten 2 Monaten schwächer, aber frequenter. Letzte Menses vor 5 Wochen.

Harnentleerung und Defäkation normal. Lungen, Herz, Nieren ohne Abweichung.

12. XII. Narkoseuntersuchung und Operation. (Ass. Dr. Wittenrood). Bauch aufgetrieben, gedämpfter Schall; grosser, glatter Tumor, von der Beckenwand abzugrenzen und bis in das kleine Becken hineingehend.

Uterus vergrössert, myomatös, in Retroversio hinter dem Tumor, der vom Uterus abzugrenzen; Uterus mannskopfgross, hart anzufühlen. Per rectum unter Anziehen der Portio ein breiter Strang zu fühlen, der vom rechten Uterushorn zum Tumor verläuft. Linkes Ovarium zu fühlen.

Laparotomie: Grosser, dunkelblauer Tumor, nach Punktion grosse Menge kolloider Flüssigkeit. Uterus 180^0 torquiert, also ein Kystom des linken statt des rechten Ovariums. Tumor und rechtes Ovarium abgetragen.

Nach 8 Tagen stirbt Pat. plötzlich an Embolie der Art. pulm.

Aus den angeführten vier Fällen der Leidener Klinik ergeben sich keine neue ätiologische Momente für die Torsion des Uterus, die alten werden hier bestätigt.

Die Beschwerden der Patientinnen waren meist Schmerzen (Fall 1, 2, 3), wie auch sehr oft gerade diese wohl von der Stieldrehung abhängenden Schmerzen die Patientinnen zum Arzt treiben, mehr als die von dem Tumor herrührende Auftreibung des Leibes, mit der die Patientinnen oft lange umhergehen. Blasenbeschwerden wurden bloss im dritten Falle angegeben. In den Krankengeschichten dieser vier Fälle ist nichts angegeben über Miteinbezogenwerden der Blase in die Torsion; im ersten Falle war auch nichts derartiges zu sehen.

Die Diagnose der Torsion unterliegt noch immer Schwierigkeiten, praktisch haben die von Schultze angegebenen Zeichen zur Erkennung der Achsendrehung noch selten zur Diagnose geführt und werden es wohl selten thun. Denn die Lage der Ovarien ist keine konstante, Vorder- und Hinterfläche des Uterus werden gerade bei myomatösen Uteris schwer voneinander zu unterscheiden sein, und die Spiraldrehung der Cervix wird wohl am schwierigsten aus dem Tastbefund diagnostiziert werden können. Ich entsinne mich, dass ich vor einigen Jahren einmal von einem Studenten bei einer Steisslage gerufen wurde und das Kind bis zum Halse extra-

Digitized by Google

hiert fand. Der Rücken lag nach vorn, und als ich den Kopf entwickeln wollte, fand ich, dass auch das Kinn nach vorne gerichtet war. Als ich mich nun wunderte, diese spiralige Drehung des Halses nicht gefühlt zu haben, und noch einmal ganz ruhig — das Kind war schon längst abgestorben, als ich kam — daraufhin untersuchte, gelang es mir trotzdem nicht. Ich kann daher nicht hoffen, an einer dünnen, von Weichteilen bekleideten Cervix diese spiralige Drehung tasten zu können. Glücklicherweise wird auch die Indikation zum Eingreifen nicht von diesen fraglichen Tastbefunden abgegeben.

Digitized by Google

Aus der Frauenklinik der Universität Leipzig.

Über die Endotheliome des Ovariums.

Von

Friedrich Apelt,

Cand. med. in Leipzig.

Mit 4 Textabbildungen.

Die Sarkome des Ovariums rechnet man zu den selteneren Tumoren. Es gilt dies noch mehr von einer Unterart derselben, den Endo- und Peritheliomen. Da ich im Verlaufe des Aufsatzes den Nachweis liefern kann, dass auch die Peritheliome von Endothelzellen ihren Ursprung nehmen, mithin Endotheltumoren sind, so führe ich sie fortan mit unter den „Endotheliomen".

Schröder[1]) fand unter 600 Ovarientumoren 10 Sarkome, kein Endotheliom, v. Braun[1]) unter 81 Ovarientumoren 4 Sarkome, kein Endotheliom, Olshausen unter 293 Ovarialgeschwülsten 12 Sarkome, 1 Endotheliom. In der Heidelberger chirurgischen Univ.-Klinik wurden in den Jahren 1880 bis 1893 329 Ovariotomien gemacht, unter ihnen 33 wegen Sarcoma ovarii; diese sowie 6 nicht in jene Zeit fallende beschreibt Zangemeister und findet unter ihnen 1 Endotheliom.

Wenn die Zahl der Endotheliome eine so geringe ist, so muss dabei betont werden, dass dieselben erst seit relativ kurzer Zeit bekannt sind, dass daher vielleicht hie und da einige übersehen worden sind. Im Jahre 1879 hat nämlich Marchand die ersten beschrieben. Seitdem nun von ihm die Aufmerksamkeit auf sie gelenkt worden war, ist ihre Zahl schnell gewachsen.

Amann jun. konnte 1894 9 zusammenstellen und 5 eigene Fälle hinzufügen. 1896 kann Guffroy von einem typischen Endothelioma lymphaticum ov. berichten und gleichzeitig 16 endotheliale Ovarialtumoren aus der Litteratur zusammenstellen.

---

[1]) Citiert nach Zangemeister (53).

Digitized by Google

Pollack beschreibt 1890 einen neuen Fall; zugleich referiert und kritisiert er die Endotheliome von Leopold, Marchand I und II, Ackermann-Olshausen, Flaischlen, Eckardt, Pomorski, v. Velits, v. Rosthorn und Müller und hält die Diagnose derselben bis auf die des Falles Müller für richtig. Hier bleibe der Ausgangspunkt der Proliferation unentschieden. Da er die 5 Fälle Amanns übersieht, vermag er nur 11 Endotheliome des Ovariums anzugeben.

Ihre Zahl vermehrt Mirabeau 1899 auf 22. Er teilt einen eigenen Fall mit und erstattet zugleich einen kurzen Bericht von den Endotheliomen Voigt I und II, Vogl XI und XII, 3 Fränkel, 1 Pollack. Seiner Ansicht nach kann aber wegen zu wenig eingehender Schilderung eine genauere Kategorisierung der Fälle Vogl XI und 3 Fränkel nicht vorgenommen werden.

In demselben Jahre bereichern noch Neumann und R. Krukenberg die Litteratur um je 1 Endotheliom.

Letzterer unterzieht die unter der Diagnose „Peritheliom" figurierenden Tumoren von Amann jun. I, II, Burkhard IV, Cullen, Gebhardt, Neumann, Pollack, Schwertassek, v. Rosthorn, Szurminsky, Vogl XII, Voigt II einer eingehenden Kritik und kommt zu dem Schluss, dass die von Cullen, Szurminsky und Vogl beschriebenen Tumoren Endotheliome seien, bei denen jedoch der strikte Beweis fehle, dass die Wucherung von den „Perithelien" (Eberth) ihren Ausgang genommen habe. Zugleich stellt er aus der Litteratur 24 endotheliale Ovarialtumoren zusammen.

Da inzwischen Herr Professor Menge, mein verehrter Lehrer, ein sehr interessantes Endothelioma ovarii durch Operation entfernen konnte und in der Litteratur neue Fälle mitgeteilt worden sind, so dürfte sich die Mühe lohnen, eine kritische Besprechung der bisher bekannten Endotheliome vorzunehmen und die anatomischen und klinischen Einzelheiten mit denen unseres Falles zu vergleichen.

Die von Pollack, Mirabeau und R. Krukenberg referierten Fälle werde ich nur kurz streifen und verweise im übrigen auf ihre Arbeiten.

Da ich vielfach unklare Vorstellungen von dem normalen Bau des Blut- und Lymphgefässsystems gefunden habe, so möchte ich zuvor einen kurzen Bericht von dem geben, was über diese die Gewebe durchziehenden Kanalsysteme in der Litteratur mitgeteilt worden ist.

Digitized by Google

Die Blut- und Lymphgefässe besitzen bekanntlich einen analogen Aufbau; sie stellen mit Endothelien ausgekleidete Röhren dar. Zwischen beide Kanalsysteme ist das der Saftkanälchen eingeschaltet, die mit den Blutgefässen durch die Stigmata, mit den Lymphgefässen durch die Stomata kommunizieren.

Da also alle 3 Kanalsysteme miteinander in Zusammenhang stehen, so kann es uns nicht wunder nehmen, wenn die in dem einen beginnende Wucherung des Endothels alle drei ergreift, wie es u. a. Kolaczek beobachten konnte.

Ferner möchte ich einer 1870 von Eberth gemachten Beobachtung gedenken. Er untersuchte frische dem Hirn- und Rückenmark entnommene Blutgefässe in frischer, physiologischer Kochsalzlösung und sah die Adventitia derselben von einem zarten Saum begrenzt, der sich nach kurzer Zeit in kleinen, bald miteinander konfluierenden Blasen abhob, sodass schliesslich eine zarte Scheide das Gefäss umgab. Durch Silberfärbung liess sich auf dem Häutchen ein Mosaik polygonaler, je einen Zellkern enthaltender Felder nachweisen. Er nannte daher diese Zellen „Perithelien". Nach ihm kommunizieren die von ihnen gebildeten Räume mit den Subarachnoidealräumen, mit denen auch die Lymphgefässe der pia mater in Verbindung stehen.

Unabhängig von ihm gelang es His sen., durch Einstich in die graue oder weisse Substanz des Hirns und Rückenmarks vielfach miteinander kommunizierende Spalträume zu füllen, welche sämtlich je von 1 Gefäss, Arterie oder Vene, durchzogen waren. Er nannte dieselben daher „perivaskuläre Räume". Ihr Kaliber betrug meist das Zwei- bis Drei- oder auch das Vierfache des inneliegenden Blutgefässes. Obwohl letztere eine Adventitia besassen, so lagen sie doch völlig frei in ihrem „Futteral". Er fasst die perivaskulären Räume als Lymphräume auf und steht damit auf dem gleichen Standpunkt wie v. Kölliker, Robin und Schwalbe.

Durch diese Litteraturangaben ist also erwiesen, dass jene bald als Perithelien im Sinne Eberths, bald als Adventitiazellen bezeichneten Gebilde als Endothelien der perivaskulären Lymphräume aufzufassen sind. Weiter ergiebt sich, dass die in der Litteratur unter dem Namen „Peritheliom" bekannten Tumoren Endotheliomata lymphatica sind, deren neoplastische Zellen perivaskulär angeordnet

Digitized by Google

sind und aus Endothelien perivaskulärer Lymphräume ihren Ursprung nehmen. Diesen Standpunkt haben schon v. Rosthorn und Mirabeau vertreten, freilich ohne ihn ausführlich zu begründen. So stellt letzterer den Satz auf: „Die als Endotheliome der perivaskulären Räume beschriebenen Fälle sind mit den Peritheliomen identisch".

Perivaskuläre Räume sind auch in anderen Organen beschrieben worden, so nach Kolaczek im Hoden, der Steiss-, Karotiden-, Zirbel-, Brust- und Speicheldrüse und der Nebenniere. Im Ovarium sind, soweit ich aus der mir von Herrn Professor Spalteholz freundlichst zur Verfügung gestellten Litteratur feststellen konnte, bisher keine perivaskulären Lymphräume konstatiert worden; so erwähnt His sen., der durch zahlreiche Injektionsversuche den ausserordentlichen Reichtum des Ovariums an Lymphgefässen nachweisen konnte, nichts von ihnen. Die über den Hoden veröffentlichte, sehr umfangreiche Litteratur unterzog ich einer kurzen Durchsicht und fand in der Arbeit von Gerster „über die Lymphgefässe des Hodens" etwa folgendes: Die das Bindegewebsgerüst desselben zusammensetzenden Bindegewebsbalken, ebenso die Blutkapillaren und kleineren Blutgefässe, sind rings von Membranen umgeben, die man besonders dann gut erkennen kann, wenn die Fibrillenbündel einen welligen Verlauf zeigen, während die Membranen, gleichsam als Scheide, mehr gestreckt verlaufen. Sie sind aus typischen Endothelien aufgebaut. Analoge Beobachtungen sind von Mihalkowics in einer aus Ludwigs physiologischem Laboratorium hervorgegangenen Arbeit mitgeteilt worden. Die späteren von Ebner, Hofmeister u. a. über die Anatomie des Hodens veröffentlichten Arbeiten enthalten keine Angabe über diese Räume. Jedenfalls glaube ich auf Grund der Gersterschen und Mihalkowicsschen Untersuchungen und der Kolaczekschen Angabe das Bestehen perivaskulärer Lymphräume im Hoden für gesichert halten zu dürfen. Da nun letzterer und der Eierstock aus der bei männlichem und weiblichem Geschlecht anfangs vollständig identischen Keimdrüse sich entwickeln, so wird man nicht fehlgehen, auch im Ovarium perivaskuläre Lymphräume anzunehmen.

Oft ist es, wie wir sehen werden, ausserordentlich schwer, mikroskopisch die Differentialdiagnose zwischen Blut- und Lymphgefässen zu stellen.

Findet man in einem Gefässquerschnitt rote Blutkörperchen, die besonders bei Alkoholhärtung ihren Farbstoff bis auf einen

Digitized by Google

schwach gelblichen Ton verloren haben und geschrumpft sind, so darf man nach Kolaczek und v. Recklinghausen dasselbe für ein Blutgefäss erklären, es müssten denn so zahlreiche Extravasate im Stroma bestehen, dass die Möglichkeit, Blut wäre in das Lymphsystem gelangt, nicht abzuweisen wäre. Findet man keine rote Blutkörperchen in den Gefässen, so spricht dies nach Kolaczek nicht gegen Blutgefässe, da trotz sorgfältigster Konservierung und Behandlung der Präparate das Blut zu Grunde gehen oder kaum sichtbare Scheibchen bilden kann. Auch v. Recklinghausen betont, dass die Schläuche in dem von ihm untersuchten Tumor im frischen Zustande blutkörperchenhaltig waren, während nach der Präparation nichts mehr von Blut zu sehen war, so dass seiner Ansicht nach das Fehlen von Blut an und für sich nicht geradezu als ein unzweifelhaftes Argument gegen die Blutgefässnatur anzusehen sei. Sind ferner die im Gesichtsfeld gelegenen Gefässe ausserordentlich regelmässig gestaltet, im Querschnitt rund oder oval, im Längsschnitt nahezu parallelwandig, dann dürfen sie bei normalem Endothelbelag nach Marchand und Hippel ebenfalls für Blutgefässe erklärt werden.

Hat man dagegen völlig regellose, weite, buchtige, in ihrer Breite fortwährend wechselnde und in den verschiedensten Richtungen ebenso unregelmässige Ausläufer entsendende Räume vor sich, die einen Endothelbelag aufweisen, so darf man sie als Lymphgefässe deuten. Die Diagnose ist noch sicherer, wenn man in denselben feinkrümelige, geronnener Lymphe ähnliche Massen, geronnenes Fibrin oder weisse Blutkörperchen nachweisen kann.

Sieht man schmale, nach den Enden beiderseits sich verjüngende und mit Endothelzellen hie und da bekleidete Spalträume, so hat man nach Pick, Pomorski u. a. Saftspalten vor sich.

Geraten Endothelzellen in Wucherung, so sieht man nach Herz und Pomorski neben noch normalen Zellen einige anschwellen, grösser werden, sich intensiver färben und statt längs quer zur Wand sich stellen. Allmählich nimmt die Zellneubildung zu, und die neoplastischen Zellen reihen sich nicht nur hinter, sondern auch neben einander, bis schliesslich die Spalten bezgl. die Gefässe mit ihnen vollgepfropft sind.

Die Wucherung des Endothels im perivaskulären Raum glaubt Herz nur dann anerkennen zu dürfen, wenn man um ein in neoplasmafreiem Stroma gelegenes Blutgefäss, dessen Endothel intakt ist, Geschwulstzellen eng gelagert sieht; eine radiäre oder rosetten-

Digitized by Google

förmige Lagerung genügt ihm nicht. Ich stelle mich auf seinen Standpunkt, möchte dabei aber betonen, dass es nur dann gelingen kann, solche Bilder zu sehen, wenn die Präparate einem erst seit kurzer Zeit in Wucherung begriffenen Tumor entstammen. Dasselbe gilt auch für die beginnende Proliferation des Endothels der Blutgefässe und der übrigen Teile des Lymphgefässsystems.

Ist dagegen in einem perivaskulären Endotheliom die Wucherung weiter fortgeschritten, haben die neoplastischen Zellen den Endothelsaum der perivaskulären Lymphgefässe durchbrochen, dann breiten sie sich teils in den mit jenen kommunizierenden Saftspalten und Lymphgefässen, teils ungeordnet im Stroma aus, und nur die zirkuläre oder auch radiäre Anordnung um das Gefässlumen oder seine Adventitia weist auf den einstigen Ausgangspunkt hin.

Vielfach beobachtet man in den Endotheliomen regressive Metamorphosen: Stroma und Gefässwandung, oft auch das Geschwulstgewebe sind hyalin oder auch myxomatös entartet; die hyaline Form der Degeneration ist vorherrschend, und die Adventitia bildet dann oft glasige Cylinder um das Gefässlumen, weshalb Billroth den Namen Cylindrom vorschlug. Nach Braun finden sich auch konzentrisch geschichtete Kugeln, namentlich in den Endotheliomen der pia mater und des Auges, ferner geschichtete Kalkkonkremente im Stroma oder Parenchym. Vergegenwärtigt man sich, dass ausserdem die Wucherung des Endothels, spez. in den Lymphgefässen, die sonderbarsten Formen hervorbringt, so begreift man, weshalb den Endotheliomen in jener Zeit, da man bez. der Nomenklatur noch auf dem morphologischen Standpunkte stand, die wunderlichsten Namen gegeben worden sind. Jetzt stehen wir, und das ist ja Virchows Verdienst, auf dem onkologischen Standpunkt. Dieser stellte den Satz auf: „nicht die Architektonik eines Tumors, nicht die Beschaffenheit seiner Zellen, sondern der Ort seiner Entstehung, der Mutterboden müssen für die Unterscheidung der Geschwülste massgebend sein."

Eine offene Frage ist ferner die, ob die Endothelien des Gefäss- und Lymphapparates und der serösen Höhlen zu den epithelialen oder den Bindegewebs-Elementen zu rechnen, und demgemäss die von ihnen ausgehenden Tumoren als Carcinome oder Sarkome aufzufassen sind. Eine ausführliche Behandlung dieser Streitfrage muss ich mir versagen.

Waldeyer steht auf morphologischem und phylogenetischem Standpunkt und erklärt (1900) die Endothelien der serösen Höhlen

Digitized by Google

für epitheliale Gebilde, da dieselben mit den Aussenräumen genetisch in Zusammenhang stehen. Da seiner Ansicht nach die Möglichkeit besteht, auch die Gefässe als Einstülpungen von den Aussenräumen aus entwicklungsgeschichtlich zu deuten, so glaubt er, dass die Zeit nicht mehr fern ist, da man auch die die Gefässe auskleidenden Elemente für Epithelien erklären könne; er behält sich daher bis auf weiteres vor, definitiv zu dieser Frage Stellung zu nehmen.

Im Gegensatz zu ihm vertritt His (1900) den histogenetischen und physiologischen Standpunkt. Seiner Ansicht nach zeigt „ganz abgesehen von der nur unvollkommenen Coelomtheorie die Entstehungsweise des Mesenchymgerüstes, dass die den serösen Raum auskleidenden Zellen zu den anstossenden Bindesubstanzen in einem ganz anderen Verhältnis stehen als die typischen Epithelien. Jene sind deren ursprüngliche Bildungsschicht gewesen, haben den einheitlichen Zusammenhang mit ihnen niemals aufgegeben und erscheinen auch im reifen Zustande als ihre freie Wandfläche. Die echten Epithelien liegen den Bindesubstanzen nur äusserlich an und stehen mit ihnen in keinem genetischen Zusammenhang. Bei beiden epithelialen Grenzblättern ist die basale Fläche frei, d. h. sie ist einem von geformten Bestandteilen nicht erfüllten Spaltraum zugekehrt. Nur allmählich rücken die mesenchymatösen Bindesubstanzanlagen näher an die betreffenden Epitheldecken heran und schmiegen sich schliesslich diesen mit glatter Grenzschicht an."

Zugleich weist His auch auf den physiologischen Gegensatz hin, der im Verhalten von epithelial und endothelial bekleideten Flächen besteht, und glaubt gerade hierauf ein besonderes Gewicht legen zu müssen. Die epithelialen Grenzschichten zeigen ein äusserst selbständiges Wachstum, das einerseits zur Bildung von Falten und Auswüchsen, andererseits zu der von Drüsen und anderweitigen losgelösten Organen (Linse, Gehörblase etc.) führt. Dafür bieten die mit Endothel ausgekleideten Flächen keine Beispiele. Jene sind äusserst gefässreich, diese pflegen gefässarm zu sein. Mit dem Gefässreichtum steht auch das chemische Leistungsvermögen der Epithelien, ihre Bedeutung für Sekretion und verwandte Prozesse in Zusammenhang. Nirgends treten Endothelschichten als secernierende Flächen auf. Dagegen sind die Endothelien für Transsudate durchgängig und zwar in beiderseitiger Richtung, während die unverletzten Epithelien keine Transsudate durchlassen. Sehr leicht verwachsen endotheliale Flächen miteinander, Epithelröhren dagegen nur schwer.

Auch Dekhuizen liefert den Beweis für Abstammung der

Digitized by Google

Endothelien vom Bindegewebe, wenn er Ersatz zerstörter Endothelzellen durch Bindegewebszellen oder deren Teilungsprodukte beschreibt.

Die Mehrzahl der Pathologen hält nach Mirabeau die Endothelien auch für Abkömmlinge des Bindegewebes, zählt daher die von ihnen ausgehenden Neubildungen zu den Sarkomen. Die sie bildenden neoplastischen Zellen zeigen vielfach den Typus der Elemente des Spindelzellensarkoms, worauf Flaischlen, Pomorski, Marchand, Pollack, Gebhard und Neumann ausdrücklich hinweisen. Ferner standen sie nach Barth und Marchand in Verbindung mit dem Stroma, indem die Geschwulstzellen beim Auspinseln frischer Präparate nur z. T. aus den Alveolen entfernt werden konnten und das Stromagewebe bei Barth feine fibrilläre Ausläufer in das Innere der Alveolen abgab, welche zwischen die Zellen zu liegen kamen. Vielfach kommen in den Endotheliomen Riesenzellen vor, oder die neoplastischen Zellen stehen durch Fortsätze miteinander in Zusammenhang, die dann sichtbar werden, wenn sie durch die Schrumpfungsprozesse bei der Konservierung auseinandergerissen werden.

Endlich wäre noch zu erwähnen, dass Mirabeau die Kolaczeksche Forderung, die Endotheliome zu den Angiosarkomen zu zählen, mit dem Bemerken zurückweist, dass damit zu grosser Wert auf die Abstammung vom Blutgefässsystem gelegt werde, während doch, wie sich auch bestätigen wird, die Endotheliome weit häufiger aus dem Lymphendothel hervorgingen.

Stellt man sich nun mit Mirabeau auf den von His, Dekhuizen und der Mehrzahl der Pathologen vertretenen Standpunkt, so rechnet man die Endotheliome zu den Sarkomen und lässt sie in 2 Gruppen zerfallen:

a) die durch Proliferation der Endothelien des Blutgefässsystems entstehenden

Endotheliom. intravascularia

b) die durch Proliferation der Endothelien des Lymphgefässsystems entstehenden

Endotheliom. lymphatica.

Letztere stammen vom Endothel der Lymphgefässe im allgemeinen, sowie der Saftspalten, oder dem der perivaskulären Lymphräume im besonderen.

Digitized by Google

Ich gehe jetzt dazu über, das klinische und anatomische Bild der bisher noch nicht referierten Fälle von Endotheliomen zu zeichnen, und beginne mit den intravaskulären Tumoren.

1) Amann jun. Fall III.

48jährige Frau, 11 p., mit doppelseitigen Ovarialtumoren und etwas Ascites; erst seit 1 Monat Schwellung des Leibes und Schmerzen. Op.: Laparotomie, Entfernung der zusammen 870 g schweren Tumoren. Heilung. Dieselben sind solid, beide kindskopfgross und aus meist schwammigen, weichen Massen zusammengesetzt. Mikroskopisch: In ein stark proliferierendes, bindegewebiges Stroma sind Zellstränge gelagert, die z. T. zentrale Hohlräume aufweisen, z. T. nur eine zentrale hellere Partie. Die Zellen sind radiär angeordnet. Ferner konnten feinste Rohre beobachtet werden, deren eine Seite noch normale Endothelien zeigte, während auf der anderen mehrfach geschichtete dickere Spindelzellen lagen. Durch den Inhalt der noch wenig veränderten Röhren kann man erkennen, dass der Ausgangspunkt der Proliferation von den Endothelien der Blutkapillaren gebildet wird. Endothelioma intravasculare.

2) Amann jun. Fall IV.

Bei 25jähriger Gravida (IV. M.) hat sich das in einer Inguinalhernie liegende linke Ovarium während zweier Monate in einen kleinbirngrossen, höckrigen Tumor verwandelt. Entfernung desselben durch Op., Heilung. Derselbe ist solid und aus gleichmässig roter, weicher Masse zusammengesetzt. Mikroskopisch zeigt sich das Stroma stark infiltriert, so dass man nur schwierig die alveoläre Einlagerung neoplastischer Zellmassen erkennen kann. Ausserdem zeigen sich die Endothelien der Blutkapillaren in starker Proliferation begriffen, jedoch ist ein genetischer Zusammenhang derselben mit den neoplastischen Zellansammlungen nicht bestimmt nachzuweisen. Er erklärt daher nur mit grosser Wahrscheinlichkeit den Tumor für ein Endothelioma intravasculare.

Damit sind die intravaskulären Endotheliome erledigt; es gehören noch die von Pollack referierten Fälle Ackermann-Olshausen und Eckardt hierher. Hinsichtlich der Beurteilung des ersteren Falles schliesse ich mich R. Krukenberg an, der die Diagnose nicht für gesichert genug hält. Wenn ferner Eckardt bei seinem Tumor die spez. Diagnose, ob intravaskulären oder lymphatischen Ursprungs, unberücksichtigt lässt, so möchte ich mit R. Krukenberg behaupten, dass aus der Beschreibung auf das deutlichste hervorgehe, dass man ein Endothelioma intravasculare vor sich habe. Die übrigen Endotheliome sind lymphatischen Ursprungs. Es sollen zunächst diejenigen derselben referiert werden, welche vom Endothel der Lymphgefässe im allgemeinen und dem der Saftspalten ihren Ausgang nehmen.

1) Amann jun. Fall V.

7jähriges Kind mit „riesigem Tumor" im Leib. Bei der Probelaparotomie zeigen sich massenhafte Metastasen. Bald Exitus. Der riesige Tumor ist sehr

Digitized by Google

weich und zeigt sich auf dem Durchschnitt blutig durchsetzt, auch schliesst er mehrere kleine, mit wässerigem Inhalt gefüllte Cysten ein. Die mikroskopische Untersuchung zeigt, dass er aus meist schlauch- und lakunenartigen Ansammlungen von spindeligen und Riesen-Zellen zusammengesetzt ist. Die Lage der Schläuche, in deren Mitte meist rundliche oder schlitzförmige Hohlräume mit Leukocyten oder Detritusmassen liegen, entspricht der der Lymphbahnen. Endothelien sind nirgends zu beobachten. Da aber die Anordnung der Zellherde dem Verlauf der Lymphbahnen entspricht, so möchte Verf. seinen Tumor für ein Endothelioma lymphaticum erklären. Die Diagnose wird gestützt durch die Beobachtung von Leukocyten in den Spalträumen der Schläuche. Dass es Verf. nicht gelungen ist, Endothelien oder deren Übergang zu Geschwulstzellen zu finden, ist bei der enormen Grösse des Tumors und der damit anzunehmenden langen Wachstumszeit wohl erklärlich.

2) Burkhard. Fall I.

55jährige Frau, 1 P. vor 26 Jahren. Cessatio im 49. Jahre. Seitdem bemerkt Pat. „hohen Leib"; seit 6 Monaten Urinbeschwerden, Spannung und Leibeszunahme, aber keine Schmerzen! Klin. Diagnose: Cystoma ovarii. Op.: Entfernung eines über Mannskopf grossen Tumors, der vielfach Adhäsionen zeigt. Heilung, Entlassung am 22. Tage. $^1/_2$ Jahr p. Op. ist Pat. in ihrer Heimat zu Grunde gegangen. Die Geschwulst hat eine bis auf die Adhäsionsreste glatte Oberfläche, enthält eine grosse und viele kleinere Cysten, die helle Flüssigkeit entleeren (bienenwabenartiges Aussehen). Mikroskopisch setzt sich der Tumor aus zahlreichen rundlichen oder alveolären, z. T. auch spaltförmigen Hohlräumen zusammen, die eine lockere, schwach gefärbte Masse, offenbar geronnenes Eiweiss, enthalten und mit platten Zellen, die als Endothelien anzusprechen sind, ausgekleidet sind. Hie und da sind Übergänge der Hohlräume in Lymphgefässe zu beobachten. Schnitte aus Knötchen des Peritonealüberzuges des Tumors zeigen ein junges, zellreiches Bindegewebe mit ebensolchen Hohlräumen, die aber mit z. T. gewucherten, endothelähnlichen Zellen in mehrfacher Schicht ausgekleidet sind. Dieselben senden vielfach sprossähnliche Gebilde in das Lumen und füllen es z. T. aus.

Er stellt die jedenfalls berechtigte Diagnose „Endothelioma ovarii mit malignen Metastasen". Man kann hinzufügen lymphaticum, da der Übergang der Hohlräume in Lymphgefässe nachgewiesen ist.

3) Derselbe. Fall II.

54jährige Frau, 0 part. Menopause seit 13 Jahren. Wohlbefinden bis vor 6 Wochen. Seitdem Leibeszunahme, ohne Schmerzen, nur Spannungsgefühl, und Abmagerung. Klin. Diagnose: cystischer Ovarial-Tumor. Durch Laparotomie wird reichlicher Ascites entleert und ein über Mannskopf grosser Tumor von 13 kg Gewicht entfernt. Heilung; weiteres Schicksal unbekannt. Der Tumor enthielt 10 Liter Flüssigkeit. Er besteht aus einer Hauptcyste und mehreren Nebencysten. Die Wandung der ersteren enthält solide, knollige bis faustgrosse Partien, die z. T. gelblich, z. T. markig weiss aussehen. Das mikroskopische Bild zeigt dicht aneinander gelagerte, durch schmale Septen getrennte Cystchen mit krümeligem Inhalt, die ausgekleidet sind mit Endothelien, die aber vielfach den Übergang zur kubischen Zellform zeigen. Einzelne Cystchen gehen in spaltförmige, mit Endothel bekleidete Räume über. Vielfach nekrotische

Digitized by Google

Zellmassen. Die Diagnose wird auf Endothelioma ovarii cysticum gestellt. Bei der reichlichen Cystenbildung, ihrem Inhalt an krümeligen Massen, ihrem Übergang in spaltförmige, mit Endothel bekleidete Räume könnte man vielleicht den Ausgangspunkt in die Lymphgefässe verlegen.

4) Derselbe. Fall III.

63jährige Frau, 0 part., seit 9 Jahren Cessatio. Seit 2 Jahren stetige Leibeszunahme und Klagen über zeitweilig reissende Schmerzen in beiden Oberschenkeln und Druckgefühl im Leib. Klin. Diagnose: Cystoma ovarii. Durch Laparotomie wird der doppelt mannskopfgrosse Tumor entfernt. Exitus an Erschöpfung am 3. Tage p. Op. trotz reichlichst gegebener Excitantien. Der Tumor besteht makroskopisch fast nur aus Cysten, die z. T. blutig verfärbte, z. T. helle Flüssigkeit enthalten. Ausserdem ist eine Zahl weisslich verfärbter, ziemlich konsistenter Knoten vorhanden, die meist der Aussenfläche ansitzen und bis Apfelgrösse erreichen. Der mikroskopische Befund ist derselbe wie bei Fall II; ebenfalls ist Übergang von Endothel zu kubischen Zellformen zu sehen; in den markigen Partien sind dieselben mehrfach geschichtet. Der Tumor wird daher für ein Endothelioma ovarii erklärt. Es gilt für ihn dasselbe wie für Fall II.

5) Fabricius.

40jährige Frau; die Menses sind einige Monate ausgeblieben, dafür blutigseröser Ausfluss; zeitweilig heftige Schmerzen im Leib. Op.: Entfernung der stark erweiterten, Flüssigkeit und morsche Masse enthaltenden Tube und des vergrösserten Ovariums der rechten Seite. 1 Jahr p. Op. wohl bis auf eine Fistel. Bei Besichtigung der Tumoren ergiebt sich, dass die morschen Massen dem hühnereigrossen Ovarium entstammen. Die Kapsel desselben erscheint mikr. vielfach hyalin degeneriert. Sie enthält feine, mit Endothel ausgekleidete Spalten, das vielfach gewuchert ist oder dem peripher grosse polygonale Zellen aufsitzen; oft erweitern sich die Spalten und sind mit einer oder mehreren Reihen solcher hintereinander liegender neoplastischer Zellen erfüllt. Ferner beobachtet man endothelbegrenzte, weisse Blutkörperchen und Detritus enthaltende Lumina, deren Endothelsaum auf einer Seite von hier sitzenden Geschwulstzellen vorgebuchtet wird. Verf. kann sich für eine bestimmte Diagnose nicht entscheiden. Am wahrscheinlichsten scheint es ihm, dass er einen Tumor vor sich habe, der vom Endothel der Lymphspalten oder dem ihm anliegenden Stroma ausgegangen und in den Lymphbahnen weiter gewuchert ist. Ich schliesse mich ihm an.

6) Guffroy.

52jähr. Pat., verheiratet, Nullipar; regelmässig bis zur Cessatio im 47. Jahre menstruiert. Seit $^1/_2$ Jahr bemerkt Pat., dass Leib bes. r. stärker wird, Schmerzen. Oper.: Laparotomie, Ovariotomia dextra. Der kleinkopfgrosse Tumor besteht aus einer Cyste mit glatter Oberfläche, die an einzelnen Stellen Adhäsionsstränge zeigt. Der basale Teil besteht aus einem längsovalen festen, intraligamentär sitzenden Knoten. Derselbe knirscht beim Durchschnitt. Von Tube und Ovarium ist nichts zu konstatieren. Mikroskopisch lässt sich als Grundgewebe ein dichtes, fibrilläres Stroma mit parallel gestellten, spindelförmigen Kernen feststellen, in dem viele normale Gefässquerschnitte, sowie zahlreiche

Digitized by Google

Lücken und Spalten von wechselnder Grösse und Gestalt liegen. Deutlicher Endothelbelag. An einigen Stellen der Spalten zeigt derselbe Veränderungen. Die Endothelien sind stark gequollen und verschieden an Grösse und Form. Vielfach findet man sie in mehreren Schichten unregelmässig übereinander gelagert, so dass das Lumen der Spalten fast föllig von ihnen erfüllt ist. In das umgebende Bindegewebe dringen diese neoplastischen Zellen ein.. Die Cystenwand besteht aus ziemlich kernreichem Bindegewebe ohne Epithelbelag. V. hält den Ovarialtumor mit Recht für ein Endotheliom, welches seinen Ausgang von den Lymphgefässen genommen hat.

7) Herz.

14jähr., seit 10. Jahre regelmässig bis zum 12. Jahre menstruiertes Mädchen. Seitdem Cessatio und seit $^1/_4$ Jahre Leibeszunahme und Schmerzen im Kreuz. Op.: Laparotomie, Entfernung eines mannskopfgrossen, d. l. O. angehörigen Tumors; kein Ascites. R. Ov. o. B. Heilung, 1 Jahr bisher recidivfrei. Die Oberfläche des Tumors ist bis auf einige flache Prominenzen glatt, Schnittfläche grauweiss, markig, zeigt einige walnussgrosse Hohlräume mit dünnflüssigem Inhalt. Mikrosk. sieht man in dem im allgem. reticulären, vielfach degenerierten Stroma, besonders in dem peripheren Teil des Tumors, Zellen mit verwischten Grenzen und grossen, intensiv gefärbten Kernen zu 3 und 4 in Spalten sich hintereinander reihen, die nach den Enden sich haarförmig ausziehen. Kein Endothelbelag. Weiter zentral reihen sich mehrere solche Zellstränge, deren Zellenzahl zugenommen hat, neben einander. Dabei ist die an das Stroma grenzende Schicht pallisadenförmig angeordnet. Im Zentrum der Geschwulst bilden die Zellmassen grosse Felder. Verf. fasst die in den Spalten der Peripherie gelegenen Zellreihen als gewucherte Endothelien der Lymphspalten auf, stellt daher die Diagnose „Endothelioma lymphaticum". Die grösseren Zellkomplexe weisen auf Proliferation in den Lymphgefässen hin.

8) Kötschau.

54jähr., 3 p., leidet seit $^3/_4$ Jahren an Leibschmerzen. Dieselben nehmen zu, es gesellt sich Erbrechen hinzu und starke Abmagerung. Durch Laparot. werden die beiderseitigen Ovarialtumoren, r. kindskopfgross, l. über mannskopfgross entfernt. Verlauf ohne Störung. 14 Tage darauf Exitus infolge Ascites und heftiger Atembeschwerden, Inanition. Die Geschwülste stellen multilokuläre Cysten dar und enthalten Detritusmassen. Das Bindegewebe zeigt sich bei mikroskopischer Untersuchung vielfach diffus erkrankt, birgt hier epitheloide Zellen. Die Endothelien der lymphatischen Spalträume sind in Proliferation begriffen. Es entstehen zahlreiche Zellschläuche, die sich verschiedenartigst gruppieren. Blut oder Reste desselben sind in ihnen nirgends zu beobachten. Es wird daher die Diagnose Endothelioma ov. gestellt, ohne dabei zu entscheiden, ob der Tumor lymphatischen oder intravaskulären Ursprungs ist. Ich möchte mit R. Krukenberg das erstere annehmen, da das Saftspalten-Endothel offenbar proliferiert und die Wucherung dann die Lymphgefässe ergriffen hat, worauf die grösseren Zellschlauchkomplexe hinweisen.

9) F. Krukenberg.

Anamnese und Op.-Geschichte fehlen. Es handelt sich um einen 4480 g schweren extirpierten Ovarialtumor, von dem nur noch Stücke erhalten sind.

Digitized by Google

Er ist anscheinend bis auf einzelne mit wässerigem Inhalt gefüllte Cysten solid gewesen. Von Tube ist nichts aufzufinden.

Mikroskopisch sieht man in der aus dichten Fibrillen gebildeten Kapsel sehr unregelmässige Hohlräume, welche sämtlich leer sind und ein deutliches Endothel besitzen. Nirgends wuchert dasselbe. Die Geschwulstmasse tritt in ihrem Anfangsstadium in Form kurzer Zellreihen und -stränge auf, die mit dem Endothel der Hohlräume in keinem Zusammenhang zu stehen scheinen. Die Zellen sind rundlich oder polyedrisch und besitzen einen grossen Kern. Vielfach — fortgeschritteneres Stadium — bilden die Zellen Schläuche mit verschieden grossem Lumen, das schleimige, kaum gefärbte Masse birgt. Da sich die Zellen durch ihren innigen Zusammenhang mit dem Stroma von epithelialen unterscheiden, da sie ferner die Neigung zeigen, Schläuche mit deutlichem Lumen zu bilden, und da er glaubt festgestellt zu haben, dass die Zellen vom Stroma ihren Ursprung nehmen und „erst in der weiteren Entwickelung die endotheliale Anordnung als Auskleidung neugebildeter Spalten und Hohlräume, welche innerhalb der Geschwulstmasse entstehen, erhalten", so bezeichnet er seinen Tumor als Endotheliom. R. Krukenberg glaubt an Ausgang von den Saftkanälchen. Ich möchte mich für keine Diagnose bezügl. des Ausgangspunktes der Proliferation entscheiden, zumal die Annahme einer Neubildung von Hohlräumen in Geschwulstmassen mir nicht gesichert erscheint.

10) Langer.

50jähr. Frau, der wegen Myoma uteri dieser und die Adnexe exstirpiert werden. Das rechte Ovarium ist etwas vergrössert. Seitlich ein aus rötlichweissen Massen bestehender Knoten. In einem diffus sarkomatös entarteten Stroma sieht man mikrosk. Räume vom feinsten Spalt bis zu mittlerer Grösse. In den grösseren bilden glatte Zellen in einfacher Lagerung die Wandauskleidung. In dem Lumen liegen Komplexe sarkomatöser Zellen. Da Verf. Hohlräume beobachtet, in die sich kolbige Auswüchse des Stromas einstülpen, die an ihrer Spitze meist eine Gruppe obiger sarkomatöser Zellen enthalten, so kann man mit demselben Recht an ein Rundzellensarkom denken, dessen Zellmassen in präformierte Hohlräume hineingewuchert sind, als er seinen Tumor für ein Endotheliom erklärt.

11) Pick. Fall I.

48jähr., k. part., unverheiratet, seit dem 16. Jahre bis vor 10 Monaten regelmässig menstr.; seitdem Anschwellung des Leibes, dumpfer Schmerz beim Gehen, häufiger Urindrang und erschwerte Entleerung. Schlecht genährt, Ascites; klin. Diagnose: linksseitiger solider Ov.-Tumor (Carcinom? Sarkom?). Durch Laparotomie werden der kindskopfgrosse Tumor des l. Ov. und 8 Liter Ascites entfernt. Geheilt entlassen. Vier Wochen später neuer Ascites; Probelaparotomie zeigt das Peritoneum mit Knötchen übersät. Nach drei Punktionen Exitus. Der Tumor ist lappig, solid; auf dem Durchschnitt homogen-blassgelb. Das r. Ov. zeigt dieselben Verhältnisse. Die mikroskopische Untersuchung ergiebt ein fibrilläres Stroma ohne Ovarialreste in dem l. Zellketten in scharf begrenzten, nach den Enden sich verjüngenden Längsspalten liegen. Die rundlichen, intensiv gefärbten Zellen werden nach dem Ende zu kleiner. 2. Die Zellreihen gehen über in ein Netz scharf konturierter, geschlängelter Schläuche von verschiedenstem Querschnitt. Sie sind teils mit Endothel ausgekleidet, das an einzelnen

Digitized by Google

Stellen proliferiert, teils solid oder nur teilweise mit neoplastischen Zellen ausgefüllt. 3. sieht man grosse, unregelmässige, sarkomatöse Zellkomplexe. Die Blutgefässe haben normales Endothel und sind von einem mehr oder minder vollständigen Ringe von Geschwulstzellen umgeben. Da der Nachweis erbracht ist, dass Saftspalten- und Lymphgefässendothel den Ausgangspunkt der Wucherung darstellt, so wird der Tumor als Endothelioma lymphaticum bezeichnet; zugleich denkt Verf. auch an Beteiligung der perivaskulären Lymphbahnen.

12) Derselbe. Fall II.

26jähr., regelmässig menstr., seit 1 Jahr verheiratete Frau, klagt seit 2 Monaten über Schmerzen im Unterleib. Menstr. hat sich nicht verändert. Ascites. Klin. Diagnose: Sarkom (?) eines Eierstocks. Entfernung eines mannskopfgrossen l. Ov.-Tumors, der leicht der Bauchwand adhärent ist. Das r. Ov. ist nicht vergrössert, bleibt zurück. Heilverlauf bis auf Entleerung eines retrovaginalen Abscesses o. B.; 4 Monate später wohl, doch ist das r. Ov. gänseeigross. Es verkleinert sich bald. Bisher wohl. Die Oberfläche der Geschwulst ist höckrig, Konsistenz gelb, Aussehen auf dem Durchschnitt homogen, weisslichgrau; mikrosk. sieht man in dem kernarmen, feinfibrillären Stroma parallel angeordnete, kürzere oder längere Ketten grosser kubischer oder rundlicher Zellen mit gut gefärbten Kernen. Sie liegen in sich verjüngenden Spalten. Z. T. beobachtet man Übergänge der rundlichen Elemente in glatte, spindelige; vielfach bilden scharf konturierte, geschlängelte Stränge und Schläuche ein reiches Netzwerk. Sarkomatöse Gewebspartien fehlen. Der Tumor wird daher für ein Endothel. lymphaticum erklärt, bei dem die Proliferation die Saftspalten und Lymphgefässe beherrscht.

13) Rosinski. Fall I.

41jähr. Frau, 7 p., 1 Abort; letzter P. vor 10 Monaten, seitdem im Abdomen harter, ohne Schmerzen stetig wachsender Körper; Magenschmerzen. Klin. Diagnose: Sarcoma Ovarii. Op.: Laparotomie, Entf. des rechtsseitigen Ov.-Tumors. Nach 5tägigem normalem Heilverlauf plötzlich Kräfteverfall. Exitus am 9. Tage. Die Sektion stellt fest: l. Ovarium vergrössert, höckrig, Metastasen im Endo- und Myokard, Pleura und Magenwand. Der rechtsseitige Tumor ist kindskopfgross, bis auf einige Cysten solid, markähnlich. Das linke, von Knoten durchsetzte Ovarium zeigt dieselben Verhältnisse. Mikroskopisch sieht man in einem z. T. fibrösen, z. T. sarkomatösen Grundgewebe sich beiderseits verjüngende Spalten mit normalen und auch in Wucherung begriffenen Endothelien. Vielfach füllen letztere die Spalten vollständig aus. Andere Stellen zeigen zwei- oder mehrreihige Stränge perlschnurartig geordneter Geschwulstzellen von geradem oder geschlängeltem Verlauf; vielfach anastomosieren sie miteinander. Gegen das Stroma sind sie scharf geschieden, die grösseren vielfach durch einen Endothelsaum. Endlich sieht man auch grössere, vielfach cystische Alveolen von ebensolchen Zellen gebildet. Stroma und Parenchym sind mehrfach hyalin degeneriert. Da die Untersuchung als Ausgangspunkt der Wucherung die Saftkanälchen feststellt und die Wucherung jedenfalls in die Lymphgefässe fortgeschritten ist, so wird die Diagnose „Endothelioma interfasciculare oder wohl besser lymphaticum gestellt.

Digitized by Google

14) Derselbe. Fall II.

55jähr. Frau, 3 part., seit 7 Jahren Cessatio, bemerkt seit 4 Jahren in der rechten Seite eine Anschwellung; keine Schmerzen; mässige, bald verschwindende Genitalblutungen. Schnelle Zunahme der Geschwulst und der Schmerzen. Es wird durch Laparotomie ein über mannskopfgrosser, fluktuierender Tumor entfernt; Genesung. Bisher 5 Jahre recidivfrei! Klinische Diagnose war „Uterus fibromatosus". Der Tumor stellt eine multilokuläre Cyste dar, deren Basis von einer ca. ein Drittel der Geschwulst ausmachenden relativ derben Masse eingenommen wird. In derselben einige weiche Knollen. Der Kapsel sitzt ein einschichtiges, hohes Cylinderepithel auf. Sie wird aus derbem, fibrillärem Bindegewebe gebildet. Die Knollen zeigen ein kernreiches, fibrilläres Stroma, in dem mit normalem Endothel ausgekleidete alveoläre Räume liegen. Dieselben enthalten epitheloide, vielfach radiär angeordnete Zellen, die vielfach in Degeneration begriffen sind. Der Kern bläht sich auf, das Protoplasma körnt sich, die Zellmembran verschwindet, und Kern und Plasma fliessen zu hyalinen Massen zusammen. Diese Vorgänge zeigen, dass der Tumor als ein fertiger anzusehen ist, und erklären zugleich damit, weshalb der Ausgangspunkt der Proliferation nicht mehr festzustellen ist. Da aber die Zellmassen in mit endothelbekleideten, alveolären Räumen wuchern, so glaubt Verf. die Wahrscheinlichkeitsdiagnose Endothelioma lymphaticum stellen zu dürfen; R. Krukenberg ist derselben Ansicht, ich schliesse mich beiden an.

15) Derselbe. Fall III.

39jährige, stets gesunde Frau, 2 part., letzter vor 11 Jahren. Seit 7 Wochen bemerkt sie einen leicht verschieblichen, auf Druck schmerzenden und schnell wachsenden Tumor. Ascites. Klin. Diagnose: Carcinoma ov. d. et sin. Es werden ein rechtsseitiger, übermannskopfgrosser und ein kleiner Ovarialtumor durch Laparotomie entfernt. Heilung, bisher 1 Jahr recidivfrei. Die rechte Geschwulst ist solid, von festweicher Konsistenz und gelappter Oberfläche. Beim Durchschneiden fliesst aus zahlreichen unregelmässigen Lücken eine seröse, wenig getrübte Flüssigkeit ab. Mikroskopisch lassen sich zahlreiche Saftkanälchen nachweisen, deren Endothelien in Wucherung begriffen sind. Die Hauptmasse des Tumors besteht aus myxomatösem Stroma, in dem alveoläre Herde epitheloider Zellmassen liegen. An einigen Stellen lässt sich feststellen, dass sie mit obigen wuchernden Endothelien in Zusammenhang stehen. Vielfach Degenerationserscheinungen, sowie 2 Graafsche Follikel mit Keimbläschen. Die Diagnose lautet daher: „Endothelioma lymphaticum ovarii".

Bezüglich des von Pollack referierten und hinsichtlich seiner Diagnose für gesichert erklärten Falles Müller möchte ich betonen, dass es meiner Ansicht nach nicht genügt, die in dem Tumor beobachtete intravaskuläre Papillenbildung als Stütze für die Diagnose „Endotheliom" anzuführen. Sie wird bei einer Zahl von 46 Endotheliomen nur dreimal beschrieben. Wenn auch die Anordnung der Zellen in der Neubildung ähnlich der in den Endotheliomen beobachteten ist, so spricht doch der Umstand, dass die neoplastischen Zellen nach Angabe des Verfassers scharfe Grenzen zeigen, sowie

Digitized by Google

dass der Ubergang derselben in das Epithel der Cyste übersehen worden sein kann, sehr zu Gunsten der Diagnose Carcinom, für die ich mich entscheiden möchte.

Es sind nun noch 16 lymphatische Endotheliome zu erledigen, die speziell auf Proliferation des Endothels der perivaskulären Lymphräume beruhen. Da die von Amann jun. (I und II), Burkhard (IV), Cullen, Gebhardt, Neumann, Pollack, Schwertassek, v. Rosthorn, Szurminsky, Vogl (XII) und Voigt (III) mitgeteilten Fälle von R. Krukenberg eingehend referiert und kritisiert sind, so beschränke ich mich auf Erwähnung der inzwischen veröffentlichten einschlägigen Fälle. Bezüglich der Beurteilung jener Fälle und des von R. Krukenberg selbst beschriebenen habe ich keinen Grund, anderer Ansicht als dieser zu sein.

1) Mirabeau.

62jähr. Frau, bemerkt seit 1 Jahre Stärkerwerden des Leibes; seitdem Beschwerden beim Stuhl, Appetitlosigkeit, zuletzt Abmagerung. Ascites. Klin. Diagnose: maligner Ovarialtumor mit geplatzter Cyste. Op.: Laparotomie, Entleerung von 10 Litern hämorrhagischer Flüssigkeit; der übermannskopfgrosse Tumor kann wegen zu starker Verwachsungen nicht entfernt werden. Exitus am 27. Tage an Ascites und Kräfteverfall. Bei der Sektion zeigt sich, dass der Tumor in das Colon sigmoideum eingebrochen und sekundär verjaucht ist. Die Cystenwand ist mit knolligen Wucherungen von hirnähnlicher Farbe und Konsistenz bedeckt. In einem vielfach degenerierten Stroma sieht man inselförmige Gruppen polymorpher Zellen, die stets ein Blutgefäss im Zentrum enthalten. Das Endothel desselben ist intakt und von oft verbreiterter, meist hyalin degenerierter Media und Adventitia umgeben, an die sich ein Mantel meist radiär gestellter Zellen anschliesst, und zwar so, dass, je mehr sie vom Endothel entfernt sind, sie um so weniger dicht gelagert sind. An typischen Stellen ist der Charakter der Zellen ausgesprochen spindelförmig mit grossem vielgestaltigen Kern. Die in die Umgebung wuchernden Zellstränge lassen nirgends einen Endothelsaum erkennen. Die Anordnung der Zellen und die Thatsache, dass sie in die Umgebung weiterwuchern, bestimmen Verf., das Perithel (Eberth) als Ausgangspunkt der Proliferation anzusehen.

2) Zangemeister.

32jähr. Frau, regelmässig menstruiert, 3 Partus. Seit $^1/_4$ Jahre treten starke Blutungen auf, später ziehende Schmerzen im Leib. Es wird durch Laparotomie ein kindskopfgrosser weicher, am Darm etwas adhärenter höckriger Tumor des rechten Ovariums entfernt. Genesung. Nach 8 Wochen Exitus infolge Recidivs. Der zentrale Teil der Geschwulst birgt Erweichungshöhlen, die Kapsel ist mehrfach durchbrochen. Die mikroskopische, von Arnold gestellte Diagnose lautet: „Angiosarkoma des rechten Ovariums mit ausgedehnten Nekrosen. Das Zwischengewebe zwischen den Perithelwucherungen stellenweise myxomatös".

Digitized by Google

Eigener Fall.

Frau M. E., 33 Jahre, Malersfrau, regelmässig 3tg. menstr.; 1 P. o. B vor $6^1/_2$ Monaten; ausgetragenes Kind, das 6 Wochen lang gestillt wird. Seit der Entbindung fühlt Pat. Schmerzen in der rechten Seite und bemerkt seit 3 Monaten, dass ihr Leib stärker wird und dass sie abmagert. Dann fühlt sie auch bald eine Geschwulst im Leibe, die sehr rasch gewachsen sein soll. Urinentleerung und Defäkation immer mühelos, Appetit und Schlaf gut.

Status praesens: Kräftig gebaute, mittelgr. Frau von mässig reduziertem Ernährungszustande. Lunge und Herz o. B., Abdomen in seinen unteren Partien ziemlich stark vorgewölbt und zwar r. mehr als l. Man fühlt durch die überall weichen Bauchdecken einen ca. mannskopfgrossen Tumor von durchweg fester Konsistenz, der den Nabel r. überragt. Portio vor und über der L.-Sp.-Linie, Uterus sinistropon.-retrovert., nicht vergrössert, beweglich, von dem Tumor deutlich abgrenzbar. Adnexe sind nicht zu tasten, so dass sich nicht entscheiden lässt, welcher Seite die Geschwulst angehört. Klin. Diagnose: Sarcoma ovarii. 16. VII. 1900 Operation: Ovariotomia dextra mit Abtragung des Tumors. Schnitt in der Linea alba bis fast zum Nabel; nach Eröffnung des Peritoneums liegt der Tumor in grosser Ausdehnung vor. Nachdem der Schnitt noch 1 cm über den Nabel verlängert worden ist, lässt sich der gestielt mit dem Uterus verbundene, dem r. Ovarium angehörige solide Tumor herausheben. Nachdem der Stiel zurückgedreht ist (Halbdrehung des Stiels), wird unter Wendung der Geschwulst nach rechts zur Entfaltung des lig. latum dieses unterhalb der Adnexe, seitlich vom Abgang des lig. rotundum durch gekreuzte Partienligaturen abgebunden. Abtrennen des Tumors und der r. Tube mit dem Thermokauter. Der Stumpf wird mit dem seitlichen Beckenbauchfell vernäht. Keine Blutung. Das l. Ovarium zeigt keine pathologischen Veränderungen und wird deshalb der noch jüngeren Pat. belassen. Schliessen der Bauchhöhle mit versenkter fortlaufender Catgutnaht des Peritoneums, ebensolcher der Muskelfascien, fortlaufender Hautcatgutnaht und mehreren durchgreifenden Seidenstütznähten. Der Heilverlauf war bis auf eine Temperatursteigerung am Tage nach der Op. auf 39,8 bei Puls 146, der aber kräftig und regelmässig blieb, ein günstiger. Die Wunde heilte per primam intentionem die Fäden wurden am 7. Tage gezogen, die Entlassung erfolgte am 20. Tage. Der Patientin geht es gut, sie ist beschwerde- und bis-

Digitized by Google

her, d. h. 1 Jahr, recidivfrei. Die gynäkologische Untersuchung stellte fest, dass sie bereits wieder gravida ist.

Makroskopisches Präparat:

Der durch die Operation entfernte Tumor ist fast mannskopfgross und entspricht seiner Gestalt nach einem eminent vergrösserten Ovarium, dem, wie aus der Abbildung 1 zu ersehen ist, ein flacher faustgrosser Höcker auf der uterinen Seite aufgesetzt ist. Er ist von einer spiegelnden Kapsel überzogen, die nirgends Adhäsionsreste erkennen lässt, und ist mit erbsen- bis pflaumengrossen teils flachen, teils knolligen Erhabenheiten besetzt. Auf der Vorder-

Fig. 1.
Das Endothelioma ovarii perivasculare makroskopisch.

fläche ist ein ca. bohnengrosses, mit heller Flüssigkeit gefülltes Cystchen zu erkennen. Die untere Fläche besitzt eine flache Einziehung, in der das mit dem Tumor durch die Mesosalpinx verbundene abdominale Tubenende mit wohlerhaltenen Fimbrien zieht, Hier ist direkt über letzteren ein Stück zur mikroskopischen Untersuchung in der Weise excidiert worden, dass dabei sowohl von der Tumorbasis als auch der Mesosalpinx Teile gewonnen wurden, Präparat I. Zu gleichem Zweck ist Präparat II aus dem uterinen Teil der Geschwulstbasis entfernt worden, wie die Abbildung erkennen lässt. Die Farbe der Tumor-Oberfläche ist im allgemeinen grauweisslich, nur hie und da, speziell auf den Vorwölbungen geht sie in einen dunkelgrauen oder bräunlichen Ton über. Die Konsistenz war am

Digitized by Google

frischen Tumor weich, die des in Formalin gehärteten und in 70 % Alkohol konservierten ist mässig derb.

Sofort nach Beendigung der Operation wurde die Geschwulst durch einen bis fast zur unteren Fläche geführten Medianschnitt zerlegt. Dabei floss aus dem Parenchym reichliche klare Flüssigkeit ab, und es wurden eine ungefähr im Zentrum gelegene walnussgrosse Cyste, sowie mehrere kleinere eröffnet, die ebensolche seröse, beim Erkalten gerinnende Flüssigkeit entleerten. Spannt man die Hälften der Geschwulst auseinander, so sieht man zwischen ihnen zahlreiche feine, auf Druck leicht einreissende Stränge hinziehen.

Die den Tumor einhüllende Kapsel ist 1—2 mm dick und sendet zahlreiche Septen in das Parenchym, welche Teile desselben abgrenzen. Was Farbe und Konsistenz anlangt, so differieren sie kaum von denen der Oberfläche.

Zwecks mikroskopischer Untersuchung sind auch aus dem Inneren Stücke entfernt worden. Präparat III enthält Kapsel und obere Tumorpartie, ebenso IV. V enthält Teile der grossen Cyste und ihrer Umgebung; VI stammt aus einer ebenfalls zentral gelegenen, aber von der Cyste entfernteren Partie.

Alle Präparate wurden in Formalin und Alkohol gehärtet und in Celloidin oder Paraffin eingebettet. Gefärbt wurden sie nach van Gieson, mit Orth'schem Pikrolithionkarmin oder Hämatoxylin-Eosin.

Mikroskopische Präparate:

Wenn ich an die mikroskopische Beschreibung des Tumors gehe, so beginne ich mit den Präparaten V und VI, da dieser Gang der Darstellung für die Feststellung des Ausgangspunktes der Wucherung von Vorteil ist und das Verständnis für seine weitere Entwicklung bedeutend erleichtert.

Ein Schnitt aus Präparat V bietet bei Lupenvergrösserung folgendes Bild dar: Das im Gesichtsfeld gelegene Gewebsstück ist auf der einen Seite von einer ca. 0,3 mm breiten Schicht dichtfibrillären Bindegewebes begrenzt. Dieselbe entspricht der die grosse Cyste umschliessenden Kapsel. Allmählich geht sie in ein äusserst zartes Stroma über, dessen Fibrillen gequellt und durch Ödem auseinandergedrängt scheinen. In dem dadurch entstandenen Maschenwerk erkennt man hie und da scharf begrenzte und meist um ein Lumen angeordnete, bisweilen aber auch solide Inseln einer intensiv gefärbten Zellmasse, oder man sieht zarte, ebenso dunkle

Digitized by Google

Perlschnuren oder dickere Stränge in geradem oder geschlängeltem Verlaufe das Stroma durchziehen.

Wendet man 80fache Vergrösserung an einer uns besonders charakteristischen Stelle an, so präsentiert sich ein Bild, wie es in der Figur 2 festgehalten ist. Das Stroma wird von einem Netzwerk vielfach gequollener, zarter Fibrillen gebildet, deren Zellgrenzen verwischt sind und die einen schmalen länglichen oder auch rundlichen Kern besitzen. Hie und da, besonders in der Umgebung einzelner Gefässe besteht mässige Rundzelleninfiltration. In dem

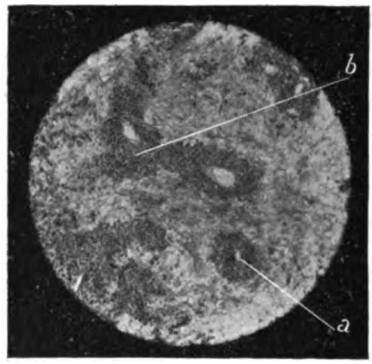

Fig. 2.

Celloidin-Präparat mit Pikrolithionkarmin gefärbt; Mikrophotographie, Vergr. 80.

a) ein Blutgefässlumen mit erhaltenem Endothel und perivaskulärem Zellmantel.
b) Verschmelzungsstelle der Geschwulstzellen zweier perivaskulärer Mäntel.

Stroma liegen nun jene oben erwähnten scharf begrenzten rundlichen oder ovalären Zellinseln. Das meist in deren Zentrum gelegene Lumen ist von einem typischen, vollständig intakten Endothel ausgekleidet, dessen Kerne leicht vorspringen. Dasselbe wird nun entweder von einer schmalen Schicht cirkulär angeordneten Bindegewebes umgeben, das den Farbstoff wenig oder nicht angenommen hat und den Eindruck der hyalinen Degeneration macht, oder es sitzt ihm ebenso wie jener als Adventitia anzusprechenden Schicht direkt ein Mantel polygonaler oder rundlicher Zellen auf, deren Grenzen unscharf sind und die einen intensiv gefärbten grossen Kern besitzen. Die dem Lumen nächsten Zellen sind cirkulär gestellt, während die vollständig identischen entfernteren entweder radiär oder ohne besonderen Typus angeordnet sind. Die einzelnen

Digitized by Google

Zellen lassen eine Zwischensubstanz nur in Spuren erkennen; wo sie infolge der Präparation geschrumpft sind, zeigen sie sich vielfach durch feine Fortsätze miteinander verbunden. Der von ihnen aufgebaute Zellmantel grenzt sich, wie schon mehrmals hervorgehoben, in scharfem Contour gegen das Stroma ab. An einigen Stellen seiner Peripherie laufen ein- oder mehrreihige Ausläufer in die Umgebung aus, die aus denselben neoplastischen Zellen gebildet werden; die mehrreihigen Stränge können recht plump und dick werden. Mehrmals liess sich beobachten, wie solche Zapfen zwei einander benachbarter, je ein Lumen enthaltender Zellalveolen miteinander verschmolzen, wie in Bild 2 bei b auch zu sehen ist.

Stellt man andere Stellen des Präparates ein, so bekommt man Lumina zu sehen, die entweder nur von einer einreihigen Schicht der geschilderten Zellen cirkulär umgeben sind, oder deren Peripherie teils von einem einreihigen Zellstrang, teils einem mehrschichtigen Mantelsegment umschlossen ist, so dass ersterer als Ausläufer des letzteren aufgefasst werden könnte. In einem später angefertigten, derselben Gegend wie V und VI entnommenen Präparat sah ich solch einen Ausläufer in einem Schlauch die eine Längsseite bilden, während die entgegengesetzte typischen Endothelbelag zeigte. Dabei liegt auch hier zwischen dem Endothelsaum des Lumens und den Geschwulstzellen eine mehr oder minder breite Schicht hyalin degenerierter Adventitia.

Wir wenden nun unsere Aufmerksamkeit den im Stroma liegenden Perlschnuren zu. Zunächst stelle ich fest, dass ich offenbar als Saftspalten anzusehende schmale, längliche Lichtungen fand, die beiderseits sich verjüngten und mit normalem Endothel ausgekleidet waren. Sie enthielten einige Leukocyten. Ferner konnte ich konstatieren, dass in einem ebensolchen Spalt eine Längsseite mit Endothelien besetzt war, während der anderen 2, 3 oder mehr jener oben beschriebenen Zellen aufsassen. Ferner gab es längere Zellstränge, die in einem beiderseits sich verjüngenden Schlauch in der Weise lagen, dass die an den Enden gelegenen am kleinsten waren, ferner solche, wo an einigen Stellen 2 nebeneinander lagen. Kommen nun zahlreiche solcher Zellstränge, in denen dann oft die typische Anordnung verloren geht, nebeneinander zu liegen, so entstehen, besonders wenn sie quer getroffen sind, die mannigfachsten, meist scharf begrenzten Bilder. Hier sieht man ovale, dort semmelförmige, da keulenförmige Figuren u. s. w.; oft umgiebt sie eine Schicht cirkulär angeordneter Bindegewebsfasern.

Digitized by Google

Analoge Bilder bietet auch Präparat VI. Dasselbe ist uns durch einen ebenso interessanten als wichtigen Befund wertvoll geworden, den wir auf einer Reihe von Schnitten verfolgen konnten. Er ist durch Figur 3 u. 4 dargestellt.

Man sieht in dem auch hier ödematös durchtränkten und aufgequellten Stroma 2 Lumina a und b, die mit Endothel ausgekleidet sind. Das mittlere a ist eng und schmal; es kennzeichnet sich ebenso wie das andere durch Gehalt an zahlreichen r. Blutkörper-

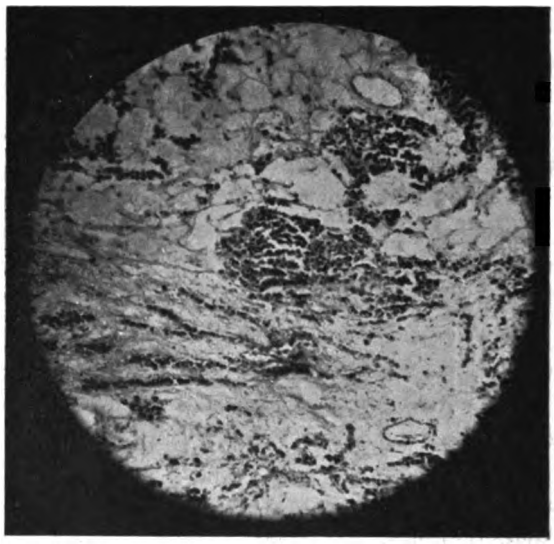

Fig. 3

Paraffin-Präparat, gefärbt mit Hämatoxylin-Eosin; Mikrophotographie, Vergr. 80.
a) ein Blutgefäss im Querschnitt, umgeben von den perivaskulären neoplastischen Endothelien; von ihm strahlen nach links und rechts Lymphgefässe aus, in denen die Endothelien in Wucherung begriffen sind.
b) ein Blutgefäss, quer getroffen, dessen Endothelien durch Ödem etwas gequellt sind.

chen, die durch Eosin schwach gefärbt sind, als eine Blutkapillare. Entlang seinen beiden Längsseiten sieht man auch hier je einen einreihigen Strang neoplastischer Zellen ziehen; von demselben laufen nun nach links 2, L 1, 2, nach rechts 4, R 1, 2, 3, 4 Perlschnuren aus. Sieht man genau zu, so kann man an mehreren, den beiden linken und 2 unteren rechts feststellen, dass man ein Rohr vor sich hat, dessen eine Wand fast oder ganz vollständig von normalen Endothelien besetzt ist, während die entgegengesetzte

Digitized by Google

von proliferierten Endothelien aufgebaut ist, die sich von den oben beschriebenen Geschwulstzellen in keiner Weise unterscheiden. Dem Einwurf, dass es sich hier um durch Schrumpfung entstandene Kunstprodukte handle, kann man entgegenhalten, dass dann jedenfalls einerseits nicht alle proliferierten Zellen auf einer Seite sitzen würden, wie es thatsächlich im 3. Schlauch rechts der Fall ist, andererseits die mit Endothel besetzte Wand keinen geraden, sondern verzerrten Verlauf zeigen müsste. Auch ist vielfach zu beobachten, dass die Zellen da, wo sie voneinandergerissen werden, mit ihrer Umgebung durch feine Fortsätze zusammenhängen.

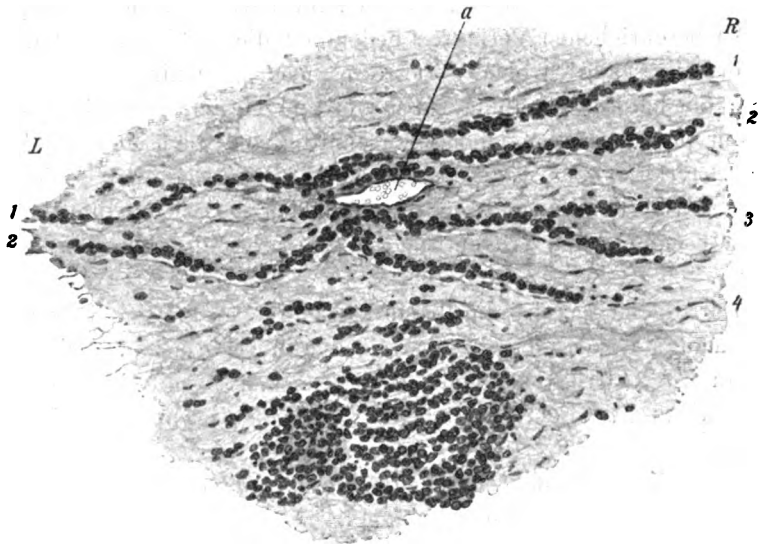

Fig. 4.
Ergänzung zu Figur 3; stellt Blutgefäss a dar mit den nach links ausstrahlenden Lymphgefässen L 1, 2 und ebensolchen nach rechts R 1, 2, 3, 4.

Das Endothel der Blutgefässe in sämtlichen aus Präp. V und VI angefertigten Schnitten zeigt nirgends Proliferationserscheinungen; nur hie und da sind die Kerne infolge des Ödems gequollen und färben sich weniger intensiv. Nirgends wird auch der Endothelsaum von den Geschwulstzellen durchbrochen.

Ein vollständig verändertes Bild bekommen wir in den aus Präp. III angefertigten Serienschnitten zu sehen.

Hier beobachtet man bei Lupenvergrösserung fast nichts mehr vom Stroma, vielmehr glaubt man nur ein intensiv gefärbtes Geschwulstgewebe vor sich zu haben. Der im Gesichtsfeld gelegene Schnitt ist auf der einen Seite von der Tumorkapsel begrenzt. Die

Digitized by Google

ihr anliegenden Geschwulstpartien erscheinen kompakter als die tiefer liegenden. Bei starker Vergrösserung stellt man fest, dass die Kapsel aus grobbalkigem Bindegewebe gebildet wird, von dem aus häufig Septen in die Tiefe ziehen, wo sie sich allmählich zwischen den dicht gedrängten Zellmassen auflösen. Die Zellen selbst sind bezl. Form und Grösse von den im Präp. V. beschriebenen nicht zu unterscheiden, nur sind sie im allgemeinen chromatinreicher, und einige derselben sind in Karyokinese begriffen. Die neoplastischen Zellen sind auch hier in Strängen und Nestern angeordnet, zwischen denen aber nur einzelne, feine Bindegewebsfibrillen sichtbar sind. Hier überwiegt also gerade entgegengesetzt dem in Präp. V und VI beschriebenen Verhalten bedeutend die Zahl der Zellen das sie einschliessende Stroma. Letzteres macht hier nirgends den Eindruck ödematöser Quellung. Um die im Gesichtsfeld sichtbaren, vielfach prall gefüllten Gefässquerschnitte sind auch hier die Zellstränge cirkulär bez. radiär angeordnet. Das Endothel ist intakt, nirgends von den Zellmassen durchbrochen. Besitzen die Gefässe eine Muscularis und Adventitia, so ist sie wohl erhalten und gut gefärbt.

Im allgemeinen ist die Tumorkapsel intakt, nur an einer Stelle sieht man sie von den Geschwulstzellen durchbrochen. Dieselben sind an ihre Oberfläche gelangt und bedecken sie mit einem anfangs mehr-, dann einschichtigen Belage. Das Kapselgewebe ist kleinzellig infiltriert.

Präp. VI, das auch der Oberfläche entstammt, zeigt im wesentlichen dieselben Verhältnisse wie III.

Nun sind noch jene der Tumorbasis entnommenen Präparate zu erledigen, von denen II in Serien geschnitten wurde. Die in I angeschnittenen Geschwulstpartien unterscheiden sich von den in III geschilderten in keiner Weise. Die Kapsel ist hier nirgends durchbrochen. Die Gefässe sind auch intakt. Die im Bild sichtbaren Reste der Mesosalpinx lassen ein an grossen, meist Blut enthaltenden Gefässen ausserordentlich reiches Gewebe erkennen. Sie sind in ein feinfibrilläres, mässig kleinzellig infiltriertes, aber sonst nicht pathologisch verändertes Stroma eingebettet. Ungefähr 1 mm vom Ansatz des lig. latum am Tumor bemerkt man bei schwacher Vergrösserung einige schmale, geschlängelte Schläuche, die sich bei starkem Objektiv als mit hohem Cylinderepithel ausgekleidete, vielverzweigte Kanälchen präsentieren. Die gut gefärbten Kerne sitzen in der Mitte der Zellen.

Digitized by Google

Präp. II zeigt als Besonderheit an einer Stelle eine Verdickung der vollständig unveränderten Tumorkapsel und eine durch von ihr ausgehende Septen eingeschlossene hirsekorngrosse Cyste. Hier ist das Kapselgewebe aus sich vielfach durchkreuzenden Bindegewebsbalken gebildet, so dass man lebhaft an Ovarialstroma erinnert wird. Diese Vermutung bestätigt sich, wenn man das Cystchen weiter auf den Serienschnitten verfolgt. Es stellt sich als ein echter Follikel heraus, mit Theka Folliculi, Cumulus ovigerus und dem in demselben auf einem Schnitt deutlich sichtbaren Ei mit Keimbläschen. Diese Thatsache, sowie die in der Mesosalpinx gefundenen Kanälchen, die als Reste des Epoophoron anzusprechen sind, beweisen, dass der Tumor aus einem Ovarium hervorgegangen ist.

Um den Ausgangspunkt der Wucherung feststellen zu können, haben wir, wie oben erwähnt, die Präparate V und VI zu untersuchen. Hier konnten wir endothelbegrenzte Lumina beobachten, die entweder von einem Ringe nebeneinander gereihter Zellen umgeben waren, die in einem Falle die eine Wand eines Endothelschlauches bildeten, oder von einem aus ebensolchen radiär oder diffus angeordneten Zellen gebildeten Mantel umschlossen wurden, der gegen das Stroma sich scharf abgrenzte. Besassen die Gefässe eine Adventitia, so lag diese zwischen Endothel und Mantel. Wir haben es also hier mit Zellen zu thun, die vom Endothel eines um das Gefäss gelegenen, also perivaskulären Raumes ihren Ausgang genommen haben. Die Wucherung erstreckt sich aber nicht auf ihn allein, sondern auch auf die mit ihm kommunizierenden Lymphgefässe. Dafür sprechen sowohl jene von dem Zellmantel in das Stroma dringenden, scharf begrenzten Zellreihen und Zapfen, als auch besonders das in Präparat VI beobachtete und in Fig. 3 und 4 wiedergegebene Bild, das uns ausserordentlich deutlich die beginnende Proliferation der Endothelien des im Ovarium so überaus reichlich vertretenen Lymphgefässsystems vor Augen führt. Dass ferner in der Geschwulst auch die Endothelien der Saftkanälchen in Wucherung begriffen sind, beweisen jene zu 2, 3 und mehr, bald neben, bald hinter einander gereihten und in sich verjüngenden Spalträumen gelegenen neoplastischen Zellen; bieten sie doch dasselbe Bild dar, wie es Pomorski in seinem Aufsatz schildert. Nirgends zeigen die Zellen hier Kernteilungsfiguren. Da vor Einlegen in die Konservierungsflüssigkeit der Tumor halbiert wurde, so sind die zentralen Partien zur selben

Digitized by Google

Zeit wie die peripheren fixiert worden, so dass der Einwand, die Mitosen wären hier, während die der Peripherie festgehalten wurden, abgelaufen, nicht gelten kann. Es muss also das Wachstum der zentralen Partien sistiert gewesen sein. Dass dies schon seit längerer Zeit der Fall gewesen sein muss, dafür sprechen die starke hyaline Entartung der Gefäss-Adventitia und -Media und die ödematöse Gewebsdurchtränkung; die Gefässe sind meist blutleer, und infolge von Stauung ist es zur Cystenbildung gekommen.

Die jüngeren, peripheren Teile des Tumors dagegen sind in starker Proliferation begriffen. Die Wucherung der Endothelien geht allmählich so weit, dass sie das Stroma mehr und mehr erdrückt, so dass schliesslich nur noch einige Fibrillen zwischen den auch hier noch in ein- und mehrreihigen Strängen angeordneten Gewebsmassen übrig geblieben sind. Dass dieselben da, wo sie in der Umgebung von Blutgefässen gelegen sind, sich meist radiär um sie gruppieren, weist darauf hin, dass der einst begonnene Weg der Wucherung auch jetzt noch eingehalten wird. Die Ernährung dieser Partien muss eine vorzügliche gewesen sein; überall sieht man vielfach prall gefüllte Gefässe, und ausserordentlich ist der Reichtum an Kernteilungsfiguren. Unter diesen Umständen nimmt es uns auch nicht wunder, wenn die Zellmasse schliesslich die Kapsel durchbricht und so auf dem besten Wege war, auf benachbarte Organe überzugehen wenn nicht die Radikaloperation dieser Tendenz ein Ziel gesetzt hätte. Dass das Wachstum der Geschwulst thatsächlich ein sehr rapides war, lehrt die Anamnese. Am 2. Februar 1900 gebar Pat. o. K. ein ausgetragenes Kind. Seit der Geburt empfand sie Schmerzen in der rechten Seite, aber erst seit April bemerkte sie ein Stärkerwerden ihres Leibes. Innerhalb der Monate April bis Juli wuchs nun der Tumor, wie sie selbst angab, sehr schnell, so dass er am 16. Juli 1900, dem Tage der Operation, fast mannskopfgross war.

Derselbe ist, wie die mikroskopische Untersuchung hat feststellen können, durch Proliferation der Endothelien der perivaskulären Lymphräume entstanden. Die Wucherung hat auf die Endothelien der Lymphgefässe und Saftkanälchen übergegriffen und hat schliesslich zu diffus sarkomatöser Entartung geführt. Die Diagnose lautet daher

Endothelioma lymphaticum perivasculare.

Die Zahl der durch Proliferation der Endothelien der perivaskulären Lymphdrüsen entstandenen und bei genauer Durch-

Digitized by Google

sicht der Litteratur mir bekannt gewordenen Ovarialtumoren ist daher von 13 (R. Krukenberg) auf 16 zu erhöhen. Bei 3 derselben (Cullen, Szurminsky und Vogl XII) ist zwar der Ausgangspunkt der Wucherung unsicher, jedoch ermöglicht es die Anordnung und Form der neoplastischen Zellen, eine Differentialdiagnose zu stellen.

Hierzu kommen 4 intravaskuläre Endotheliome: 3 sicher Amann jun. III und IV, Eckardt, 1 unsicher: Ackermann-Olshausen, sowie 25 Endotheliom. lymphatica, 17 sicher, davon ausgehend von den Saftkanälchen allein: Flaischlen, Herz, Leopold, Rosinski I und III, Voigt I; von ihnen und den Lymphgefässen: Amann jun. V, Burkhard I, Fabricius, Guffroy, Kötschau, Marchand I und II, Pick I und II, Gomorski, v. Velits; 8 unsicher: Burkhard II und III, Fränkel I, II und III, F. Krukenberg, Rosinski II, Vogl XI.

Die Zahl der endothelialen Tumoren des Ovariums, die ich aus der Litteratur zusammenstellen konnte, beträgt somit 45.

Betrachtet man nun die klinischen Eigentümlichkeiten der verschiedenen Fälle, so ergiebt sich, dass sich in der Familie der Patientinnen nie eine maligne Erkrankung der Ovarien fand. Was das Alter anlangt, so fallen zwischen 1.—10. Jahr 2 (5%), 11. bis 20. Jahr 4 (9,5%), 21.—30. Jahr 8 (19,7%), 31.—40. Jahr 3 (7,5%), 41.—50. Jahr 11 (29%), 51.—60. Jahr 8 (19,7%), über 60. Jahre 4 (9,5%).

Man kann hieraus entnehmen, dass Endotheliome des Ovariums wohl in jedem Alter vorkommen können, vor allem aber zwischen dem 20. und 30. und besonders dem 40. und 50. Jahre, also in der Zeit des Klimakteriums, auftreten. Die höchste Zahl der Ovarialsarkome stellte Zangemeister ebenfalls für die Zeit der Cessatio mensium fest, die nächsthöchste für das 20.—30. Jahr; man sieht, Endotheliome und Sarkome stehen nicht allein histologisch, sondern auch klinisch in einem gewissen Zusammenhange.

Leider sind in vielen Fällen keine oder nur unvollständige Krankengeschichten vorhanden, so dass die Resultate, welche sich bei Berücksichtigung einiger anderer klinischer Fragen ergeben, nur relativen Wert haben.

Unter 29 genauer beschriebenen Fällen trat das Leiden 13mal im Anschluss an oder einsetzend mit Menstruationsanomalien ein, und zwar werden in 9 Fällen Menorrhagien bez. Metrorrhagien, in 2 plötzliches Aussetzen, in 2 Cessatio angegeben.

Digitized by Google

Von nicht geringer Bedeutung scheint ferner, dass das Auftreten der Tumoren in 2 Fällen während, in 3 im Anschluss an eine Gravidität beobachtet wurde.

Beginnt das Leiden mit Menstruationsbeschwerden, so treten erst einige Zeit nach Beginn derselben im allgemeinen Leibesschwellung und ev. mässige Schmerzen auf. In fast allen Fällen erreicht der Tumor innerhalb 6 Wochen bis eines Jahres die Grösse eines Kindskopfes.

Von den übrigen 11 Fällen brauchen zwei 2 Jahre, zwei 3, einer 4, einer 6, einer 9 und einer sogar 10 Jahre zum Wachstum. Dabei erfolgt dasselbe langsam bis auf die letzten Monate oder gar Wochen vor der Operation, in denen eine schnelle mit Übelkeit und Druck, Spannungsgefühl oder Schmerzen verbundene Wachstumsperiode ziemlich plötzlich einsetzt. Alle 8 Patientinnen werden von mannskopfgrossen oder noch grösseren Cysten befreit — eine (Burkhard IV) beherbergte eine 92 Pfd. schwere, keine Schmerzen verursachende Cyste. Dieser Umstand, sowie die relative Gutartigkeit — es werden von 8 Patientinnen 5 geheilt, eine ist bisher 5 Jahre wohl — und endlich jene Thatsache, dass die Geschwülste erst in der letzten Zeit schnell wuchern, lässt den Schluss, dass sie jahrelang einfache Ovarialcysten waren und erst zuletzt malign entarteten, nicht unberechtigt erscheinen.

Die Schmerzen werden im allgemeinen als dumpfer Druck in der Seite beim Gehen oder als ziehende Schmerzen im Unterleib und auch in einem oder beiden Beinen oder endlich als Beschwerden bei der Stuhl- oder Urinentleerung angegeben.

Was nun das Auftreten der Tumoren anlangt, so wurden sie unter 37 Fällen 8 mal, d. h. in 22 % doppelseitig, 29 mal = 78 % einseitig gefunden. Interessant ist, dass Zangemeister für die Ovarialsarkome fast die gleichen Zahlen fand; nämlich für doppelseitiges Auftreten 23,4, für einseitiges 76,6%.

In 10 Fällen unter 29 angegebenen waren die Tumoren solid, von Konsistenz im allgemeinen derb, in 19 cystisch degeneriert oder sie stellten endotheliomatös degenerierte Cysten dar.

Die Diagnose wurde bei den cystischen Tumoren, wenn sie nicht in letzter Zeit plötzlich wucherten und ev. allgemeine Ernährungsstörungen wie Abmagerung hervorriefen, auf einfache Ovarialcystome, im anderen Fall auf malign degenerierende, bei den soliden meist auf Sarkom (?), Carcinom (?), seltener Fibrom gestellt. Doch fand ich die Angabe der klinischen Diagnose vielfach unterlassen.

Digitized by Google

Die Therapie kann allein in Exstirpation der Tumoren bestehen. Ist das eine Ovarium allein in einen Tumor verwandelt, wie es in 19 Fällen angegeben ist, so ist stets das andere normale oder in einen Fall senil geschrumpfte Ovarium (Fränkel III) der Patientin belassen worden. Da in unserem Falle von seiten der Patientin der lebhafte Wunsch geäussert wurde, es möchte ihr, wenn irgend möglich, die Konzeptionsfähigkeit erhalten bleiben, da sie Mutter eines einzigen Kindes sei, so hat auch Herr Professor Menge aus Rücksicht hierauf, sowie auf das mittlere Alter der Patientin, die den Beschwerden einer frühzeitigen Klimax auszusetzen ihm zu grausam erschien, den linken, unverändert erscheinenden Eierstock in der Bauchhöhle zurückgelassen. Da nun unsere Patientin bisher recidivfrei, ja sogar bereits wieder gravid ist und unter jenen 19 Kranken 14 als geheilt angegeben werden, von denen 7 als „bisher" — eine ca. 3 Jahre — recidivfrei bezeichnet werden, so wird gegen diesen Operationsmodus wohl kaum etwas einzuwenden sein. Von den übrigen 5 erholten sich 2 nicht von der Operation, eine starb nach 4 Wochen an Recidiv, von 2 ist nichts angegeben.

Was nun die Heilerfolge im allgemeinen anlangt, so ist folgendes zu bemerken: 34 Fälle incl. des unseren enthalten Angaben über das Resultat der Operation; unter diesen sind letal verlaufen 14 und, zwar während der Operation 1 (v. Velits), kurze Zeit nach derselben an Erschöpfung 7 (Ackermann, Amann II, Burkhard II, Eckardt, Fränkel III, Mirabeau, Rosinski I), 1 an Sepsis (Pomorski), 1 an Blutverlusten infolge von ulcus ventriculi (Voigt II), 1 an Ascites nach 6 Wochen (Kötschau), 1 an Wirbelsäulenmetastase nach 2 Jahren (Marchand I), 2 an Recidiv nach 7 (Zangemeister) bezgl. 8 Wochen (Pick I); von 20 ist Heilung angegeben, davon sind „bisher" d. h. bis zum Zeitpunkt der Veröffentlichung des betreffenden Falles $^1/_4$ Jahr 1 (Burkhard IV), $^3/_4$ Jahr 2 (Neumann, Pick II), 1 Jahr 4 (Apelt, Herz, Fabricius, Rosinski III), $2\,^3/_4$ Jahre 1 (R. Krukenberg), 5 Jahre 1 (Rosinski III) frei von Recidiv.

Da nun in allen letal verlaufenen Fällen ausser denen infolge von Sepsis bezgl. Magenblutung es sich um stark marastische Individuen handelte, so wird man Kötschau im allgemeinen Recht geben müssen, wenn er sich gegen eine Radikaloperation ausspricht, sobald Erscheinungen von Kachexie aufgetreten sind, da die Erleichterung eine zu kurze sei, um die Schwere des Eingriffes rechtfertigen zu lassen. Doch möchte ich hier hinzufügen, dass man in

Digitized by Google

jenen z. T. oben ähnlich beschriebenen Fällen, in denen der Marasmus infolge des ausserordentlich schnellen Wachstums des Tumors und der damit verbundenen vielfachen Beschwerden eintritt, jedoch die gynäkologische Untersuchung noch freie Beweglichkeit desselben und keine Metastasenbildung nachzuweisen vermag, vor einer Operation nicht zurückschrecken darf.

Am Schlusse dieser Arbeit sei es mir gestattet, meinem hochverehrten Lehrer, Herrn Geheimrat Zweifel, für die ausserordentlich gütige Unterstützung und die Erlaubnis, die gynäkologische Bibliothek benutzen zu dürfen, meinen tiefstgefühlten Dank auszusprechen.

Digitized by Google

Litteraturangabe.

1. Ackermann, Histogenese und Histologie der Sarkome. Volkmanns Sammlung klin. Vorträge 1882.

2) Derselbe, Billroth-Lücke, Handbuch der Frauenkrankheiten. II. Bd. p. 340.

3) Amann, Über Ovarialsarkome. Archiv f. Gynaek. 46. 1894.

4) Derselbe, Über Ovarialsarkome. Centralblatt f. Gyn. 1893, H. 42.

5) Barth, Ein Fall von Lymphangiosarkoma. Archiv f. klin. Chirurg. 50.

6) C. Bruns, Die Lymphgefässe der weiblichen Genitalorgane. Archiv f. Anat. 1898.

7) Buckel und Exner, Über die Lymphwege des Ovariums. Sitzungsbericht der K. K. Akademie der Wissensch. Wien 1874, Bd. 70. Abt. 3.

8) Burkhard, Über cystische Ov-Tumoren endothelialer Natur. Zeitschrift f. Gyn. Bd. 40.

9) Cullen, Angiosarkoma Ovarii-Ref. Centralblatt f. mediz. Wissensch. 1883.

10) Eberth, Über die Blut- und Lymphgefässe. Virch. Archiv. Bd. 49. 1870.

11) Eckardt, Über endotheliale Ov.-Tumoren. Zeitschr. f. Geb. und Gyn. 16. 1889.

12) Fabricius, Perforation eines malignen Ov.-Tumors in die Tube. Wiener klin. Wochenschr. 1896, H 4.

13) Ebner, Untersuchungen aus d. physiol. Institut in Graz 1871, H. 2.

14) Flaischlen, Zur Pathologie der Ovarien. Zeitschr. f. Geb. und Gyn. 7. 1882.

15) Fraenkel, Monatsschrift f. Geb. und Gyn. 1898, p. 253.

16) Gebhardt, Pathol. Anatomie der weibl. Sexualorgane. Leipzig 1899.

17) Gerster, Über die Lymphgefässe des Hodens. Zeitschr. f. Anat. und Entwicklungsgesch. II. Bd. 1877.

18) Hansemann, Virch. Archiv Bd. 142. 1895.

19) Herz, Zur Kenntnis des Endothelioma ov. Monatsschr. f. Geb. u. Gyn. 9. 1899.

20) Hildebrand, Über tubul. Angiosarkome. Deutsche Zeitschr. für Chirurg. Bd. 31. 1891.

21) Golgi, Zur Pathologie der Lymphgefässe des Gehirns. Ref. in Virch. Archiv Bd. 51. 1870.

22) His, Lecithoblast und Angioblast der Wirbeltiere. Abhdlg. d. mathem.-physik. Klasse der königl. sächs. Gesellschaft der Wissenschaften 1900. Bd. 26. No. IV.

23) Derselbe, Über ein perivaskul. Kanalsystem in d. nervösen Centralorganen. Leipzig 1865.

24) Derselbe, Beobachtungen über den Bau des Säugetiereierstockes. Archiv f. mikroskop. Anat. 1865. Bd. I.

25) Krompecher, Über Geschwülste, insbes. d. Endotheliome des Hodens. Virch. Arch. Bd. 151. 1898.

26) Kolaczek, Über Angiosarkome. Deutsche Zeitschr. f. Chirurgie Bd. 9. 1878.

27) Hippel, Zur Casuistik der Angiosarkome. Archiv f. Gyn. Bd. 14. 1893.

Digitized by Google

28) F. Krukenberg, Über Fibrosarkoma ov. Arch. f. Gyn. Bd. 50. 1896.

29) R. Krukenberg, Beitrag zur Kenntnis des Perithelioma ovarii. Zeitsch. f. Geb. 41. 1899.

30) Leopold u. Olshausen, Krankheiten d. Ovarien. Deutsche Chirurgie, 58. 1886.

31) Ludwig u. Tansa, Über die Lymphwege des Hodens. Sitzungsber. d. mathem.-naturwiss. Kl. d. K. Akademie d. Wissenschaften. Wien 1872, Bd. 65. Abt. 3.

32) Marchand, Zur Kenntnis der Ov.-Tumoren. Halle 1879.

33) Kötschau, Über d. Endothelioma ov. Centralbl. f. Gyn. 20. 1896.

34) Müller, Über Carcinom u. Endotheliom des Eierstocks. Archiv f. Gyn. 42. 1892.

35) Mihalkovics, Beiträge z. Anatomie und Histologie d. Hodens. Arbeiten aus d. physiol. Anstalt zu Leipzig 1873.

36) Most, Über die Lymphgefässe und drüsen des Hodens. Archiv f. Anatomie 1899.

37) Malassez, Archive de Physiologie 1883.

38) Mirabeau, Perithelioma ov. cysticum. Monatsschr. f. Geb. u. Gyn. X. 1899.

39) Paltauf, Geschwülste der gland. carotica. Zieglers Beiträge 11. 1892.

40) Pollak, Zur Kenntnis des Perithelioma ov. Monatsschr. f. Geb. und Gyn. 7. 1898.

41) Pick, Die von den Endothelien ausgehenden Geschwülste des Eierstocks. Berlin. klin. Wochenschrift 1894, Nr. 45 u. 46.

42) Neumann, Dermoidcyste eines überzähligen Eierstocks mit maligner (perithelialer) Degeneration der Cystenwand. Archiv f Cyn. 58, 1899.

43) Pomorski, Endothelioma ovarii. Zeitschr. f. Geb. und Gyn. 18.

44) Rheinstädter, Centralblatt f. Gyn. 1878, No. 23.

45) Rosinski, Zur Lehre von den endothelialen Ovarialtumoren. Zeitschr. f. Geb. und Gyn. 35. 1896.

46) v. Rosthorn, Zur Kenntnis des Endothelioma ovarii. Archiv f. Gyn. 41. 1891.

47) Schwertassek, Archiv f. Gyn. 1894, 47.

48) Szurminski, Inaugur.-Dissert. Breslau 1872, cit. b. Schwertassek

49) v. Velits, Endothelioma ovarii cystic. myxomatodes. Zeitschr. f. Geb. u. Gyn. 18. 1890.

50) Vogl, Genaue Untersuchung von 12 Ov.-Tumoren. Inaug.-Diss., München 1895.

51) Voigt, Zur Kenntnis des Endothelioma ovarii. Archiv f. Gyn. 47. 1895.

52) Waldeyer, Kittsubstanz und Grundsubstanz, Epithel und Endothel. Archiv f. mikroskop. Anat. und Entwicklungsgeschichte 57. 1900.

53) Zangemeister, Über Sarkome d. Ov. Inaug.-Diss., Heidelberg 1896. Beiträge z. klin. Chirurgie 16 II.

54) Dekhuizen, Verhandlgn. d. intern. mediz. Kongresses in Berlin 1891. Bd. II. S. 4.

55) Guffroy, Inaugural-Dissert. Freiburg 1896.

Digitized by Google

Aus der Frauenklinik der Universität Freiburg i. B.

Experimentelle Begründung der Hegar'schen Schwangerschaftszeichen; Modell eines graviden Uterus.

Von

Dr. Hugo Sellheim,

Privatdozent und I. Assistenzarzt.

Mit 8 Textabbildungen und Tafel VIII.

Hegar giebt folgende physikalische Erklärung der Zeichen, welche schon in den ersten Monaten die Schwangerschaft sicher feststellen:

Die Wand des graviden Uterus besitzt vermöge ihres Reichtums an Blutgefässen und Lymphräumen eine gewisse Weichheit, so dass sie schon deswegen sich zusammendrücken lässt. Übt man einen Druck von vorn und hinten aus, so kann man den Sagittaldurchmesser des Organs schon wegen dieser Weichheit vermindern, jedoch nur bis zum Sagittaldurchmesser der Eiblase plus der Dicke der beiden zusammengedrückten Wände. Der Sagittaldurchmesser des Uterus wird aber bei der Ausübung des I. Hegarschen Schwangerschaftszeichens thatsächlich vielmehr verkleinert, zuweilen so weit, dass sich die Finger beider Hände zu berühren scheinen, oder dass gar der oberhalb dieser befindliche Abschnitt der Gebärmutter als ein mit dem unteren Abschnitt gar nicht zusammenhängender Tumor sich darstellt. Dieses Verhalten ist nur möglich dadurch, dass die inkompressibele Eiblase selbst, oder das in ihr befindliche Wasser ausweicht und an eine andere Stelle rückt. Diese Erscheinung beruht darauf, dass die dem Fingerdruck nicht ausgesetzte Uteruswand nachgiebt, sich dehnt, was nur denkbar ist, wenn sie einen viel höheren Grad von Elastizität besitzt, als im nicht schwangeren Zustand. Der Nachweis eines so hohen Grades von Elastizität soll geliefert werden. Hierdurch wird die Schwangerschaft festgestellt, da unter keinen anderen Umständen diese

Digitized by Google

elastische Beschaffenheit vorgefunden wird. Die Weichheit der Uteruswand wird ebenfalls dargethan, was auch wichtig ist, wenn auch nicht von solcher Bedeutung wie die Elastizität.

Meine Aufgabe soll sein, die Erklärung der Hegar-

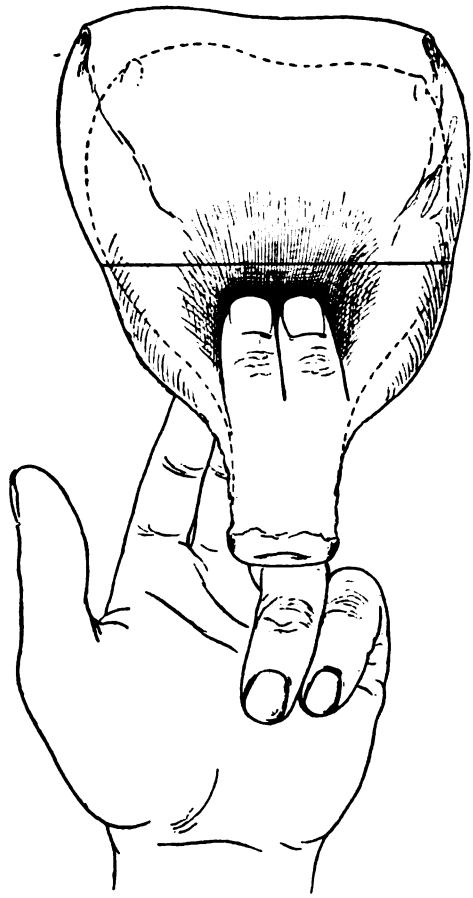

Fig. 1. $^1/_2$ nat. Gr.
Ausweichen des inkompressibelen Eies nach oben während der Kompression im unteren Uteruskörperabschnitt nach Gipsabgüssen. Die punktierte Linie stellt die Grenzen des Uterus im Ruhezustand, die ausgezogene Linie während der Kompression dar.

schen Schwangerschaftszeichen durch die Elastizität der Uteruswandung experimentell als richtig darzuthun.

Es stand ein gravider Uterus aus dem III. Schwangerschaftsmonat zu Gebote, welcher durch vaginale Totalexstirpa-

Digitized by Google

tion entfernt wurde. Die Frau hatte in sehr kurzer Zeit zahlreiche Schwangerschaften mit rechtzeitigen Geburten bezw. Aborten durchgemacht. Die Krankheitserscheinungen und die beträchtlichen pathologisch-anatomischen Veränderungen der Uteruswand sollen an einer anderen Stelle mitgeteilt werden; hier sei nur bemerkt, dass sie für unser zu behandelndes Thema ohne Belang sind. Vor der Operation liessen sich die Kompressibilität des unteren Uteruskörperabschnittes (I. Hegar'sches Schwangerschaftszeichen) und die Bildung einer Querfalte in der vorderen Wand des Corpus uteri (II. Hegar'sches Schwangerschaftszeichen) deutlich nachweisen. An dem frisch exstirpierten, im ganzen auffallend weichen Uteruskörper waren diese Phänomene ebenfalls mit Leichtigkeit zu konstatieren. In Fig. 1 giebt die punktierte Linie die Form des Organs von vorn gesehen wieder; Fig. 6 zeigt die Profilansicht und die Tafel VIII den medianen Sagittalschnitt (natürliche Grösse).

Die Ausmessung ergab:

Cervix:		Länge	= 5,0	cm
am supravaginalen Teil		Dicke	„ 2,5	„
		Breite	„ 3,0	„
Corpus:		Länge	„ 9,8	„
	grösste	Breite	„ 9,0	„
	grösste	Dicke	„ 6,5	„

Auffallend ist die starke Ausdehnung in die Breite und der flache Sattel, der sich etwa von der Mitte des Fundus 4 cm weit auf die vordere Wand fortsetzt, auf die hintere Wand jedoch nicht übergeht.

Experimente.

Die folgenden Versuche waren alle so vorbereitet, dass sie innerhalb der ersten halben Stunde nach der Exstirpation an dem noch lebenswarmen Organ angestellt werden konnten.

I. Versuch.

Am Uterus wurde mit Kopierstift $4^1/_2$ cm oberhalb des Isthmus eine um den unteren Abschnitt des Corpus herumlaufende Zone aufgezeichnet und als Ausgangspunkt für die nachfolgenden Messungen benutzt. Mit dem Bandmass wurde die Grösse des Organs zunächst im Zustand der Ruhe und dann, während zwei Finger der linken und rechten Hand im unteren Uteruskörperabschnitte komprimierten, bestimmt. Die folgen-

Digitized by Google

den Zahlen stellen die Durchschnittswerte aus drei aufeinanderfolgenden Messungen dar.

	Im Zustand der Ruhe	Während der Kompression des untersten Körperabschnittes	Zunahme während der Kompression
Ringumfang $4^1/_2$ cm über dem Isthmus.	26,8 cm	27,3 cm	0,5 cm
Ringumfang 7 cm über dem Isthmus,	26,8 cm	27,2 cm	0,4 cm
Von vorn nach hinten, vom unteren Ringumfange in sagittaler Richtung über die Mitte des Fundus wieder zu dem Ringumfange,	15,7 cm	16,9 cm	1,2 cm
Von einer Seite zur andern, vom unteren Ringumfange in frontaler Richtung über die Mitte des Fundus wieder zum Ringumfange	21,0 cm	21,8 cm	0,8 cm

Bei dem Vergleich der Masszahlen gewahrt man, dass während der Kompression im unteren Abschnitt des Corpus sich in den oberen Teilen desselben nach allen Dimensionen eine Volumzunahme geltend macht.

II. Versuch.

Der Uterus wird entsprechend einer Zone 2 cm über dem Isthmus in den mit diesem Umfang übereinstimmenden Ausschnitt des 3 mm dicken Bodens eines Glasgefässes mittelst einer äusserst zähen und rasch erstarrenden Masse (stark eingedampfte Glyceringelatine) wasserdicht eingekittet. Der grösste Teil des Corpus uteri ist in den Glasbehälter eingeschlossen, nur die Cervix und der allerunterste Abschnitt des Körpers ragen durch den Boden nach aussen, so dass sie bequem zugänglich sind. In dem Deckel des Glasgefässes sind eine mit Trichter versehene Füllröhre und eine über einen Meter hohe und 4 mm in der Lichtung haltende, cylindrische Steigröhre angebracht. Das ganze System wird mit Wasser gefüllt, die Füllröhre durch einen Hahn verschlossen; in der Steigröhre wird der Wasserstand markiert.

Komprimiert man nun im untersten Abschnitt des Körpers mit dem Daumen auf der vorderen Wand und mit dem Mittel- und Zeigefinger auf der hinteren Wand, so schnellt die Wassersäule in der Steigröhre jedesmal bedeutend in die Höhe; bei zehnmaliger Wiederholung durchschnittlich um 90 cm. Berechnen wir aus dem Radius der Steigröhre (2 mm) und dieser Höhe die Menge des verdrängten Wassers, so erhalten wir

Digitized by Google

11,3 ccm. Damit haben wir einen weiteren Ausdruck für die Volumzunahme des oberen Körperabschnittes und für die Volumabnahme des komprimierten Teiles gewonnen.

III. Versuch.

Der Uterus wird bis zu einer Zone 2,5 cm über dem Isthmus in ein aus einem Karton passend geschnittenes Loch eingelassen

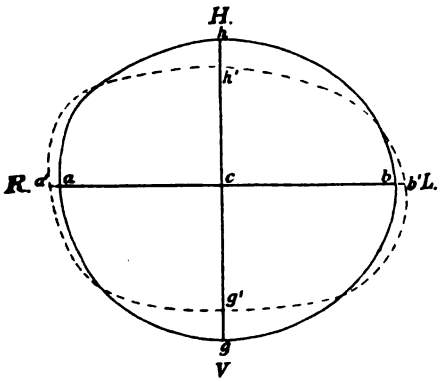

Fig. 2. $^1/_2$ nat. Gr.

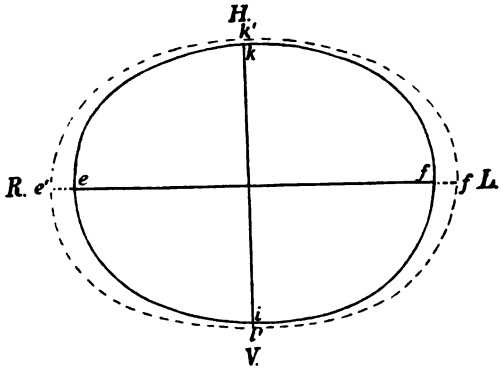

Fig. 3. $^1/_2$ nat. Gr.

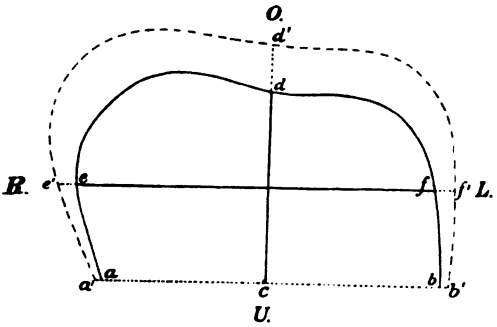

Fig. 4. $^1/_2$ nat. Gr.

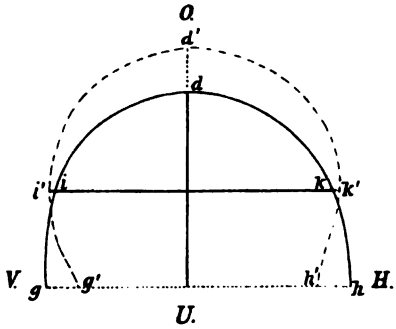

Fig. 5. $^1/_2$ nat. Gr.

Schnitte durch Gipsabgüsse des schwangeren Uteruskörpers während des Zustandes der Ruhe und während der Kompression im unteren Uteruskörperabschnitt.
O = Oben, U = Unten, V = Vorn, H = Hinten, R = Rechts, L = Links.

und von dieser Zone an nach aufwärts in Gips geformt. Zuerst wird ein Abguss im Zustand der Ruhe genommen, und dann ein zweiter, während einer starken Kompression in dem unterhalb des Kartons gelegenen untersten Körperabschnitt [zwei Finger der einen

Digitized by Google

Hand auf der vorderen und zwei Finger der anderen Hand auf der hinteren Wand].

Nach den beiden so gewonnenen Negativen werden Positive (cf. Fig. 1) gegossen und in Schnitte zerlegt, die miteinander verglichen werden. Die beifolgenden Figuren 2—5 geben korrespondierende Querschnitte 2,5 cm (Fig. 2) und 5 cm (Fig. 3) über dem Isthmus und

Fig. 6. $^1/_2$ nat. Gr.
Ausweichen des inkompressibelen Eies nach hinten und oben während der Faltenbildung in der vorderen Körperwand.

darauf senkrecht stehend je einen Frontal- (Fig. 4) und einen Sagittalschnitt (Fig. 5) in der Hälfte natürlicher Grösse wieder. Die punktierten Konturen, welche dem Uteruskörper während der Ausübung des Schwangerschaftszeichens angehören, übertreffen überall mit Ausnahme des untersten Querschnittes die ausgezogenen Begrenzungen des ruhenden Organs um ein Beträchtliches. Dadurch ist wiederum fixiert,

Digitized by Google

um wieviel der obere Uteruskörperabschnitt während der Ausübung des Schwangerschaftszeichens aufschwillt.

IV. Versuch.

In der vorderen Wand des Körpers wird eine starke Querfalte gebildet, indem Mittel- und Zeigefinger der einen Hand von oben und die entsprechenden Finger der anderen Hand von unten mit gleichzeitigem Drucke gegen den Uterus aufeinander zugeführt werden. Gegenüber dem Ruhezustand (punktierte Linie) sieht man die hintere und obere Körperwand sich stärker vorwölben und anspannen (cf. Fig. 6).

V. Versuch.

Eine in der vorderen Körperwand gebildete Querfalte wird durch die sich einander parallel nähernden Branchen einer starken Klammer festgehalten. In diesem Zustand wird das ganze Organ in starker Formalinlösung frei schwebend fixiert.

Ich hatte die Falte absichtlich sehr ausgiebig herausgehoben und glaubte dem Gefühl nach, bei den ausserordentlich weichen Wandungen des Uterus die Eihäute sicher mitgepackt zu haben!

Der mediane Sagittalschnitt durch den vollständig erhärteten Uterus zeigte aber die Falte nur in den sehr aufgelockerten peripheren Schichten der Körperwand gebildet.

Die tiefere, dem Ei benachbarte Zone der Corpuswand ist nicht mitgefaltet und samt dem inkompressibelen Ei nach hinten und oben ausgewichen. Durch dieses Experiment ist ausser für die Elastizität der Uteruswand zugleich ein Beweis für die Lockerung und Verschieblichkeit der einzelnen Muskellamellen in der Gravidität gelungen. Die Bildung einer Falte wäre nur noch bei einer sehr dünnen Uteruswand möglich. Da diese aber jedesmal in den ersten Schwangerschaftsmonaten auszuschliessen ist, so giebt umgekehrt die Möglichkeit, eine Falte in der Uteruswand zu bilden eine der Schwangerschaft allein charakteristische Eigenschaft der Uteruswand und somit die Schwangerschaft selbst mit grosser Bestimmtheit zu erkennen. Die Beweiskraft der Faltenbildung für die Gravidität hat dadurch einen ganz neuen Stützpunkt gewonnen. Die Veränderungen in der Struktur des peripheren Wandabschnittes bei der Faltenbildung treten gegen-

Digitized by Google

über dem im Ruhestand verharrenden central gelegenen Teil durch dunkleren Ton auf der naturgetreuen Abbildung (Tafel VIII) hervor.

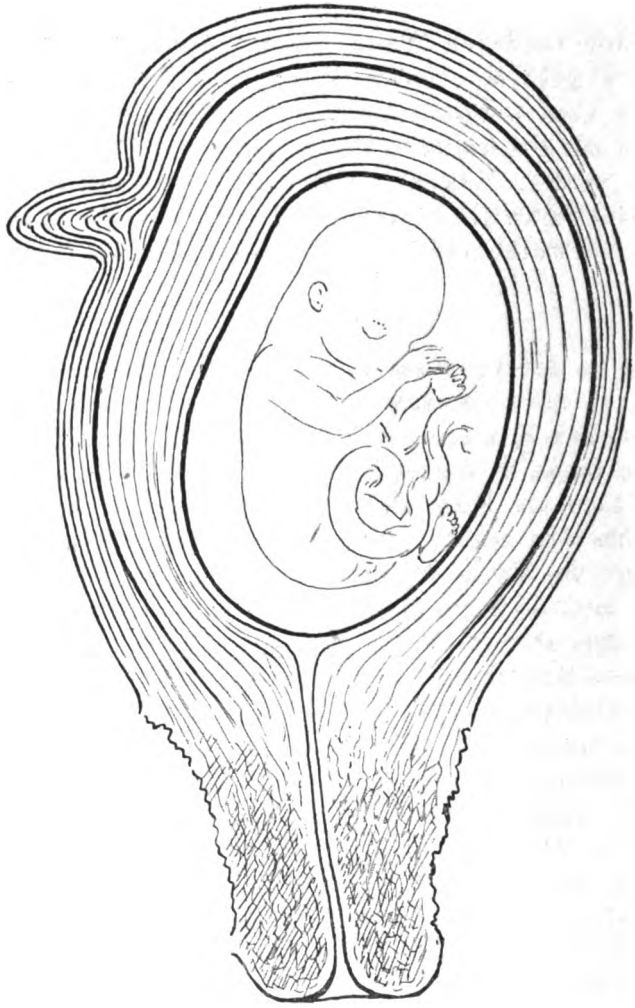

Fig. 7. Nat. Gr.
Faltenbildung in den peripheren Schichten der Uteruswand und Ausweichen der tieferen Schichten mit dem inkompressibelen Ei.

Eine schematische Zeichnung (Fig. 7) sucht diese durch die Faltenbildung herbeigeführte Umordnung im Aufbau der Uteruskörperwand noch deutlicher zu machen.

Digitized by Google

nat. Gr.

Medianer Sagittalschnitt durch einen im III. Monat schwangeren Uterus während der Faltenbildung in der vorderen Wand.

Verlag von Arthur Georgi in Berlin.

Digitized by Google

Digitized by Google

Versuch I beweist durch die zunehmenden Masse, Versuch II durch die bedeutende Wasserverdrängung und Versuch III durch den mittelst Gipsabgusses festgehaltenen Formunterschied das Ausweichen des inkompressibelen Eies während der Ausübung des I. Schwangerschaftszeichens, was nur bei einer beträchtlichen Elastizität der ganzen Körperwand denkbar ist.

Nach dem IV. und V. Experiment ist es klar, dass die Möglichkeit, eine Falte in der vorderen Körperwand zu bilden ebenfalls auf der Elastizität der ganzen Uterus-

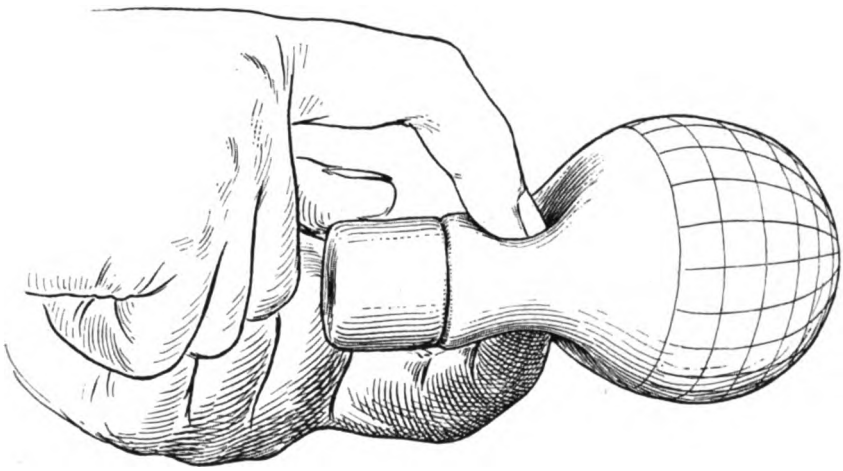

Fig. 8. $^2/_3$ nat. Gr.
Modell für die Demonstration der Frühdiagnose der Schwangerschaft.

wand beruhen muss, welche dem verdrängten inkompressiblen Ei ein Ausweichen nach hinten und oben gestattet. Ausserdem wird durch die Faltenbildung in der vorderen Wand die der Schwangerschaft eigentümliche Lockerung und Verschieblichkeit der einzelnen Muskellamellen sichergestellt und damit die Schwangerschaft selbst noch weiter erwiesen.

Im Anschluss an diese Untersuchungen habe ich ein Modell[1]) (Fig. 8) konstruiert, das die zur Demonstration der Hegar'schen

[1]) Vervielfältigt durch das medizinisch-optische Warenhaus von Franz Rosset. Freiburg i. B. Ludwigstrasse.

Digitized by Google

Zeichen notwendigen physikalischen Eigenschaften des schwangeren Uterus vereinigt. Der kleine Apparat besteht aus einer harten Cervix und elastischen, aus Gummi gefertigten Körperwänden, welche in einer besonderen Blase zähflüssige, die Konsistenz des graviden Uterus nachahmende Glyceringelatine enthalten. Bei der Kompression am untersten Körperabschnitt entweicht das imitierte Ei nach oben und wölbt den Fundus stärker vor, wie man an der Vergrösserung der aufgezeichneten Vierecke sehen kann. Bei der Faltenbildung in der vorderen Wand erfolgt eine stärkere Ausbauchung des Uterus nach oben und hinten.

Zur Geschichte dieses Themas führe ich zum Schluss noch an, dass Reinl bereits 1884 (Prager med. Wochenschrift IX. 1884 Nr. 26) und Compes 1885 (Berliner klin. Wochenschrift 1885 Nr. 38) das erste Hegar'sche Schwangerschaftszeichen besprachen. Es folgten dann noch weitere Arbeiten über die Frühdiagnose der Schwangerschaft aus der Freiburger Klinik:

Sonntag, Sammlung klin. Vorträge N. F. Nr. 58. 1892.

Hegar, Deutsche med. Wochenschrift 1895 Nr. 35.

Heinsohn, „Schwangerschaftszeichen der ersten Wochen", Inaug.-Diss. Freiburg in B. 1896.

Sonntag, Verhandlungen des XII. internationalen Kongresses in Moskau.

Löhlein hat erst 1889 (Deutsche med. Wochenschrift 1889 Nr. 25 S. 503) die Erweichung des Uteruskörpers als Schwangerschaftszeichen hervorgehoben und die Beobachtung Hegars bestätigt.

Auch hat er neuerdings (Deutsche Klinik 1901) noch einmal auf dieses Verhalten hingewiesen.

Digitized by Google

Aus der Frauenklinik der Universität Freiburg i. B.

Kastration und sekundäre Geschlechtscharaktere.

Von

Dr. Hugo Sellheim,

Privatdozent und I. Assistenzarzt.

Mit einer graphischen Darstellung und Tafel IX.

Fortgesetzte Untersuchungen über das Verhältnis der Keimdrüsen zu dem sekundären Geschlechtscharakter haben uns zu bestimmten Ergebnissen über den Einfluss der Kastration auf die Ausbildung der Zitzen und Hörner beim Ochsen geführt.[1])

Das Material zu den Studien lieferte das Freiburger Schlachthaus.[2]) Die meisten Tiere gehörten der Simmenthaler Rasse an. Die Kastration war regelmässig in der 6.—8. Lebenswoche vollzogen worden. Das Alter der einzelnen Tiere wurde von sachkundigen Angestellten des Schlachthauses nach der Beschaffenheit des Gebisses geschätzt, was ja bekanntlich mit hinreichender Genauigkeit geschehen kann.

Die Messungen der Zitzen und Hörner wurden jedesmal bald nach dem Schlachten der Tiere mit Zirkel und Massstab vorgenommen.

Vergleiche der männlichen und weiblichen Zitzen ergaben, dass diese Organe in der 3.—5. Lebenswoche beim weiblichen Individuum schon doppelt so lang sind als beim männlichen; dagegen sind die Durchmesser an der Basis und Spitze der Zitze um

---

[1]) Die genauen Einzelmessungen finden sich in der Inaugural-Dissertation von A. Lingel, „Zur Frage nach dem Einfluss der Kastration auf die Entwickelung der Milchdrüsen", Freiburg i. B. 1900.

[2]) Herrn Schlachthausverwalter Metz danken wir für seine weitgehendste Unterstützung bestens.

Digitized by Google

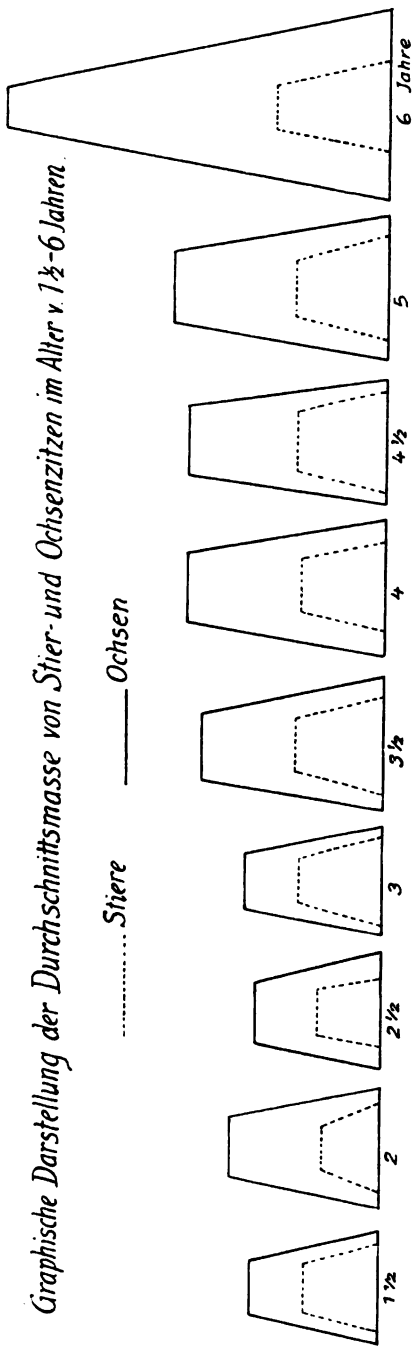

diese Zeit einander noch annähernd gleich. Von da ab wachsen die weiblichen Zitzen in allen Dimensionen rasch weiter, während die männlichen nur noch eine ganz geringe und sehr langsam vorsichgehende Vergrösserung erkennen lassen. Bei 44 % der Fälle bleiben sie sogar bis ins 2. Lebensjahr auf der anfänglichen Entwickelungsstufe (von 3—5 Wochen) stehen. Nach dem 2. Jahre verlängern sich die Stierzitzen noch in 56 % der Fälle um etwa die Hälfte des bisherigen Masses. Dagegen haben die Durchmesser an der Basis und Spitze der Zitzen schon mit $1^1/_2$ Jahren das Maximum ihrer Ausdehnung erreicht.

Um die Folgen der Kastration bei jungen männlichen[1]) Tieren für die Ausbildung der Zitzen zu erkennen, wurden 111 Stiere und ebenso viele Ochsen im Alter von $1^1/_2$—6 Jahren miteinander verglichen. Die gleichalterigen Tiere wurden von $^1/_2$ Jahr zu $^1/_2$ Jahr in Klassen rubriziert. Unter $1^1/_2$ und über 6 Jahre standen aus wirtschaftlichen Gründen in dem Schlachthaus nur so selten Exemplare zur Verfügung, dass

[1]) Beim weiblichen Tier ist dieser Einfluss schon mit hinreichender Sicherheit festgestellt.

Digitized by Google

mit dieser Altersgrenze unseren Forschungen eine Schranke gesetzt war.

Die Durchschnittsmasse der Zitzen bei den gleichalterigen Stieren und Ochsen zeigen das unverhältnismässig starke Wachstum dieser Gebilde bei den Kastraten im grellen Gegensatz zu der minimalen Vergrösserung beim unverschnittenen Tier im Laufe der ersten 6 Lebensjahre.

Durchschnittsmasse der Zitzen von gleichalterigen Stieren und Ochsen.

Alter der miteinander verglichenen Tiere in Jahren			$1^1/_2$	2	$2^1/_2$	3	$3^1/_2$	4	$4^1/_2$	5	6
Anzahl der miteinander verglichenen Parallel-Fälle			17	10	8	12	14	22	15	10	1
Durchschnittsmasse der Zitzen in Centim.	Länge	Stier	1,0	0,8	0,9	1,1	1,2	1,1	1,2	1,2	1,5
	beim	Ochsen	1,7	2,0	1,7	1,8	2,4	2,6	2,6	2,8	5,0
	Durchmesser an der Basis beim	Stier	1,2	1,2	0,9	1,2	1,3	1,2	1,4	1,4	1,2
		Ochsen	1,5	1,6	1,5	1,4	1,8	1,8	1,7	1,9	2,5
	Durchmesser an der Spitze beim	Stier	0,7	0,6	0,6	0,6	0,7	0,7	0,8	0,8	0,6
		Ochsen	0,7	0,8	0,8	0,7	0,9	0,9	0,9	0,9	0,5

Noch eklatanter tritt der Unterschied in der graphischen Darstellung der Durchschnittsmasse bei den einzelnen Altersklassen zu Tage (cf. vorhergehende Seite). Die Zitzen der Ochsen sind von $1^1/_2$—3 Jahren ziemlich konstant schon doppelt so gross wie die Stierzitzen; vom 3. Jahre an wachsen sie aber noch so beträchtlich weiter, dass nach 5 oder 6 Jahren sogar das Dreifache an Umfang der korrespondierenden Stierzitzen erreicht wird. Diese grösseren Dimensionen sehen wir nicht nur in der Länge, sondern auch an den Durchmessern der Basis und Spitze der Ochsenzitzen, allerdings hier in geringerem Grade ausgesprochen.

Die grosse Regelmässigkeit, mit der die Zitzen nach der Kastration weiterwachsen, wird durch folgende Berechnung veranschaulicht:

Die Ochsenzitzen waren länger als die Stierzitzen im

Alter von	1,5	2	2,5	3	3,5	4	4,5	5	Jahren
in	76	100	87,5	67	79	89	87	80	% aller Fälle.

Mikroskopische Schnitte durch die Zitzen mitsamt dem darunter liegenden Drüsengewebe wurden entsprechend den einzelnen Altersklassen bei Ochsen und Stieren angefertigt.

Digitized by Google

Die naturgetreuen Abbildungen zeigen beim Ochsen einen etwas grösseren Reichtum an Drüsengewebe als beim Stier.

Ebenso konstant wie die Zitzen waren auch die Hörner bei den Kastraten bedeutend länger als bei den nichtkastrierten Tieren; je höher das Alter, um so grösser war dieser Unterschied.

Durchschnittsmasse der Hörner von gleichalterigen Stieren und Ochsen.

Alter der miteinander verglichenen Tiere in Jahren	$1^1/_2$	2	$2^1/_2$	3	$3^1/_2$	4	$4^1/_2$	5	
Anzahl der miteinander verglichenen Parallel-Fälle	17	10	8	12	14	22	15	10	
Es übertrafen die Hörner der Ochsen die der gleichalterigen Stiere an Länge um:	2,0	4,5	0,0	6,3	7,8	14	15	15	cm.

Durch diese Untersuchungen sind zwei weitere Einwirkungen der im jugendlichen Alter ausgeführten Kastration auf die Ausbildung der sekundären Geschlechtscharaktere sichergestellt, die wir unseren diesbezüglichen früheren Publikationen in diesen Beiträgen anreihen.

Digitized by Google

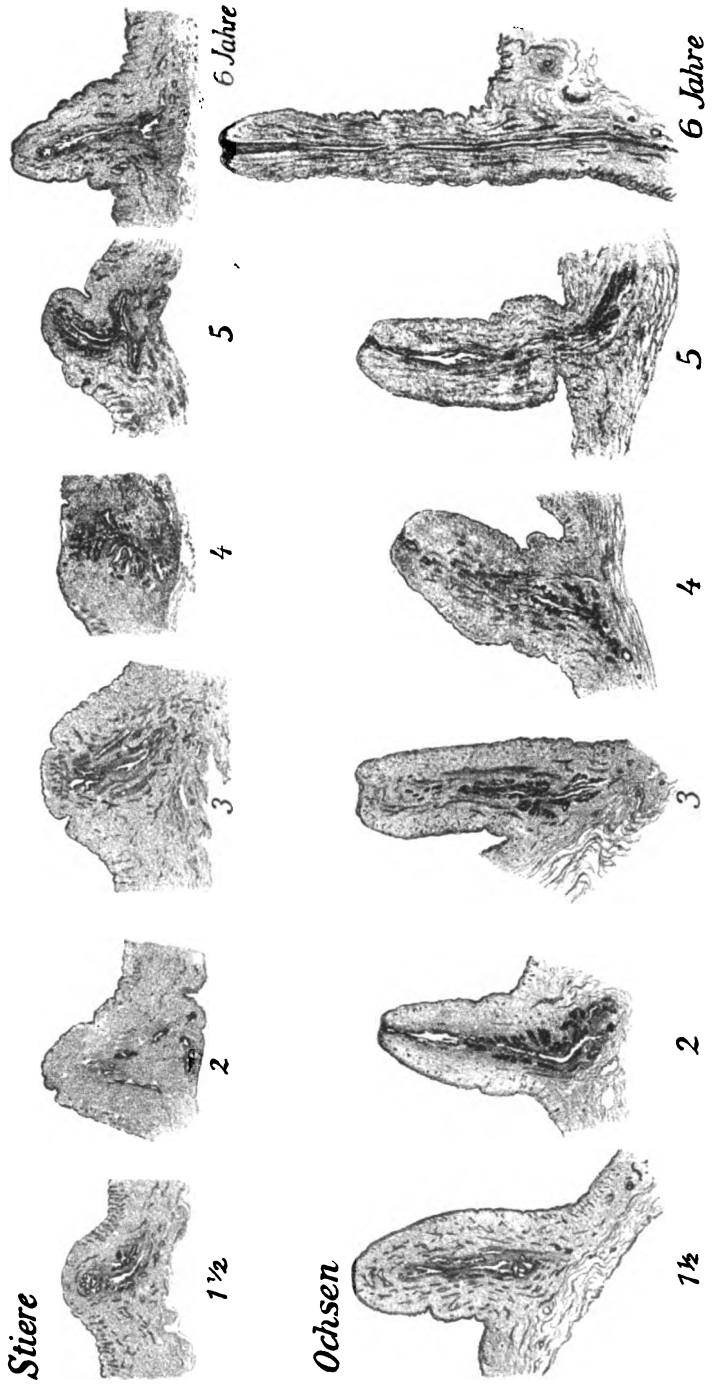

Verlag von Arthur Georgi in Berlin.

Digitized by Google

Digitized by Google

Aus der Frauenklinik der Universität Leipzig.

Zur papillären Tuberkulose der Cervix uteri und der Übertragung der Tuberkulose durch die Kohabitation.[1]

Von

Dr. Adolf Glockner,
I. Assistenten der Klinik.

Seit Hegar[2]) durch seine Monographie die Aufmerksamkeit der Gynaekologen auf die sogenannte primäre Tuberkulose der weiblichen Genitalien gelenkt hat, sind in der Litteratur eine grosse Anzahl einschlägiger Beobachtungen niedergelegt worden, welche zum grössten Teil die tuberkulöse Erkrankung der Tuben- und der Uteruskörperschleimhaut zum Gegenstand haben. Von allen Beobachtern wird übereinstimmend hervorgehoben, dass die Tuberkulose gewöhnlich eine descendierende sei, in den Tuben beginne, von da auf die Corpusschleimhaut übergehe, um nunmehr am Orificium internum Halt zu machen, so dass eine Ausbreitung des Prozesses auf die Cervix uteri ausserordentlich selten sei. Späth[3]) berechnet die Häufigkeit dieses Vorkommnisses auf 5 % aller Fälle von weiblicher Genitaltuberkulose.

Als noch seltener gilt die isolierte Lokalisation des tuberkulösen Prozesses an der Cervix uteri bei Freisein der Körperschleimhaut; es sind von dieser Form nur einige wenige Fälle bekannt. Kaufmann[4]) unterscheidet drei Hauptformen dieser isolierten Cervixtuberkulose.

---

[1]) Vorgetragen auf der Naturforscher-Versammlung in Hamburg 1901 und in der Gesellschaft für Geburtshilfe zu Leipzig am 18. XI. 1901.

[2]) Hegar: Die Entstehung, Diagnose und chirurg. Behandlg. der Genitaltuberkulose des Weibes. Stuttgart 1886.

[3]) Späth: Über die Tuberkulose der weibl. Genitalien. In.-Diss. Strassburg 1885.

[4]) Kaufmann: Beitrag zur Tuberkulose der Cervix uteri. Zeitschr. f. Gebh. u. Gyn., Bd. 37.

Digitized by Google

1. Die Form der miliaren Tuberkel. Durch Zerfall der Knötchen entstehen meist nur oberflächliche Ulcerationen. In diese am häufigsten auftretende Gruppe gehören die Beobachtungen von Virchow[1]), Weigert[2]), Friedländer[3]), Lukasiewicz[4]), Zweifel[5]), Meyer[6]), Kaufmann[7]).

2. Diffuse tuberkulöse Infiltration mit Neigung zum käsigen Zerfall resp. fibröser Umwandlung (Klob[8], Kaufmann[9]).

3. Die papilläre Cervikaltuberkulose (Fälle von Pozzi[10]) [Cornil-Péan], Fränkel[11]), Vitrac[12]).

Vor kurzem konnte ich in der hiesigen Klinik einen in die letztere Gruppe gehörigen Fall beobachten, welcher dadurch ein ganz besonderes Interesse beanspruchen kann, als sich bei demselben der Infektionsweg feststellen liess.

Müh. . . . ., Feuermannsfrau, 29 J. alt. In die Klinik eingetreten am 17. VI. 01. Anamnese: Mutter an unbekannter Ursache gestorben. Vater lebt, ist gesund. Drei Geschwister sind klein gestorben. Pat. hat als Kind Masern und Scharlach durchgemacht; will sonst nie krank gewesen sein. Menses mit 15 Jahren zuerst aufgetreten, regelmässig, 3 Tage dauernd, stark. Seit der Verheiratung vor $2^1/_2$ Jahren ist die Periode unregelmässig, seit $^1/_2$ Jahren treten Blutungen auch ausserhalb der Zeit auf. Es besteht geringer Ausfluss, der in der letzten Zeit nicht wesentlich zugenommen hat. Patientin hat nie geboren, nie abortiert. Der Appetit ist gut. Sie will nie an Husten gelitten haben. Es bestehen keine Nachtschweisse, keine Gewichtsabnahme.

---

[1]) Virchow: Virchows Archiv, Bd. 5.

[2]) Weigert: Virchows Archiv, Bd. 67.

[3]) Friedländer: Über lokale Tuberkulose. Volkmanns Sammlung klinischer Vorträge Nr. 64.

[4]) Lukasiewicz: Zur Kenntnis der Tuberkulose des weibl. Genitalapparates. In.-Diss. Dorpat 1881.

[5]) Zweifel: Über Lupus uteri. Vorlesungen über klinische Gynäkologie, pag. 338 und Centralblatt f. Gyn. 1890, Nr. 44.

[6]) Meyer: Zur Tuberkulose der Cervix uteri. Archiv f. Gyn. 1894, Bd. 45.

[7]) Kaufmann: l. c.

[8]) Klob: Patholog. Anatomie der weibl. Generationsorgane. Wien 1864. Citiert bei Kaufmann.

[9]) Kaufmann: l. c.

[10]) Pozzi: Traité de gynécologie. 1890. pag. 807. (Die Originale von Cornil waren mir nicht zugänglich.)

[11]) Fränkel: Über seltenere Lokalisationen der Tuberkulose. Münchener Medic. Wochenschr. 1896, Nr. 2.

[12]) Vitrac: Archives de méd. expér. Sér. I, Tome X.

Digitized by Google

Status praesens: Patientin ist von kräftigem Knochenbau, gut entwickelter Muskulatur. Die sichtbaren Schleimhäute sind von normaler Farbe, Die Lungen geben bei der Perkussion überall vollen Schall und sind gut verschieblich. Bei der Auskultation überall reines, vesikuläres Atmen, keine Rasselgeräusche. Die Herzdämpfung ist nicht verbreitert; der Spitzenstoss innerhalb der Mammillarlinie; Töne rein, Rhythmus regulär. Von seiten des Abdomens ist nichts Besonderes nachzuweisen. Der Urin ist klar, enthält kein Eiweiss, keinen Zucker. Der Introitus vaginae ist eng, die Farbe der Schleimhaut rot, das Sekret stark blutig. An Stelle der Portio vaginalis findet sich ein gut walnussgrosser, beide Lippen in ziemlich gleicher Weise betreffender, weicher, schwammiger, leicht blutender Tumor, welcher im Speculum ein deutlich zottenartiges Aussehen darbietet. Das rechte Scheidengewölbe ist gleichfalls ergriffen. Der Uterus liegt retrovertiert, schwer beweglich. Parametrien sind frei. Das linke Ovarium ohne Besonderheiten, das rechte nicht mit Sicherheit zu tasten. Von den zottenförmigen Massen wurden zur mikroskopischen Untersuchung einige Partikel entfernt und durch dieselbe Tuberkulose festgestellt.

Operation am 27. VI. 01 (Herr Geheimrat Zweifel). Die papillären Massen werden mit scharfem Löffel abgetragen; hierauf die Portio mit Krallenzangen gefasst und, um im weiteren Verlauf der Operation eine Infektion der Wundflächen zu verhüten, mit Paquelin kegelmantelförmig unter Mitnahme eines Stückes Scheide, sodass allseitig weit im Gesunden operiert wird, excidiert. Hierauf typische vaginale Totalexstirpation des Uterus ohne Adnexe unter Verwendung von Ligaturen; das Peritoneum wird von der Scheide aus abgeschlossen. Fieberloser Verlauf. Mit granulierender Scheidenwunde am 15. VII. 01 entlassen.

Patientin wurde am 14. IX. und 14. XI. nachuntersucht. Es fand sich bei beiden Nachuntersuchungen eine glatte Narbe; nur in der Mitte derselben einige Granulationspfröpfe. Das Befinden der Frau ist seit der Operation ein vorzügliches. Irgend welche sonstigen Veränderungen waren bei der Nachuntersuchung nicht festzustellen.

Der Ehemann der Patientin wurde behufs Untersuchung in die Klinik bestellt. Derselbe giebt an, hereditär nicht belastet zu sein, nie an Husten oder Nachtschweissen oder Drüsenschwellungen gelitten zu haben. Er ist von schmächtigem Körperbau, gut entwickelter Muskulatur. Die Lungen zeigen sich bei der Perkussion und Auskultation völlig normal. Er will nie an Ausfluss aus der Harnröhre oder an einer sonstigen Genitalerkrankung gelitten haben. Bei einer, einige Wochen später vorgenommenen zweiten Untersuchung giebt er jedoch nach einigem Zögern an, er habe vor etwa 2 Jahren eine nicht schmerzhafte Anschwellung des rechten Hodens bemerkt, welche jedoch ohne weitere Behandlung in etwa 14 Tagen wieder zurückging. Es bestehe jetzt noch ein Knoten im rechten Hoden, welcher ihm aber keine Beschwerden mache. Bei der Untersuchung zeigt sich der Penis normal, ohne Narben. Der linke Hoden und Nebenhoden sind nicht vergrössert, von normaler Beschaffenheit. Der rechte Nebenhoden zeigt das doppelte bis dreifache Volumen des linken, fühlt sich hart an, ist jedoch nicht druckempfindlich. Im unteren Pol des rechten Hodens findet sich ein über erbsengrosser, harter, nicht druckempfindlicher, etwas über die Oberfläche vorragender Knoten.

Digitized by Google

Beschreibung des Präparates.

Die Portio ist (nach Abtragung der papillären Massen) wenig vergrössert, misst 50 mm im sagittalen, 45 mm im frontalen Durchmesser. Sie ist allenthalben von ihrem Plattenepithelbezuge entblösst, und es finden sich an Stelle desselben feine, vielfach verästelte, zottenartige Hervorragungen. An einzelnen Stellen ist die Oberfläche mehr rauh. Das rechte Scheidengewölbe, welches gleichfalls erkrankt ist, zeigt eine rauhe, wenig höckerige Oberfläche und intensive Gefässinjektion. Nirgends sind Knötchen oder käsig zerfallene Massen zu sehen. Die übrige mitexstirpierte Scheide ist normal. Das Orificium externum ist schwer sichtbar und nur für eine feine Knopfsonde durchgängig. Nach Halbierung der Portio in sagittaler Richtung, so dass der Cervikalkanal auf dem Schnitte getroffen ist, zeigt sich der zottenförmige Bau der Oberfläche noch deutlicher. Das darunter liegende Gewebe ist makroskopisch nicht verändert, höchstens etwas hyperämisch. Die Cervikalschleimhaut zeigt in ihrer unteren Hälfte zottenförmige Auswüchse, welche sich nach oben zu allmählich verlieren. Das unterliegende Gewebe ist makroskopisch nicht verändert. Der Uterus ist (die Portio mitgerechnet) 90 mm lang, 45 mm breit und 40 mm dick. Seine Serosa ist glatt, nirgends mit Adhäsionen oder Knötchen versehen. Die Muskulatur des Uteruskörpers ist im Mittel etwa 15—20 mm dick, die Schleimhaut gequollen, stark hyperämisch, stellenweise polypös hervorragend. Die Oberfläche ist glatt, sammetartig glänzend; nirgends zeigen sich Verkäsungen oder Knötchen. Die Abgangsstellen der Tuben vom Uterus sind nicht verdickt, ohne Veränderungen.

Mikroskopische Beschreibung.

Die mit dem scharfen Löffel entfernten Massen zeigen sich aus vielfach baumförmig verästelten, langen, zottenartigen Fortsätzen gebildet, welche an ihrer Oberfläche von einem einschichtigen, hohen Cylinderepithel überkleidet sind, welches dem Epithel der Cervikaldrüsen durchaus entspricht. Zwischen diesen Zotten findet sich Blut, sowie eine schleimige Gerinnungsmasse mit einzelnen gequollenen Zellen, augenscheinlich desquamierten Epithelien und Leukocyten. Vereinzelt finden sich in dieser Gerinnungsmasse auch vielkernige Riesenzellen mit peripher gelagerten Kernen. Das Stroma der Zotten besteht aus einem dem Stratum proprium der Cervikalmucosa ausserordentlich ähnlichen adenoiden Gewebe.

Digitized by Google

Ausserdem findet sich an vielen Stellen in diesem Stroma eine starke, diffuse Infiltration mit kleinen, dunkel färbbaren Rundzellen, ferner sehr zahlreiche Epitheloidtuberkel mit und ohne centrale Verkäsung und zahlreichen Riesenzellen vom Typus Langhans. In den nach Ziehl-Neelsen und Kühne-Borrel gefärbten Schnitten sind spärliche Tuberkelbacillen nachzuweisen. In den Schnitten von der Cervix und angrenzenden Scheide zeigt sich entsprechend den makroskopisch erkennbar gewesenen zottenförmigen Auswüchsen ein ganz ähnliches Verhalten, nur sind hier die Zotten weniger verästelt und kürzer. Die mehr rauhen Partien zeigen gleichfalls einige Zöttchen; daneben sind an der Oberfläche zahlreiche Epitheloidtuberkel, sowie Zonen diffuser tuberkulöser Infiltiation mit Verkäsung und Riesenzellen zu sehen. An der Scheide ist in den erkrankten Partien das Plattenepithel gleichfalls fast allenthalben zerstört. Es finden sich hier vorzugsweise kleinste Tuberkelknötchen und diffuse tuberkulöse Infiltration, welche an der Grenze der erhaltenen Schleimhaut noch einige mm weit unter dieselbe hereinreicht. Die Tuberkelbildung ist nur eine ganz oberflächliche. An wenigen Stellen reicht sie einige mm weit in das Gewebe der Cervix hinein. Ganz vereinzelt finden sich noch in einer Entfernung von etwa 5—8 mm von der Oberfläche Tuberkel. Dagegen sind in dieser Zone ziemlich starke entzündliche Erscheinungen in Form kleinzelliger Infiltration, namentlich in der Umgebung der Gefässe, vorhanden.

Die Cervikalmucosa zeigt im untersten Abschnitt ein ganz ähnliches Bild wie die Zotten an der Portio. Auch hier sind im Stratum proprium zahlreiche, aber auch nicht tiefer in die Cervixsubstanz eindringende Tuberkel zu sehen.

Die Zotten nehmen im Verlauf des Cervikalkanals nach oben an Länge ab, die Tuberkel werden spärlicher. Der oberste Teil der Cervikalmucosa zeigt starke entzündliche Erscheinungen, ist von Tuberkulose jedoch vollständig frei. Die Corpusschleimhaut zeigt allenthalben ein wohlerhaltenes Oberflächenepithel und starke entzündliche Erscheinungen unter dem Bilde der Endometritis hyperplastica glandularis et interstitialis. Irgend welche auf Tuberkulose hinweisende Anhaltspunkte sind nicht zu erheben. Das uterine Ende der Tuben und die Uterusserosa zeigen keine Veränderungen.

Anatomisch ist unser Fall ausgezeichnet durch die eigentümliche Form, unter welcher die Tuberkulose auftrat, indem dieselbe ein Produkt lieferte, welches von einem

Digitized by Google

echten Neoplasma weder klinisch noch makroskopisch-anatomisch zu unterscheiden war.

Am häufigsten äussert sich diese Form der Tuberkulose in der Bildung polypöser oder papillärer Tumoren, welche mit besonderer Vorliebe im oberen Respirationstraktus aufzutreten scheinen, aber immerhin Seltenheiten darstellen. O. Chiari[1]) hat 6 solcher Fälle in der Nase und im Nasenrachenraum beschrieben. Ich hatte s. Z. als Assistent des pathologischen Instituts zu Genf Gelegenheit, mehrere aus dem Kehlkopf entfernte papillomatöse Geschwülstchen zu untersuchen, bei welchen durch das Mikroskop gleichfalls die tuberkulöse Natur des Prozesses festzustellen war. v. Franqué[2]) beschreibt einen tuberkulösen Tumor des Ovariums, welcher makroskopisch für ein Sarkom gehalten wurde. An der Cervix uteri ist ein derartiger tuberkulöser Tumor zuerst von Pozzi[3]) (Fall von Cornil-Péan) beschrieben worden. Später haben besonders Emanuel[4]) und E. Fränkel[5]) auf dieses seltene Vorkommnis aufmerksam gemacht.

Alle diese Tumoren sind klinisch und makroskopisch-anatomisch von ihren Beobachtern für Carcinome resp. Sarkome gehalten worden, woraus sich die Notwendigkeit ergiebt, jede auch noch so sicher makroskopisch carcinomatös aussehende Neubildung an der Portio genau mikroskopisch zu untersuchen. Gerade augenblicklich, wo die Enderfolge der Uterusexstirpation bei Carcinom im Brennpunkt des allgemeinen Interesses stehen, scheint diese Mahnung berechtigt, denn die Prognose nach operativer Entfernung des Organes quoad Recidivum ist naturgemäss bei Tuberkulose eine ganz andere, als bei Carcinom.

Bezüglich des Zustandekommens der Cervixtuberkulose müssen wir eine sekundäre und eine primäre Tuberkulose unterscheiden. Die häufigere sekundäre Tuberkulose wird als Teilerscheinung der allgemeinen Tuberkulose auftreten können. Ferner wird ein in der Nähe liegendes tuberkulös erkranktes Organ die Infektionsquelle darstellen können. Der letztere Modus findet relativ häufig statt,

---

[1]) O. Chiari: Archiv f. Laryngologie u. Rhinologie, Bd. 1.

[2]) v. Franqué: Zur Tuberkulose der weibl. Genitalien, insbesondere der Ovarien. Zeitschr. f. Geburtsh. u. Gyn. Bd. 37.

[3]) Pozzi: L. c.

[4]) Emanuel: Beitrag zur Lehre von der Uterustuberkulose. Zeitschr. f. Geburtsh. u. Gyn., Bd. 29.

[5]) Fränkel: l. c.

Digitized by Google

so dass manche Autoren ihn als den fast allein in Betracht kommenden ansehen (Orth[1]), Heiberg[2]). Ganz besonders der ziemlich häufigen Tubentuberkulose kommt in dieser Beziehung eine grosse Bedeutung zu, wie eine ganze Reihe diesbezüglicher Beobachtungen lehrt. Am häufigsten wird hierbei der Prozess ein descendierender sein. Für die Fälle, bei welchen neben der Tubentuberkulose eine Cervikaltuberkulose mit Freisein der Körperschleimhaut sich findet, ist die Infektion auf dem Lymphwege am wahrscheinlichsten (Fall von Fränkel).

Weiterhin wird als Bezugsquelle des Virus mit der Möglichkeit gerechnet werden müssen, dass dasselbe durch die Scheide an die Cervix gelangt, sei es nun in Form des Sputums einer Phthisischen, oder des diarrhöischen Inhalts ihres Darmes (Weigert, Klob), sei es, dass die Bacillen von aussen durch den touchierenden Finger des Arztes, unreine Instrumente, oder mit dem Sperma bei der Kohabitation in die Scheide eingebracht werden. In einwandfreier Weise ist bis jetzt allerdings die letztere Art der Übertragung noch nicht festgestellt worden, wenn auch eine Reihe von Beobachtungen auf diesen Modus hinweisen (Hegar). Grössere Wahrscheinlichkeit gewinnt dieser Infektionsweg bei der primären Cervikaltuberkulose, bei welcher eine Bezugsquelle der Tuberkelbacillen aus einem andern tuberkulös erkrankten Organ fehlt, und wir somit direkt auf die Einfuhr von aussen hingewiesen werden.

Die Diagnose der primären Cervikaltuberkulose wird in einwandfreier Weise allerdings nur dann zu stellen sein, wenn die Autopsie das Freisein aller anderen Organe von Tuberkulose erhärtet; in den Fällen, wo nur mit den klinischen Untersuchungsmethoden die übrigen Organe gesund befunden wurden, wird diese Diagnose auch nur mit einer gewissen Reserve aufzufassen sein.

Wenn ich nach diesen Darlegungen den oben beschriebenen Fall in eine der geschilderten Gruppen einreihen soll, so möchte ich denselben als eine primäre Cervixtuberkulose (allerdings nur mit der bereits gemachten Einschränkung) ansehen. Es spricht hierfür die Lokalisation, der oberflächliche Sitz, die eigentümliche Form der Erkrankung; ferner der Umstand, dass weder in der

---

[1]) Orth: Lehrbuch der patholog. Anatomie. 1893.
[2]) Heiberg: Festschrift für Virchow. Bd. 2, 1891.

Digitized by Google

Anamnese, noch durch die klinische Untersuchung irgend welche Anhaltspunkte für eine gleichzeitige anderweitige tuberkulöse Erkrankung der Patientin sich ergeben, und dann vor allem der Infektionsweg. Es kann nach dem früher Gesagten wohl keinem Zweifel unterliegen, dass der Ehemann der Patientin an einer auch heute noch deutlich nachweisbaren tuberkulösen Orchitis und Epididymitis leidet, deren Beginn vor etwa 2 Jahren zu setzen ist. Es ist damit eine Bezugsquelle für die Tuberkelbacillen im Genitalsystem des Mannes gegeben, und es darf wohl angenommen werden, dass dieselben beim Coitus mit dem Sperma in den Genitalschlauch der Frau übergeführt worden sind. Nach den Symptomen dürfen wir annehmen, dass die Cervixerkrankung nicht weiter als etwa ein Jahr zurückreicht, so dass der umgekehrte Infektionsweg, von der Frau auf den Mann, mit Sicherheit auszuschliessen ist.

Ist es schon durch die von Hegar citierten Fälle von Fernet, Verneuil, sowie die Untersuchungen Schuchhardts[1]) sehr wahrscheinlich gemacht, dass die tuberkulöse Infektion der weiblichen Genitalien durch die Kohabitation stattfinden kann, so ist durch unsere Beobachtung der Nachweis erbracht, dass die Übertragung der Tuberkulose durch den geschlechtlichen Verkehr in der That vorkommt.

---

[1]) Schuchhardt: Die Übertragung der Tuberkulose auf dem Wege des geschlechtlichen Verkehrs. Archiv f. klinische Chirurgie, Bd. 44.

Digitized by Google

Aus der Frauenklinik der Universität Heidelberg.

Über die reflektorischen Beziehungen zwischen Mammae und Genitalia muliebria.

Von

Dr. Max Pfister.

Bei den Wirbellosen sowie bei vielen Wirbeltieren beschränkt sich die reproduktive Thätigkeit der Weibchen auf die Bildung und Ausstossung von Eiern. Für die daraus hervorgehenden Embryonen, also die lebendige Brut, wird in keiner Weise vom Muttertiere gesorgt: die Entwickelung derselben bleibt den umgebenden Mitteln überlassen. Bei anderen Tieren werden die ausgetretenen Eier von dem Muttertiere bewacht, umhergetragen, oder in besonderen Nestern aufbewahrt, zum Teil selbst durch die Mutter bebrütet und die ausgeschlüpften Jungen mit zerkleinerten pflanzlichen oder tierischen Nahrungsmitteln aufgefüttert (Vögel). Die höchste Stufe, die erst bei den Säugetieren erreicht wird, ist die, dass das Muttertier die Neugeborenen mit dem Secret der Milchdrüsen ernährt. Nach der Geburt treten an die Stelle des Uterus, welcher vorher die Ernährung des Embryo besorgt hatte, die Milchdrüsen; letztere werden deshalb auch den weiblichen Zeugungsorganen zugerechnet, und es ist wohl begreiflich, dass zwischen Genitalien und Milchdrüsen nicht bloss zeitlich funktionelle, sondern auch tiefere innere, physiologische Beziehungen bestehen. Diese sind nun doppelter Art: das Genitalsystem beeinflusst die Entwickelung und Thätigkeit der Mammae, und umgekehrt können von letzteren Einflüsse auf die Genitalorgane ausgeübt werden.

Die Entwickelung der Milchdrüsen ist an die drei Hauptlebensperioden des Weibes, an die Pubertät, Fortpflanzungsperiode und das Klimakterium geknüpft. Im Anfang des Extrauterinlebens sind alle Hauptbestandteile der Milchdrüse bei beiden Geschlechtern fertig ausgebildet, sodass dieselbe schon in geringer Menge Sekret

Digitized by Google

absondern kann. Während nun beim männlichen Geschlecht die Drüse auf dieser Stufe zeitlebens stehen bleibt, ja sogar eine Rückbildung erfahren kann, macht dieselbe beim Weibe mit dem Eintritt der Pubertät und der Menstruation einen weiteren Schritt in ihrer Entwickelung. Vielleicht infolge der menstruellen Kongestion zu sämtlichen Sexualorganen findet eine Volumenzunahme der ganzen Drüse statt; der Warzenhof vergrössert sich, und aus den vorhandenen Acini sprossen neue hervor.

Bei Eintritt von Schwangerschaft findet die Entwickelung des centralen Teiles der Drüse statt, an Stelle des Zwischenbindegewebes treten neue Drüsenbläschen auf; das Organ zerfällt in Lappen und verliert die kompakte Konsistenz der jungfräulichen Brust. Der Warzenhof nimmt stark an Umfang zu, bräunt sich, und die Montgomeryschen Drüsen werden sichtbar.

Gegen Ende der Gravidität geht das Epithel der Drüsenbläschen histologische Veränderungen ein, um sich für seine Funktion vorzubereiten. Vom 3. Monat der Schwangerschaft an lässt sich meist schon etwas wässerige Flüssigkeit ausdrücken. Während der Laktation wird Milch secerniert, aber ohne wesentliche Veränderung der Drüse.

Nach der Laktationsperiode erfährt die Mamma eine Rückbildung, die Acini schwinden teilweise, und das Bindegewebe tritt wieder stärker hervor; bei jeder neuen Gravidität erfolgt ein frisches Wachstum in der eben erwähnten Weise. Im klimakterischen Stadium endlich gehen mit der Involution der Genitalien auch regressive Vorgänge in den Mammae Hand in Hand. Alveolen und Milchgänge atrophieren und machen einer starken Bindegewebswucherung Platz. Die Brüste werden schlaff und klein und nähern sich schliesslich wieder dem Anfangsstadium.

Wenn die Genitalien sich abnorm früh zur Funktionsthätigkeit entwickeln, nehmen die Milchdrüsen an dieser Frühreife teil; es sind Individuen von 3—5 Jahren und noch jüngere bekannt, die sowohl reichlich entwickelte Pubes, vierwöchentlichen Menstrualfluss, als auch vollkommen ausgebildete jungfräuliche Mammae besassen (Ploss).[1])

Die nahen physiologischen Beziehungen zwischen Mammae und Genitalien lassen sich beim Menschen weder durch die anatomische noch durch die ontogenetische Betrachtung beider Teile erklären.

[1]) Siehe Litteraturangabe am Schluss der Arbeit.

Digitized by Google

Dagegen bietet uns die vergleichende Anatomie zahlreiche Anhaltspunkte, indem sie die sonst unverständlichen Befunde in der Lage und Funktion beider Organe durch mehrfache Mittelstufen verbindet und klarlegt. Ich glaube daher zum Zwecke der Erkenntnis des Zusammenhangs kurz auf die Urgeschichte der Mammae-Organe zurückgreifen zu dürfen, insofern sich aus derselben sogar direkt eine lokale Verbindung zwischen beiden Organen und somit für die Beurteilung des Themas nicht unwichtige Thatsachen ergeben.

Die einfachsten Verhältnisse finden wir bei den Monotremen. In der Inguinalgegend liegt beiderseits eine spärlich behaarte, runde Partie, das Drüsenfeld, auf dem eine Anzahl Drüsenschläuche ausmünden, die, wie die Schweissdrüsen, glatte Muskeln besitzen. Mit der starken Ausbildung von Hautdrüsen verknüpft sich die Entstehung von seitlichen Hautfalten, welche mit starken als Sphinkter funktionierenden Muskelzügen einen Bezirk umschliessen und so einen Beutel formieren, in welchem das Junge geborgen wird. Letzteres erregt durch Ansaugen der Wandung eine wässrige Sekretion der Hautdrüsen und giebt auf diese Weise zur sekundären Entfaltung des Drüsenfeldes zunächst nur durch rein mechanische Beeinflussung der Bauchhaut Veranlassung. Schon auf dieser Stufe ist ein zeitweises stärkeres Auftreten der Beutelanlage gefunden worden im Konnex mit der Funktion der Genitalien und Mammae. Die Beutelanlagen finden sich bei 2—20 cm grossen Jungen, um dann bedeutend sich zurückzubilden und erst wieder zur Zeit der Funktion der Milchdrüsen stärker hervorzutreten, d. h. zu gleicher Zeit unter dem direkten Einfluss des grösser werdenden Beuteljungen. Dieses Auftreten der Beutelanlage beim Jungen, der vorübergehende Stillstand in der Entwickelung und die spätere Periodicität beim erwachsenen Tier im Konnex mit dem Fortpflanzungsgeschäft erinnern in der Entwickelung der Säugetierreihe lebhaft an das Verhalten der Mammae beim Menschen in den erwähnten verschiedenen Perioden des Geschlechtslebens.

Der lange Aufenthalt des sich entwickelnden Jungen in der Mammaetasche übte einen genügend grossen Einfluss auf die Entfaltung des ganzen Apparates, sowohl des Drüsenfeldes als auch der Mammaetaschen, die in der Phylogenese der höheren Säuger eine grosse Rolle spielen, indem aus dem Drüsenfeld die Zitzenbildungen hervorgehen.

Die Milchdrüsen entwickeln sich also zunächst nur unter der direkten Einwirkung des Jungen und modifizieren sich zu nutritivem

Digitized by Google

Zwecke, ohne im Zusammenhang mit den Veränderungen des eigenen Geschlechtsapparates zu stehen. Allmählich hat sich denn, da das Vorhandensein eines saugenden Jungen zeitlich mit Veränderungen des Geschlechtsapparates verknüpft ist, diese Wechselwirkung zwischen beiden Organen auch ohne das ursprüngliche Bindeglied eines Jungen erhalten.

Bei der nächst höheren Gruppe der Säuger, bei den Marsupialiern, bahnt sich schon eine lokale anatomische Beziehung zwischen Mammae und Genitalien an. Der Drüsenkörper übt zur Zeit seiner höchsten Entwickelung einen Druck auf die seitliche Bauchmuskulatur aus. Die Bauchwand wird nach innen verdrängt. Es bildet sich die primitive Form des Conus inguinalis. Der letztere gewinnt beim männlichen Geschlecht, auf welches die Mammaeorgane samt ihrer Wirkung auf die Bauchmuskeln vom weiblichen Geschlecht übertragen wurden, innige Beziehungen zum Hoden und dessen Descensus. Die periodische Grössenzunahme des Drüsenkörpers beim Weibchen, gefolgt von der Bildung des Conus inguinalis, lässt sich so in Zusammenhang bringen mit dem gleichfalls periodischen Descensus testiculorum (vergl. Brunstzeit der Nager, Klaatsch). Die Kontraktion der Bauchmuskeln zum Ausgleich der Einstülpung des Conus lässt bei den Beutlern den Compressor mammae als Entleerer der Milchdrüsen hervorgehen. Dieser Muskel durchsetzt den den Leistenkanal darstellenden Raum und ist dem Cremaster der männlichen Tiere homolog.

An die Beuteltiere schliessen sich die Nager an. Bei solchen mit nur einem inguinalen Zitzenpaar findet sich dieses genau gegenüber der Stelle, wo im Embryonalstadium der Conus inguinalis lag. Daselbst inseriert das Ligamentum inguinale, das sich mit jeder Gravidität vergrössert. In der Gegend des ursprünglichen Conus und des Zitzenpaares verbreitet sich bei beiden Geschlechtern der Nervus spermaticus externus, ein Ast des Nervus genito-cruralis. Mit der vollkommeneren Entwickelung des Jungen im Uterus fällt die Ausbildung des Marsupiums weg und damit die Beschränkung der Milchdrüsen auf den Bereich des Beutels. Sie breiten sich nach vorn über Bauch und Brust aus. Bei vielen Placentaliern werden die Mammaorgane auf einer epithelialen Leiste (Milchleiste) dem Reste des Marsupiums angelegt, und bei jungen Hündinnen ist der dem Beutel entsprechende Bezirk oft noch durch hellere Färbung und spärlichere Behaarung zu erkennen.

Mit der Ausbildung des aufrechten Ganges und der Vervoll-

Digitized by Google

kommnung im Gebrauche der vorderen Extremität bei den Primaten beschränkt sich das Vorkommen der Milchdrüsen auf die Brust.

Einer Erwähnung an dieser Stelle bedarf noch die Form des Euters und die anscheinend nicht mit dem Fortpflanzungsgeschäfte im Zusammenhang stehende lange Laktationsperiode der Kühe und Ziegen. Auf altägyptischen und phönizischen Abbildungen ist eine Darstellung eines eutertragenden Tieres noch nicht zu finden. Die jetzige Grösse des Euters ist als Resultat eines durch viele Geschlechter hindurch fortgesetzten systematischen Melkens aufzufassen, indem die hierdurch sich entwickelnde Hypertrophie der Drüse in dieser Form sich schliesslich von Geschlecht zu Geschlecht vererbt hat (Altmanns).

Nach dieser kurzen Skizze über die Phylogenie der Mammae wende ich mich nun zu den Beziehungen zwischen Mammae und Genitalien und umgekehrt, welche man wohl als sympathische, konsensuelle oder reflektorische bezeichnet hat. Ohne mit dem Namen Reflexe das Urteil über die Art dieser Beziehungen irgendwie präokkupieren zu wollen, möchte ich das Wort seiner Kürze halber zunächst beibehalten und

I. von Genito-Mammae-Reflexen und

II. von Mamma-Genital-Reflexen reden.

Ich führe nun die einzelnen hierher gehörenden Thatsachen an.

I. Genito-Mammae-Reflexe.

Beim Eintritt der Pubertät wachsen die Brustdrüsen und die Genitalien stärker heran.

1. Vor und während der Menses schwellen meistens die Mammae an und werden schmerzhaft; ja es sind

2. auch Fälle bekannt, bei denen sich zur Zeit der Menses bei vollkommen jungfräulichen Mädchen eine geringe Menge Milch aus der Brustwarze entleeren liess (Scanzoni).

3. Fälle von vikariierenden Menses sind nicht so selten; so teilt Scanzoni einen Fall mit von einem 18jährigen Mädchen, bei welchem sich alle drei Wochen mehrtägige Molimina einstellten, bestehend in starken stechenden Schmerzen in beiden Brüsten, die am 3. Tage eine blutige Flüssigkeit entleerten, ohne dass es übrigens zu uterinen Blutungen gekommen wäre. Beigel sah eine 56jährige Frau, bei der nach 5jähriger Menopause alle vier Wochen aus den Warzen der geschwollenen Brüste Blut aussickerte.

Digitized by Google

4. Zuweilen kommen während der Menses heftige, als Mastodynia neuralgica bekannte Schmerzen zur Beobachtung.

5. Bei höheren geschlechtlichen Aufregungen treten nicht selten die Warzen infolge der Muskelkontraktion stärker hervor, ja es kann sogar nach Busch beim Coitus Milch im Strahl ausgespritzt werden.

6. Während der Schwangerschaft werden bekanntlich durch massenhafte Neubildungen von Drüsenbläschen die Milchdrüsen umfänglicher und beginnt auch schon bald eine Colostrumsekretion, die sich mit vorrückender Schwangerschaft steigert. Ausserdem werden die glatten Muskelfasern von Warzen und Warzenhöfen grösser und wird in der Oberhaut der Warzen und -Höfe mehr Pigment abgelagert.

7. In der Schwangerschaft wird das Absterben des Kindes und damit die bevorstehende Frühgeburt bezw. der Abort durch das Kollabieren der Brüste angekündigt. Auch bei extrauteriner Schwangerschaft sind derartige Veränderungen der Mammae beobachtet. Bemerkenswert ist, dass nach Gessners Erfahrungen zur Zeit eines Tubar-Abortes das Colostrum die Eigenschaften echter Milch gewinnt.

8. Während in oder kurz nach der Geburt bei Menschen eine erhebliche Veränderung in der Mamma nicht zu bemerken ist, findet eine solche intra partum bei manchen Tieren statt, indem die Haut über der stark hyperämischen Drüse sich spannt und rötet, die Drüsensubstanz an Volumen zunimmt und eine reichliche Ausscheidung von Colostrum stattfindet, die sogar bei Stuten zur Bestimmung des Eintritts der Geburt benutzt wird. Bei Tieren mit mehreren Zitzenpaaren, z. B. bei Hündinnen, beginnen die Veränderungen an dem hintersten Drüsenpaar und schreiten von da gegen die Brust zu vor (Kehrer).

Am 2. bis 3. Tage des Wochenbettes schwillt die Milchdrüse erheblich an, wird härter, die Läppchen treten als Knoten deutlich hervor, und es zeigt sich selbst Druckempfindlichkeit beider Milchdrüsen, welche nach Entleerung nachlässt (Galaktostase). Das weitere Verhalten der Milchdrüsen im Wochenbett hängt davon ab, ob die Frau stillt; in diesem Falle schwillt die Brust etwas ab, behält aber dann während der ganzen Laktation ein gleichmässiges Volumen bei. Stillt die Frau nicht, so nimmt die Galaktostase noch einige Zeit zu, es treten auch lebhafte Schmerzen ein, infolge von

Digitized by Google

Überfüllung der Drüsenbläschen, dann wird die Schwellung zusehends geringer, während die Absonderung allmählich nachlässt.

9. Sind überzählige Milchdrüsen vorhanden, sei es in der Achsel oder weiter abwärts, so findet eine vorübergehende Schwellung mit Sekretion, dann Abschwellung statt, entsprechend den Vorgängen in den normalen Brüsten.

10. Die durch das Stillen unterhaltene Milchabsonderung wird beeinflusst einmal durch die Menstruation, bei welcher das Sekret spärlicher und, wie es nach dem Verhalten der Säuglinge scheint, auch qualitativ verändert wird. Dann von dem Umstand, ob eine neue Schwangerschaft eintritt. In diesem Falle wird beim Weibe wie bei dem Säugetiere die Milchmenge mit dem Vorrücken der Schwangerschaft geringer, und schliesslich hört die Absonderung auf, was man bei den milchgebenden Tieren als das Trockenstehen bezeichnet.

11. Bei Erkrankungen der weiblichen Genitalien, z. B. Uterusmyomen, hat man öfters Anschwellung der Brüste und Colostrumabsonderungen beobachtet, andererseits auch eine Atrophie der Mammae ähnlich der klimakterischen sowohl bei den angeborenen wie auch bei den durch Operation erzeugten Defekten der Genitalien, zumal der Ovarien.

Dies sind die wichtigsten Thatsachen, welche sich auf die konsensuellen Vorgänge zwischen Genitalien und Mammae beziehen, in denen die von den Genitalien ausgehenden Reize Veränderungen, das heisst Schwellung und Absonderung der Milchdrüsen, hervorrufen.

II. Mamma-Genital-Reflexe.

Umgekehrt kennen wir aber auch Thatsachen, welche zeigen, dass auch von den Brüsten aus auf die Genitalsphäre gewirkt werden kann. Nämlich:

1. Leichte mechanische Reize der Brustwarze sind allerdings nur bei einer gewissen Gemütsstimmung des Weibes imstande, wollüstige Empfindungen hervorzurufen, die von Erektion der Clitoris, Kontraktion der Muskulatur des Beckenbodens und vermehrter Absonderung der Bartholinischen und Vorhofsschleimdrüsen begleitet sind (Busch).

2. Es liegen Erfahrungen vor, dass Frauen, bei denen die Periode längere Zeit ausgeblieben war (sekundäre Amenorrhoe), durch Reizung der Brusthaut wieder eine Uterinblutung bekommen haben.

Digitized by Google

Hierher gehört u. a. der Fall von Patersson, in welchem bei einer Hysterica, die seit $2^1/_2$ Jahren suppressio mensium hatte, nach Anlegung eines die ganze Brust deckenden Senfteiges zunächst eine Anschwellung der Brust und nach 36 Stunden eine starke Gebärmutterblutung auftrat.

3. Durch Ansaugen der Brustwarzen können am schwangeren Uterus Kontraktionen ausgelöst werden. Diese Thatsache erklärt gewisse klinische Beobachtungen über vorzeitigen Geburtseintritt. So sah Soeteritz zweimal die Geburt eines toten Kindes bei ein und derselben Frau eintreten, welche wegen schlecht gebildeter Warzen ihren Mann jeden Abend $^1/_2$ Stunde an ihrer Brust hatte saugen lassen.

Ferner hat Scanzoni darauf seine Methode der künstlichen Frühgeburt gegründet, was auch in zwei Fällen, von denen einer hier mitgeteilt sei, gelang. Einer vollständig gesunden 26jährigen Dienstmagd, bei der in der ersten Schwangerschaft wegen geringfügiger Beckenverengerung die Perforation vorgenommen worden war, wurden in der 32. Woche der zweiten Schwangerschaft behufs Einleitung der Frühgeburt auf beide Brustwarzen schröpfkopfähnliche Saugapparate aufgesetzt. Am ersten Tage lagen dieselben des Morgens und Abends je zwei Stunden; am zweiten und dritten Tage wurden sie zweimal für je 3 Stunden angelegt. Schon nach der 3. Applikation verkürzte sich die Vaginalportion auffallend. Nach der 6. traten wehenartige Schmerzen auf. Am Ende des 3. Tages, nachdem also die Apparate 16 Stunden im ganzen eingewirkt hatten, war der Muttermund vollkommen erweitert und die Blase sprungfertig. Geburt des lebenden Kindes und Wochenbett verliefen normal. Später wurde auf Anordnung von Scanzoni auf diese Weise noch einige Male die Frühgeburt mit Erfolg eingeleitet.

Die Versuche, die ich nach dieser Methode anzustellen Gelegenheit hatte, waren in folgenden 3 Fällen erfolgreich.

I. Fall. 27jährige V para. Am Ende der jetzigen Schwangerschaft häufige und starke Blutungen, weshalb die Einleitung der Frühgeburt notwendig erschien. Nachdem dieselbe schon vorher durch heisse vaginale Ausspülungen und Cervixtamponade ohne Erfolg versucht worden, setzte ich auf jede Brustwarze ein gutziehendes Saugglas, das aus einem Gummiballon mit gläsernem Mundstück bestand. Bei der Exploration fanden sich keine Zeichen der beginnenden Geburt. Die Saugläser, die wegen des in ihnen sich ansammelnden Colostrums öfters entleert und wieder frisch angesetzt werden mussten, blieben 2 Stunden liegen. Schon $^1/_2$ Stunde nach dem ersten Anlegen stellten sich

Digitized by Google

ziehende Schmerzen im Kreuz und in den Beinen ein, die bald den Charakter richtiger Wehen annahmen. Gleich nach Entfernung der Saugapparate, die später nicht mehr angelegt wurden, sprang die Blase bei etwa thalergrossem Muttermund. Die hierdurch allerdings etwas verzögerte Geburt eines lebenden und ausgetragenen Kindes trat 13 Stunden nach Anwendung der Sauggläser ein und soll nach Angabe der Frau die kürzeste von allen gewesen sein.

II. Fall. 40jährige VII para am Ende der Schwangerschaft. Muttermund völlig geschlossen. Abends Sauggläser beiderseits 2 Stunden lang angesetzt, worauf nach etwa einer Stunde leichte Wehen eintraten, die aber bald nach Absetzen der Gläser wieder aufhörten. Die Gläser wurden wiederum 2 Stunden lang appliziert und darauf noch mehrmals für kürzere Zeit. Nun traten kräftige Wehen ein, und 10 Stunden nach dem zweiten Anlegen wurde ein lebendes normales Kind geboren.

III. Fall. Im letzten, auffallend rasch zum Ziele führenden Fall handelte es sich um eine 31jährige, sehr aufgeregte Erstgeschwängerte, die an epileptischen Krämpfen litt, welche am Ende der Schwangerschaft sehr häufig auftraten und so die Einleitung der Geburt indicierten. Die Untersuchung ergab keinerlei Symptome einer beginnenden Geburt, der Muttermund war vollkommen geschlossen. Kurze Zeit nach Aufsetzen der Sauggläser begannen leichte, wehenartige Schmerzen im Unterleib, die allmählich stärker wurden, sodass die Gläser nach $1^1/_2$ Stunden entfernt werden konnten. Die Wehen nahmen nun einen sehr heftigen Charakter an, sodass das Kind förmlich präcipitiert geboren wurde, $6^1/_2$ Stunden nach Anlegen der Gläser. Das Wochenbett verlief ohne Störung.

Die Erfolge mit dieser einfachen und ganz ungefährlichen Methode sind so überraschend, dass man sich wundert, dass dieselbe zur Einleitung von Frühgeburten nicht weiter ausgebildet wurde und nicht mehr Eingang gefunden hat. Doch ist der Grund hierfür darin zu suchen, dass das Verfahren nicht bei allen Personen von gleich günstiger Wirkung ist. Während dasselbe bei leicht erregbaren Individuen meist sicher zum Ziele führt, ist bei reizlosen Personen der Erfolg unsicher. Es hatten daher auch Reizversuche, die ich in geschilderter Weise an einigen stupiden Personen vornahm, sogar bei noch energischerer Anwendung keine Wirkung.

Freund konstruierte einen elektrischen Saugapparat, mit dem er Uteruskontraktionen auslösen konnte.

4. Am puerperalen Uterus hat das Ansaugen des Kindes Uteruskontraktionen zur Folge. So sah Ripperg in einem Falle von starker Blutung nach manueller Placentarlösung, die durch Wasserinjektionen per vaginam, Secale und andere Mittel erfolglos bekämpft worden war, durch Anlegen des Kindes starke Uteruskontraktionen ausgelöst und sofortiges Aufhören der Blutung. In einem andern ähnlichen Falle übte jedoch das zuerst angelegte Kind einer andern Frau, das die Patientin nur widerwillig trinken liess,

Digitized by Google

keine Wirkung auf die profuse Blutung aus, während das Anlegen des eigenen Kindes die Blutung sofort zum Stehen brachte. Vielleicht dass Gemütsstimmungen auch diesen Reflex beeinflussen.

Um über den genauen Verlauf der Uteruskontraktion beim Stillen, worüber nähere Angaben in der Litteratur fehlen, Aufschluss zu erhalten, untersuchte ich 100 Wöchnerinnen hinsichtlich des Eintritts, der Zahl und der Dauer der Uteruskontraktionen beim Stillen. Freilich eignet sich nicht jede Wöchnerin zu dieser Untersuchung. Die erste Anforderung ist, dass der Uterus gut durchgefühlt werden kann, was nur bei dünnen und erschlafften Bauchdecken der Fall ist, deshalb sind primiparae wegen ihres meist straffen Leibes und ebenso multiparae mit reichlichem Fettpolster für eine genaue Untersuchung nicht verwendbar. Mit der Dauer des Wochenbetts steigt ferner die Schwierigkeit, den Uterus durchzutasten und besonders dessen Konsistenzveränderung zu erkennen. Es bieten daher magere Mehrgebärende am 3.—6. Tage des Wochenbettes die günstigsten Bedingungen dar. Zur Vermeidung der Anspannung der Bauchmuskeln lässt man die Wöchnerinnen nicht im Sitzen, sondern liegend, oder bequemer halb aufgerichtet auf einen Arm gestützt, ihr Kind anlegen. Bevor man das Verhalten des Uterus während des Stillens beobachtet, ist es zur Erlangung von verlässlichen Resultaten nötig, während eines längeren Zeitraums vorher die Konsistenz der Gebärmutter und etwaige spontane Nachwehen hinsichtlich ihrer Frequenz und Stärke zu prüfen. Hervorzuheben ist jedoch, dass nicht jede Nachwehe schmerzhaft empfunden wird, so dass also nur durch längere Betastung das Vorhandensein von Uteruskontraktion festgestellt werden kann. Meine in dieser Weise ausgeführten Untersuchungen ergaben die folgenden Resultate.

Bekanntlich treten die sogenannten Nachwehen in den meisten Fällen nur bei Mehrgebärenden auf, und Dauer und Stärke stehen oft in gleichem Verhältnis zur Anzahl der durchgemachten Geburten.

a) Die erste Kontraktion beginnt im Durchschnitt 2—4 Minuten nach dem Anlegen des Kindes. Von Einfluss auf die Zwischenzeit scheint wohl das mehr oder minder energische Saugen des Kindes zu sein. Der Uterus wird nach und nach deutlicher fühlbar, die Grenzen treten schärfer hervor, und nach 20—30 Sekunden ist er steinhart geworden. In diesem Zustand verharrt er 1—2 Minuten, wird dann allmählich weicher und hat nach 3—4 Minuten seine frühere Konsistenz wiedererlangt.

Der aufsteigende Schenkel der Muskelkurve des puerperalen

Digitized by Google

Uterus ist also kürzer und demnach steiler als der absteigende, ähnlich wie an der Myographionkurve des quergestreiften Muskels.

b) Trinkt das Kind in gleicher Weise kräftig weiter, so erfolgt nach einer Pause von 5 Minuten eine zweite und bei längerem Stillen in gleichen Abständen eine dritte und vierte Kontraktion, die ganz ebenso verlaufen wie die erste. Zuweilen folgen nach dem Absetzen noch einige Uteruskontraktionen in unregelmässiger Verteilung.

Trinkt das Kind ungleichmässig, so werden es auch die Pausen zwischen den einzelnen Kontraktionen. Fängt nach längerem lässigem Saugen das Kind wieder einmal kräftig zu ziehen an, so erfolgt hierauf schon nach 20—30 Sekunden, also in kürzerer Zeit als zu Anfang des Stillens, eine kräftige Kontraktion. Bemerkenswert war die Angabe einer Wöchnerin, die Zwillinge geboren, dass sie fühle, wie während des Stillens die Milch 2—3 mal in die Brust einschiesse, und damit auch jedesmal eine Nachwehe verbunden sei. Dieser Fall ist von einem gewissen theoretischen Interesse. Denn nach den Beobachtungen von Kehrer ist das sogenannte Milcheinschiessen darauf zurückzuführen, dass sowohl beim Ansaugen der Brustwarzen, wie auch ohne dieses spontan (infolge der Milchüberfüllung der Gänge nach 2—3 stündiger Ruhe) eine Reizung sensibler Brustnerven stattfindet, welche reflektorisch durch Vermittelung eines noch unbekannten Centrums eine Innervation der zu den Gefässerweiterern gehenden Gefässnerven, also kurz gesagt, eine Reflex-Hyperämie beider Mammae bedingt. Man könnte nun daran denken, dass auch die Uteruskontraktionen während des Saugens durch eine von den Warzen ausgelöste Reflex-Hyperämie des Uterus hervorgerufen sind und nicht schlechthin als Reflexbewegungen in dem gewöhnlichen Sinne zu deuten wären, so dass also der Saugreiz einen Brustdrüsen- und Gebärmutter-Reflex auslöst mittelst einer in beide Organe eingeleiteten Hyperämie.

Mit der Verkleinerung des Uterus und der zunehmenden Durchsetzung der Muskelzellen mit Fett werden die Kontraktionen schwerer fühlbar, nehmen aber auch an Intensität und Dauer ab. Doch konnte ich solche in manchen Fällen noch am 7. und 8. Tage post partum mit der aufgelegten Hand fühlen.

c) Dieselbe Wirkung auf den Uterus wie durch das Saugen des Kindes liess sich bei Wöchnerinnen durch das Anlegen von Saug-gläsern mit Gummiballon erzielen, nur mussten dieselben einen genügend kräftigen Zug auf die Warzen ausüben; am besten eigneten

Digitized by Google

sich die mit Gummischlauch zum Selbstsaugen eingerichteten, Auvardschen Milchzieher, die ich auch später bei den Tierversuchen benutzte.

Bevor ich zur Betrachtung meiner eigenen Versuche gehe, möchte ich einiges vorausschicken über die Nervenbahnen, welche bei den Beziehungen zwischen Mammae und Genitalien in Frage kommen, sowie über die Versuche, welche bis dahin über deren physiologische Bedeutung angestellt worden sind.

I. Nerven der Mamma.

Die sensiblen Nerven, welche in der Brustwarze endigen, sind die NN. cutanei laterales pectoris, welche in die NN. intercostales treten. Die Drüsennerven entspringen vom 4.—6. N. cutaneus pectoris lateralis und jenen sympathischen Zweigen, welche mit der Arteria thoracica longa und mit den vorderen Rami perforantes der Arteriae intercostales in die Brustdrüse gelangen (Hyrtl).

Bezüglich der Frage, ob ein Nerveneinfluss auf die sekretorischen Drüsenzellen, die Muskulatur der Gänge und Brustwarzen, sowie der Gefässe ausgeübt werde, ist Gegenstand verschiedener Versuche geworden.

Eckhardt durchschnitt bei milchenden Ziegen den das Euter versorgenden N. spermaticus externus der einen Seite, konnte aber nach Heilung der Wunde keinerlei Veränderung der Milchmenge und — Zusammensetzung beobachten.

Gegen diese Experimente machte Roehrig ebenfalls an Ziegen geltend, dass Eckhardt einen Nervenast (R. inferior) übersehen und durch das Melken einen unnatürlichen Reiz auf die Drüse ausgeübt habe. Roehrig bediente sich deshalb eines Katheters, durch den die Milch spontan ausfliessen konnte, und fand, dass die Reizung des peripheren Endes des R. inferior die Milchsekretion zum Stillstand brachte und dieser sich dadurch wesentlich als vasomotorischer Nerv herausstellte, während auf Reizung des R. glandularis (Ast des N. medius spermaticus) beschleunigte Sekretion, nach Durchschneidung des letzteren dagegen erhebliche Verlangsamung derselben eintrat. Eckhardt, der später diese Versuche wiederholte, konnte sich jedoch nicht von der Richtigkeit derselben überzeugen.

Laffon suchte den Einfluss der Nervenreizung durch Messung des Blutdruckes in einer die Milchdrüse versorgenden Arterie zu konstatieren. Auf elektrische Reizung des N. spermaticus externus bei einer säugenden Hündin erfolgte nach unbedeutender Elevation

Digitized by Google

im Manometer ein allmählich zunehmendes Sinken des Druckes, zu gleicher Zeit wurde die Warze steif und in geringerem Grade auch die nächstfolgende derselben Seite. Nach Durchschneidung des Nerven dauerte die Sekretion in vermindertem Masse fort.

Dieser Arbeit schliesst sich eine weitere von Sinéty an. Derselbe fand bei Versuchen an Meerschweinchen, dass Durchschneiden und elektrische Reizung des die Milchdrüse versorgenden Nerven (N. spermaticus externus) keinen Einfluss auf die Sekretion habe, und dass die Drüse, deren Nerv bei trächtigen Tieren reseciert worden war, sich in derselben Weise entwickelte, wie die der anderen Seite. Nach Beobachtungen von v. Basch an Hündinnen, Kaninchen und Meerschweinchen erfolgte auf faradische Reizung des peripheren Stumpfes des Brustdrüsennerven eine Turgescenz der Zitzen, verbunden mit deutlicher Anämie der Drüse; eine Hyperämie derselben trat erst ein, wenn Vene oder Arterie vorher unterbunden waren. Bei Frauen gelang es ihm nie, durch Reizung des Nervenstammes eine Wirkung auf die Brustwarze zu erzielen.

Eine neuere Arbeit von Mironow, die mir erst nach Vollendung des grössten Teils meiner Tierversuche zu Händen kam, enthält die bisher ausführlichsten und zahlreichsten Untersuchungen über den Einfluss des Nervensystems auf die Milchdrüse. M. wählte Ziegen zu seinen Versuchen und fand, dass die Resektion aller zum Euter verlaufenden Nerven, wobei er noch zwei von Eckhardt und Röhrig übersehene Nerven in Betracht zog, eine Verminderung der Sekretion zur Folge hatte. In einem weiteren Experiment umschnitt er die Haut rings um die Drüse mit Ausnahme einer schmalen Ernährungsbrücke und löste den ganzen Drüsenlappen unter Erhaltung von 4 Gefässen von der Bauchwand ab, rückte ihn etwa 1 cm nach vorwärts und nähte ihn daselbst fest. Nach der Anheilung wurden die Brücken ebenfalls durchschnitten. Als der anfänglich eingetretene Katarrh der Drüsen vorübergegangen, erfolgte bald wieder Sekretion, die übrigens nie ganz aufgehört hatte; sie erreichte nach 2 Monaten die Höhe von 409 ccm pro die gegen 650 ccm vor der Operation. Ein zweiter Versuch ergab ein ähnliches Resultat, und Mironow kommt zu dem Schluss, dass die vollständige Isolierung des Euters vom Centralnervensystem die sekretorische Funktion nicht unterdrückt, sondern nur um 35—45% vermindert. Hauptsächlich interessieren uns aber zwei Versuche, die den Einfluss der Trächtigkeit auf die Milchdrüsen prüfen sollten. Einer Ziege, deren Euter noch wenig entwickelt war, wurden $1^1/_2$ Mo-

Digitized by Google

nate vor dem Wurf alle zur Drüse gehenden Nerven beiderseits in einer Länge von $1^1/_2$—2 cm reseciert. Die Wunde heilte per primam. Nach 4 Wochen hatte die Drüse schon sichtlich zugenommen und wies eine Grösse von 14 cm im Durchmesser auf. Nach dem Wurfe war dieselbe schon auf 35 cm angewachsen und am nächsten Tag liess sich aus dem stark angeschwollenen Euter in 24 Stunden 390 ccm Milch entleeren. Die Ziege wurde von da ab täglich gemolken und gab jedesmal durchschnittlich 250 ccm Milch von normaler Beschaffenheit. Bei einer zweiten trächtigen Ziege, die schon Milch gab, wurde ebenfalls das Euter ganz umschnitten. Die darauf eintretende Milchabsonderung nahm in den letzten Wochen der Trächtigkeit ab und 2—3 Tage nach der Geburt hatte sie den Stand wie vor der Operation erreicht.

Obwohl die Resultate der verschiedenen Experimentatoren manche Differenzen aufweisen, die wohl zum Teil ihren Grund in der Benutzung von verschiedenen Versuchstieren haben mögen, ergeben doch die meisten Experimente, dass durch Resektion der zur Milchdrüse gehenden Nerven die Drüse weder im Wachstum noch in der Ausscheidung zurückbleibt. Die Milchdrüse als Modifikation der Talgdrüse verhält sich also nicht wie eine Speicheldrüse, es sind bis jetzt auch noch keine sekretorischen Nerven gefunden worden. Deshalb ist nicht anzunehmen, dass es sich bei einer auf Nervenreiz erfolgten Zunahme des Milchausflusses aus der Drüse um eine wirklich vermehrte Sekretion infolge Anregung spezifisch sekretorischer Nerven handelt, vielmehr könnte entweder an eine Kontraktion glatter Muskelfasern in den Gängen oder in den Gefässen gedacht werden. Vermutlich ist dann auch auf Kontraktionen oder Erschlaffungen der Gefäss- oder Gangmuskulatur die Wirkung gewisser Medikamente zu beziehen. Die Gefässfüllung und der Blutdruck spielen hier eine bedeutende Rolle.

Bei den Mamma-Genitalreflexen kommen wohl nur die sensiblen Nerven der Brust und besonders der Brustwarzen in Frage, bei den genito-mammalen Reflexen dagegen nicht spezielle Drüsennerven, sondern nur motorische, zu den Milchgängen und den Milchdrüsengefässen gehende Bahnen.

II. Nerven der Genitalien.

Durch zahlreiche Untersuchungen von Spiegelberg, Kehrer, Frankenhäuser, Oser, Schlesinger. Cyon, Roehrig, Rein u. a. ist festgestellt, dass die Genitalnerven teils aus dem Grenz-

Digitized by Google

strang des Sympathicus, teils direkt aus dem Rückenmark hervorgehen. Die NN. spermatici interni entspringen mittelbar aus dem Ganglion semilunare und dem Plexus spermaticus. Das als Plexus hypogastricus magnus bekannte Geflecht aus den letzten Lendenwirbeln bezieht Fasern aus dem Plexus aorticus, mesentericus inferior und dem Sympathicus selbst und teilt sich in die beiden Plexus hypogastrici laterales, die bis zum Scheidengewölbe herabziehen. In den NN. spermatici interni und den Plexus hypogastrici laterales sind motorische Bahnen für Tuben und Uterus enthalten, ausserdem aber, wie die Quetschung der letzteren (der hypogastrici laterales) zeigt, wobei Kaninchen aufschreien, sensible Elemente. Die aus den 4 oberen Kreuzbeinlöchern kommenden und aus der Cauda equina entspringenden NN. sacrales sind nur sensibel (Frankenhäuser). Weitere Versuche haben ergeben, dass auch vom Rücken- und verlängerten Mark aus Uteruskontraktionen ausgelöst werden können, wobei es jedoch unentschieden bleiben mag, ob der Reiz bei den Versuchen in den Centralorganen motorische Elemente getroffen hat, welche durch das Rückenmark in die uterinen Bahnen direkt übertreten, oder ob dabei noch eingeschaltete Ganglien-gruppen als Reflexcentren des Rückenmarks beteiligt sind. Es ist hinzuzufügen, dass nach Durchschneidung des Rückenmarks am ersten Lendenwirbel und Reizung des centralen Rückenmarkstumpfes noch Uteruskontraktionen und zwar offenbar durch Vermittelung der oberhalb dieser Stelle in den Sympaticus übertretenden motorischen Bahnen, welche das Rückenmark zwischen 10. und 12. Brustwirbel verlassen und in die Grenzstränge des Sympaticus übergehen, ausgelöst werden können.

Nach Durchschneidung der betr. sympathischen und sakralen Nerven vermag weder eine direkte noch reflektorische Reizung des Rückenmarkes an beliebiger Stelle eine Bewegung im Uterus auszulösen, während derselbe auf direkte elektrische Erregung noch die normale Kontraktionsfähigkeit aufweist.

Schlesinger beobachtete bei Kaninchen nach elektrischer Reizung des centralen Stumpfes eines Rückenmarksnerven, z. B. eines Astes des Plexus brachialis, nach 5—15 Sekunden allgemeine energische Uterusbewegungen, und ebenso erfolgten solche nach elektrischer Reizung der Brustwarzen, jedoch nicht mit der gleichen Intensität wie bei der direkten Nervenreizung.

Roehrig bestätigte die Wirkung dieser reflektorischen Reizung und fand weiter, dass, wenn man das Lendenmark vorher zerstörte,

Digitized by Google

nach Reizung des peripheren Nerven keine Uteruskontraktionen mehr zu erzielen seien.

Cyon dagegen hält die Kontraktion, welche Schlesinger beobachtete, nicht für eine peristaltische Kontraktion, sondern nur für Steifung und Erblassen der Gebärmutter infolge Verengerung der Gefässe auf reflektorischen Reiz und stellte fest, dass keine Reaktion eintrat, wenn man vor der Reizung der peripheren Nerven die Aorta zuklemmte, während auch dann noch die Erregung der centralen Enden der NN. sacrales peristaltische Uterusbewegungen hervorrief.

Später bestätigten v. Basch und Hoffmann die vasomotorische Natur der von einem peripheren Nerven auf den Uterus ausgeübten Reflexwirkung. Sie fanden bei Reizung des Ischiadicus Bewegungserscheinungen im Uterus infolge der Wirkung der Vasokonstriktoren. Wurde deren Bahn zum Uterus durch Sektion der NN. hypogastrici unterbrochen, so erfolgte Dilatation der Gefässe infolge reflektorischer Reizung der NN. erigentes; waren die in den Sakralästen verlaufenden Nerven durchtrennt, so blieb die Ischiadicusreizung ohne jede Wirkung auf den Uterus und seine Gefässe.

Verschiedene weitere Untersuchungen haben die innige Abhängigkeit der Uterusbewegungen von den jeweiligen Zuständen der Cirkulation ergeben. Reize, die in direkter oder reflektorischer Weise auf die Gefässnerven und deren Centra einwirken und deren Blutdruck steigern, haben auch Uteruskontraktionen zur Folge. Die Centra für die Uterusbewegung, wie die für die Gefässnerven scheinen auch ihrer anatomischen Lage nach in naher Beziehung zu stehen.

Zum Schlusse sind noch zwei Versuchsreihen zu erwähnen, die neben dem Einfluss des Nervensystems auf die Vorgänge während der Schwangerschaft und Geburt auch für den Zusammenhang von Uterus und Mammae wichtige Anhaltspunkte ergeben.

Ein Fundamentalversuch in dieser Hinsicht ist die Durchschneidung des Rückenmarks, die Goltz am 17. Dezember 1873 an einer Hündin an der vorderen Grenze des Lendenmarks vornahm. Die Heilung erfolgte ohne Störung. Das Tier wurde im Mai 1874 brünstig und am 6. Juni begattet. Nach einiger Zeit begannen die Milchdrüsen zu schwellen, zuerst die hinteren, dann auch die vorderen. Am 10. August erfolgte die spontane Geburt eines lebenden Jungen. Dasselbe fand reichlich Nahrung in den völlig funktionsfähig ausgebildeten Milchdrüsen. Die spätere Sektion ergab die

Digitized by Google

vollständige Trennung des Rückenmarks am ersten Lendenwirbel. Der Einwand, dass eine reflektorische Einwirkung auf die Milchdrüsen noch auf der Bahn des Sympathicus hätte stattfinden können, dessen Fasern das Rückenmark zwischen 11. und 12. Brustwirbel, also oberhalb der Durchschneidungsstätte verlassen, wird durch den weiteren erfolgreichen Versuch beseitigt, den Goltz im Jahre 1896 an einer trächtigen Hündin ausführte. Derselben wurde das Rückenmark am 3. Brustwirbel durchtrennt und 3 Tage darauf das Ende des Rückenmarks von der Cauda equina ab in einer Höhe von 94 mm herausgeschnitten. Das exstirpierte Stück enthielt die ganze Lendenanschwellung mit jederseits 10 Paar Nervenwurzeln. Vier Stunden nach der letzten Operation wurde ein lebendes Junges geboren und bald darauf 4 weitere, anscheinend alle ausgetragen. Die Milchdrüsen waren gut entwickelt und liessen am Tage nach der Geburt mit Leichtigkeit Colostrum ausdrücken. Eine später aus dem hintersten Zitzenpaar, dessen Zusammenhang mit den Genitalien durch Nerven stattfindet, deren Wurzeln durchschnitten waren, gewonnene Milchprobe erwies sich chemisch und mikroskopisch völlig normal. Es zeigte sich ferner eine Abhängigkeit der Absonderungsmenge der einzelnen Drüsen von dem Sauggeschäft. Die Brustwarze, an der das am Leben erhaltene Junge dauernd gesogen hatte, blieb rot und geschwollen. Die zunächststehende und vernachlässigte war blass und klein, die häufiger in Anspruch genommenen Drüsen waren sichtlich vergrössert und blutreicher. Besonders das hinterste Paar war stark ausgebildet und gerötet, das nächstfolgende kleinere blass, das dritte wieder stärker angeschwollen. Diese Verhältnisse wechselten von Tag zu Tag, dabei verhielten sich die Drüsen eines Paares immer symmetrisch.

Diesen Versuchen sind diejenigen von Rein an die Seite zu stellen, der die andere Leitungsbahn des Uterus in Anspruch nahm, indem er Stücke aus dem Sympathicus resecierte. Bei einem Kaninchen am Ende der Trächtigkeit wurde von den Plexus hypogastrici laterales rechts ein 14 mm, links ein 12 mm langes Stück vom Plexus hypogastricus magnus 22 mm nebst einem kleinen Teil des N. mesentericus inferior reseciert. 36 Stunden nach der Operation erfolgte die Geburt von 5 toten, leicht macerierten Jungen, die wohl infolge der Operation abgestorben waren. Das Tier wurde zum zweiten Male trächtig und warf 55 Tage nach der Operation 5 lebende, normal entwickelte Junge. Die Milchdrüsen enthielten reichlich Nahrung.

Digitized by Google

Bei einem zweiten trächtigen Kaninchen wurde der Sympathicus in noch grösserer Ausdehnung reseciert, dabei das Ganglion mesentericum inferius mit allen zu- und abführenden Verbindungen des Uterus exstirpiert. Wie das erste Tier, so warf auch dieses innerhalb der ersten 6 Stunden nach dem operativen Eingriff 4 tote Junge. Nach einer zweiten Trächtigkeit wurden jedoch vier lebende Junge spontan geboren und grossgesäugt. Zwei weitere ähnliche Versuche berechtigen zu demselben Resultat, dass die Loslösung des Uterus von allen seinen sympathischen Leitungsbahnen die Möglichkeit einer normalen Schwangerschaft, Geburt und Laktation nicht ausschliesst.

Angesichts dieser Versuche, insbesondere der von Mironow, Goltz und Rein, war für die Beibringung neuer Thatsachen, die klarlegten, auf welchen Nervenbahnen die reflektorischen Beziehungen zwischen Mammae und Genitalien vermittelt würden, wenig Hoffnung vorhanden, und es konnte sich bei meinen Versuchen über diesen Gegenstand nur noch darum handeln, die bei Menschen beobachteten Thatsachen der Uteruskontraktionen beim Stillen durch Experimente am Tier zu prüfen und ferner die Neurotomien der Brustdrüsennerven an einem Tier auszuführen, das für die Genauigkeit des Experiments mehr gewährleistete als die Ziege. Bei den Versuchen von Mironow ist der Einwand nicht ganz auszuschliessen, dass bei der langen Tragzeit der Ziege in die Milchdrüse wieder neue Nerven eingewachsen seien, zumal da die Drüse nur umschnitten war. Ferner bietet, wie in der Einleitung erwähnt, das Euter besonders bei schon milchgebenden Ziegen kein günstiges Beobachtungsobjekt. Ich wählte daher zu meinen Versuchen Kaninchen, bei welchen während ihrer kurzen, nur 30 Tage dauernden Tragzeit eine Regeneration von Nerven nach der Resektion vollkommen ausgeschlossen ist.

Eigene Versuche.

I. Durchschneidung der NN. mammarii.

Zur Prüfung der darüber vorliegenden Angaben habe ich folgende Versuche angestellt. Die hier in Frage kommenden Nerven sind N. thoracicus longus und die intercostales. Der zur Resektion des N. thoracicus longus erforderliche Schnitt wurde etwas lateral von der durch die rasierte Haut leicht sichtbaren Vene längs derselben von der Mitte der Axilla in der Ausdehnung von 5—6 cm nach abwärts gegen den äusseren Rand der oberen

Digitized by Google

Zitze ausgeführt und der Nerv hoch oben direkt nach seinem Austritt aus der Achselhöhle in einer Länge von 3—4 cm reseciert. Narkose war bei dieser Operation meist nicht nötig.

Zur Resektion der NN. intercostales wurde in Äthernarkose ein 6—7 cm langer Schnitt fingerbreit hinter den Rippenwinkeln von oben nach unten bis auf die Rippen geführt, von da aus am Unterrande jeder Rippe der Nerv vor der Teilung in seine Äste freigelegt und reseciert. Das durch Ausreissen der beiden Enden noch vergrösserte resecierte Stück betrug durchschnittlich 2—3 cm. Die Heilung der Wunde verlief jedesmal ohne jede weitere Störung.

Aus der Zahl von 27 in angegebener Weise neurotomierten Kaninchen, von denen der grösste Teil wiederholt trächtig wurde, seien 6 herausgegriffen, welche geeignet sind, das Resultat der verschiedentlich kombinierten Versuche zu illustrieren.

1. Grosses Kaninchen, Zitzen und Milchdrüsen klein. Vor ca. 8 Tagen belegt. Resektion eines 3 cm langen Stückes des N. thoracicus longus dexter. Heilung per primam. Nach $2^1/_2$ Wochen waren die Milchdrüsen rechts wie links deutlich zu fühlen. 21 Tage nach der Operation warf das Tier vier lebende Junge. Die Milchdrüsen waren auf beiden Seiten in gleicher Weise funktionsfähig entwickelt und liessen auf Druck mit Leichtigkeit Milch auspressen.

2. Nullipares ausgewachsenes Kaninchen, Milchdrüsen kaum entwickelt. Resektion der NN. thoracici longi auf beiden Seiten. Das Tier ist nach der Operation trächtig geworden, warf 6 Wochen nach derselben 7 lebende Junge, welche von der Mutter vernachlässigt wurden und deshalb bald zu Grunde gingen. Die stark entwickelten Milchdrüsen enthielten jedoch alle genügend Milch. Bei der Sektion des Tieres ergab sich eine kolbige Anschwellung des centralen Nervenstumpfes, aus dem einige feine, ca. 1 — 2 mm lange Nervenfädchen aussprossten; die peripheren Enden waren vollkommen degeneriert.

3. Ein schon früher trächtig gewesenes Tier. Zitzen mässig gross, Drüsen klein. Etwa $1^1/_2$ Wochen trächtig. Resektion der 8 untersten Interkostalnerven der linken Seite. Nach eingetretenem Abortus von neuem belegt. $7^1/_2$ Wochen nach der Operation Geburt von 7 Jungen, welche gesäugt wurden. Die Mammae im Bereich der resecierten Intercostales waren ebenso vollkommen ausgebildet, wie die andern.

4. Junges Kaninchen mit kaum entwickelten Drüsen. Resektion des N. thoracicus longus und der die zweite und dritte Mamma versorgenden Intercostales der rechten Seite. $2^1/_2$ Wochen darauf wurde der Sympathicus in seinem untersten Teil reseciert. $9^1/_2$ Wochen nach der ersten Operation wurden 5 Junge geboren. Die Milchdrüsen der operierten Seite enthielten reichlich Milch und zeigten keinen Unterschied in ihrer Entwickelung gegenüber denen der anderen Seite.

5. Grosses Kaninchen mit mässig entwickelten Mammae hatte eine Woche vorher eine Sympathicus-Resektion durchgemacht. Beiderseits wurden die NN. thoracici longi und die zu den zwei mittleren Zitzenpaaren gehenden NN. intercostales reseciert, ferner die den N. thoracicus begleitende Hautvene und die

Digitized by Google

aus der Achselhöhle zu den Zitzen laufende Arterie hoch oben doppelt unterbunden und durchschnitten und schliesslich durch einen queren Hautschnitt 1 cm über dem Leistenbande die NN. spermatici externi und einige von unten zu den Drüsen aufsteigende Gefässe reseciert. Nach anfänglicher geringer Eiterung heilten die Wunden innerhalb 14 Tagen. 7 Wochen nach der Operation warf das Tier 6 lebende Junge. Alle 8 Milchdrüsen hatten sich in vollkommen normaler Weise entwickelt und bedeckten als ausgedehnte Massen die ganze Brust- und Leibesfläche. Aus jeder Zitze liess sich Milch ausdrücken, die anscheinend normale Beschaffenheit und Menge darbot. Soweit zu konstatieren war, trafen auch die Jungen, welche längere Zeit gesäugt wurden, keine Auswahl der verschiedenen Zitzen.

6. Nullipares, mittelgrosses Kaninchen, Zitzen blass und klein. Resektion der NN. thorac. long. und Spermatici externi beiderseits, rechts der 8, links der 5 untersten NN. intercostales. Auf der rechten Seite ausgiebige Exstirpation der obersten und untersten Drüse mit umgebendem Binde- und Muskelgewebe. Darauf wurden die 2 mittleren Mammae der rechten Seite jede für sich in einem Umkreise von 3 cm Durchmesser umschnitten, die Haut etwas abgelöst und ein ringförmiger Streifen von ca. $^1/_2$ cm Breite bis auf die unterste Muskellage herausgeschnitten, sodass die Drüse, von der Umgebung isoliert, nur durch kleine Brücke mit dem übrigen Gewebe in Verbindung stand. Nach Unterbindung der Gefässe wurden die Hautränder mit feinen Seidenknopfnähten wieder über der Lücke zusammengenäht. Dieselbe Umschneidung wurde auch an der hintersten Drüse der linken Seite ausgeführt. Die umschnittenen Zitzen, welche anfangs blass aussahen, wurden bald von der Unterlage genügend ernährt, und nach drei Wochen war vollkommene Heilung eingetreten. Nach einiger Zeit wurde das Tier trächtig und warf $8^1/_2$ Wochen nach der Operation 5 lebende Junge. Die schon in der letzten Woche der Trächtigkeit deutlich vergrösserten Milchdrüsen waren nach der Geburt vollkommen ausgebildet und funktionsfähig, insbesondere hatten die 2 noch übrig gebliebenen Drüsen der rechten Seite den ganzen Raum der exstirpierten Mammae eingenommen. Die Jungen wurden einige Wochen gesäugt.

In gleicher Weise wurde bei 2 Meerschweinchen das einzige Paar der inguinalen Zitzen nach vorangeschickter Neurotomie der NN. spermatici externi isoliert. Bei beiden Tieren bildeten sich die Drüsen in normaler Weise aus.

Zu den gleichen Resultaten, dass in der Tragzeit die Milchdrüsen sich unabhängig vom Nervensystem entwickeln, führten auch die anderen, an Kaninchen angestellten Versuche.

Eine regenerative Neubildung der Nerven, namentlich bei den Tieren, die innerhalb kurzer Zeit, in den angeführten Fällen noch innerhalb 7—10 Wochen, nach der Resektion Junge warfen, kann nicht angenommen werden. Ob ein Gewebe und insbesondere das an Fettzellen reiche Drüsengewebe der Mamma gänzlich frei von Nervenfasern ist, kann mit unseren heutigen Mitteln noch nicht mit vollkommener Sicherheit nachgewiesen werden; daher be-

Digitized by Google

schränkte ich mich auf die Prüfung des Verhaltens der Nervenstümpfe. In mehreren Fällen wurden die centralen Nervenenden p. p. des Jungen 11—14 Wochen nach der Neurotomie einer mikroskopischen Untersuchung unterzogen. Dieselben waren kolbig angeschwollen und reichlich von Bindegewebe durchsetzt. Vom Stumpf aus sprossten kleine neue Nervenfädchen, 3—5 an der Zahl, in das umliegende Gewebe, doch selbst nach mehreren Monaten in so geringer Ausdehnung, dass eine Versorgung des früheren Bezirkes als ausgeschlossen betrachtet werden muss.

Aus der letzten Versuchsreihe ergiebt sich somit, dass nach Resektion aller peripheren Nerven, die zu den Mammae führen (N. thoracicus intercostalis, Spermaticus externus), und nach cirkulärer Resektion des Gewebes um die Drüsen dieselben trotzdem die normale Entwickelung während der Trächtigkeit bis zur vollkommenen Funktionsfähigkeit nach der Geburt durchmachen.

Dieses Ergebnis erhält eine weitere Stütze durch folgende interessante Beobachtung von Ribbert. Bei einem wenige Tage alten Meerschweinchen wurden beide Mammillae kreisförmig umschnitten und die etwa 1 cm im Durchmesser haltenden Stücke mit reichlich subkutanem Fett abgelöst. In eine durch einen Schnitt auf der Aussenseite beider Ohren auf dem Schädel hergestellte Hauttasche wurde darauf je eine der exstirpierten Mammae eingeschoben und ausgebreitet. Die so transplantierten Stücke heilten fest in ihrer ganzen Ausdehnung an, nur die Spitze der Mammilla stiess sich nekrotisch ab. Als das erwachsene Tier trächtig geworden und nach 5 Monaten 5 Junge geworfen, entleerten sich auf Druck aus der Mamma am einen Ohr einige Tropfen Milch. Die Mamma am anderen Ohr war nicht angewachsen. An der normalen Stelle befanden sich jedoch zurückgebliebene Milchdrüsenreste. Die mikroskopische Untersuchung des Ohrpräparates ergab vollkommen ausgebildetes Milchdrüsengewebe mit dicht gedrängten Alveolen und feinkörnigem Sekret, ganz wie an der normalen Mamma.

Bei all diesen verschiedenen Versuchen hatten die Mammae nicht die geringste Abweichung von der normalen Entwickelung in der Schwangerschaft gezeigt, sodass man zu dem Schluss berechtigt ist, dass die vollständige Isolierung der Milchdrüsen von jeder Nervenleitung von den Genitalien aus ohne Einfluss auf ihre Entwickelung und Funktion ist.

II. In der zweiten Versuchsreihe prüfte ich die Frage, ob sich

Digitized by Google

durch Reizung der Brustwarzen auch bei Versuchstieren reflektorisch Uteruskontraktionen auslösen lassen und welches Reflexorgan dabei in Betracht kommt.

Folgende ausschliesslich an Kaninchen vorgenommene Experimente mögen die Anordnung und das Resultat der Untersuchungen erläutern.

Bei einem geschlechtsreifen Tier wurde nach Eröffnung der Bauchhöhle der freipräparierte N. thoracicus faradisch gereizt. Der kräftig entwickelte Uterus zeigte jedoch in Berührung mit der äusseren Luft und bei der zur Vermeidung der Austrocknung vorgenommenen Berieselung mit warmer physiologischer Kochsalzlösung zu häufige spontane Bewegungen, so dass der Erfolg der Reizung unsicher war. Um die durch äussere Einflüsse hervorgerufenen störenden spontanen Bewegungen möglichst zu verhindern, wurde für die weiteren Experimente versucht, den Uterus von der Luft abzuschliessen.

Ausgewachsenes Kaninchen, das vor längerer Zeit (mindestens 3 Monaten) geworfen hatte. Schwache Äthernarkose. Nach Präparation des N. thoracicus longus wurde derselbe mit einer Fadenschlinge fixiert. Eröffnung der Leibeshöhle. Der Uterus breit, bandartig, zeigte schwache, unregelmässige Bewegung. Unter möglichster Schonung wurden die Därme nach oben gezogen und eine halbkugelförmige Glasschale in die untere Leibeshöhle über den Uterus gestülpt. Das obere Ende des Schnittes wurde darauf mit 1—2 Knopfnähten über der Schale geschlossen und dieselbe auf diese Weise in der Leibeshöhle fixiert. Durch zeitweises Bedecken der Schale mit warmen Kompressen liess sich das Beschlagen des Glases von der Innenseite vermeiden. Wurde das Tier ferner durch Einhüllen mit warmen Tüchern vor Abkühlung geschützt, so konnte man die Reizungsversuche 1—$1^1/_2$ Stunden fortsetzen, ohne dass der durch das Glasfenster in der Bauchwand leicht zu beobachtende Uterus an Erregbarkeit eingebüsst hätte. Nachdem der Uterus nun einige Zeit lang ganz ruhig gelegen, wurde der N. thoracicus der rechten Seite auf die Elektroden genommen und mit schwachen faradischen Strömen gereizt. Der Uterus zeigte während der 20 Sekunden andauernden Reizung nicht die geringste Bewegung. Ein zweiter Versuch nach einer Pause hatte das gleiche negative Resultat. Ebenso verhielt sich der Uterus nach Reizung des auf der andern Seite präparierten N. thoracicus longus. Nach der Reihe wurden hierauf die NN. intercostales und Äste aus dem Plexus brachialis und cruralis gereizt; eine Uteruskontraktion blieb jedesmal aus. Das Tier befand sich dabei kaum in Narkose und zeigte lebhafte Schmerzäusserung bei der Nervenreizung. Erst als die Ströme wesentlich stärker angewandt wurden und die Rollen beinahe ganz übereinander geschoben waren, erfolgten auf die Reizung des N. thoracicus longus nach 4—6 Sek. cirkumskripte Einschnürungen des Uterus, die sich jedoch nicht zur allgemeinen Kontraktion fortsetzten. Die elektrische Reizung der Brustwarze und der Haut über der Drüse hatte keine Wirkung auf die Gebärmutter. Schliesslich wurde der vom Ganglion mesen-

Digitized by Google

tericum inf. auf der Aorta herabziehende Plexus isoliert gereizt, worauf nach 2—3 Sek. eine energische Kontraktion der Hörner und bald des ganzen Uterus eintrat, so dass das ganze Organ blass und geschrumpft erschien. Zwei in derselben Weise an einem am 18. Tage und einem andern am 25. Tage des Puerperiums befindlichen Tiere ausgeführte Versuche ergaben das gleiche Resultat, das nach elektrischer Reizung sowohl der Brustwarze als auch der die Milchdrüse versorgenden Nerven mit schwachen Strömen, die aber genügten, einen Muskel in Kontraktion zu versetzen, keine Uteruskontraktionen zu erzielen, sondern höchstens bei stärkeren Strömen cirkumskripte Einziehungen zu beobachten sind.

Um nun die Reizung der Mammae in möglichst physiologischer Weise zu gestalten, benutzte ich in ähnlicher Weise wie beim Experiment am Menschen Saugglöser.

Ausgewachsenes Kaninchen, das vor 8 Tagen geworfen hatte. Aus allen Zitzen lässt sich mit Leichtigkeit Milch in Tropfen auspressen. Demselben Tier waren zum Zwecke eines anderen Versuches einige Zeit vorher auf der rechten Seite der N. thoracicus longus und die 6 untersten Interkostalnerven reseciert, ferner die 2. und 3. Mamma in früher angegebener Weise isoliert worden. Nach Eröffnung der Leibeshöhle in leichter Äthernarkose wurde, wie in den früheren Experimenten, eine erwärmte Glasschale über den Uterus in die Bauchwand eingefügt. Durch ein unter das Glas führendes kleines Gummiröhrchen konnte man mittelst einer Spritze von Zeit zu Zeit den Uterus mit warmer Kochsalzlösung bespülen, ohne ihn entblössen zu müssen. Der Uterus zeigte sich als mächtiges Organ mit dicker Muskelwandung, doch in steter Unruhe. Nach einiger Zeit, während welcher die Gebärmutter zwar schwache aber andauernde Bewegungen aufwies, wurde ein Auvardsches Saugglas fest auf die zweite Zitze der linken Seite aufgesetzt und mit Luftpumpe, mit welcher der Schlauch in Verbindung stand, aspiriert. Durch Zu- oder Aufdrehen des Wasserhahnes der Pumpe konnte die Saugwirkung in geeigneter Weise reguliert werden. Die Milch floss bald reichlich und ergoss sich bei starkem Saugen sogar im Strahl in das Saugglas. Etwa 15 Sek. nach dem ersten Ansetzen des Apparates begann ein Horn sich kräftig zu kontrahieren, bald darauf auch das andere. Weitere, von Pausen unterbrochene Reizungen ergaben ähnliche Resultate; man erhielt den Eindruck, als ob durch das Saugen die peristaltischen Bewegungen energischer und ausgedehnter würden; eine sichere Entscheidung war aber wegen der Unruhe des Uterus nicht zu fällen.

Als dann das Saugglas auf die Warzen der neurotomierten Seite aufgesetzt wurde, ergab sich kein Unterschied, ein Beweis, dass die Uteruskontraktionen automatische waren, was denn auch die Reizung der linken Seite bestätigte, wonach keinerlei Änderung in der Uterusbewegung eintrat. Ein ebenfalls negatives Ergebnis hatte ein am 13. Tage post partum vorgenommenes Kaninchenexperiment. Für eine derartige Untersuchung scheint der Uterus im Puerperalstadium wegen der lebhaften Spontanbewegungen ganz untauglich.

Auch ein Versuch, wobei ein Kaninchen 3 Tage nach der Geburt benutzt, ein über einen elastischen Katheter gebundener Gummiball in ein Uterushorn eingeführt und dann der Katheter mittelst Schlauches mit einer Mareyschen

Digitized by Google

Trommel verbunden wurde, ergab bezüglich der reflektorischen Uteruskontraktion nach Reizung der Brustwarzen keinen Ausschlag.

All diese Untersuchungen lehren, dass es mir unmöglich gewesen ist, durch elektrische oder mechanische Reizung der Brustwarze beim Kaninchen reflektorische Uteruskontraktionen auszulösen. Bei der reflektorischen Erregung von Uteruskontraktionen durch Reizung der Brustwarzen sind jedenfalls die sensiblen Nerven der Mamma, ein im Rückenmark liegendes Reflexcentrum und die durch die Sympathici in die hypogastrischen Plexus eintretenden motorischen Uterusnerven beteiligt.

Wenn wir zum Schlusse die oben angeführten sogenannten reflektorischen Erscheinungen prüfen, so gelangen wir zu der Überzeugung, dass nur folgende den Ausdruck „Reflexerscheinungen" verdienen.

I. Aus der Gruppe der Mamma-Genital-Reflexe: Die durch Reizung der Brustwarze eingeleitete Erektion der weiblichen Schwellkörper nebst Kontraktion der Muskulatur des Beckenbodens, welche von Wollustgefühlen begleitet werden (1). Ferner die nach Reizung der Brustwarzen eintretende menstruelle Blutung bei vorher Amenorrhoischen (2). Die durch Reizung der Brustwarze ausgelösten Uteruskontraktionen am graviden und puerperalen Uterus (3 und 4).

Es handelt sich in diesen Fällen entweder um Reflexbewegungen der Genitalmuskulatur oder um Reflex-Hyperämien der Genitalien, eingeleitet durch Reizung der sensiblen Brustwarzennerven, also um echte Reflexerscheinungen.

Die angeführten genito-mammalen Reflexe sind dagegen nicht als Reflexerscheinungen aufzufassen. Man wird naturgemäss zu ihrer Erklärung geneigt sein, als Mittelglieder Veränderung der Blutmischung anzunehmen (Goltz). Eine solche Annahme ist aber nicht ohne Bedenken. Denn wenn wir uns beispielsweise mit den Veränderungen der Brüste während der Gravidität beschäftigen, welche nach Ausschaltung sämtlicher Mammanerven, selbst Transplantationen der Brustdrüsen sich in üblicher Weise einstellen, so kommen gewisse Thatsachen zur Geltung, welche sich nicht kurzerhand auf Blutveränderungen beziehen lassen, wie dies Professor Kehrer in seinem Aufsatz über „gewisse synchrone Nervenerscheinungen und cyklische Vorgänge etc." bei Hegar (siehe dessen Beiträge zur Geburtshilfe 1901, in Band IV, Heft 2) hervorgehoben hat.

1. Die Thatsache, dass die Mammae auch bei Defekten der

Digitized by Google

Genitalien, insbesondere Atrophie des Uterus, voll entwickelt sein können;

2. dass die Mammae die in der Schwangerschaft erworbene Hypertrophie beibehalten während der ganzen Laktation, während sich die Genitalien nach Ausstossung der Nachgeburt rasch zurückbilden. Wenn Blutveränderung von den Genitalien eingeleitet würde und in der Entwickelung von galaktagogen Stoffen bestände, die die Hypertrophie der Brüste während der Schwangerschaft allein herbeiführten, so müssten auch die Mammae im Wochenbett entsprechend der Genitalatrophie sich zurückbilden. Oder aber es müsste die Schwangerschaftshypertrophie der Brüste angeregt werden nicht bloss durch Genitalprodukte, sondern auch durch Stoffe, die sonstwo im Körper und zwar reichlicher noch nach der Geburt gebildet werden.

3. Die bei Hündinnen 2 Monate nach der sterilen Brunst eintretende Hypertrophie und Colostrumabsonderung der Mammae lässt sich ebenfalls nicht mit der Hypothese vereinigen, dass genitale Stoffwechselprodukte die Erreger der Mammaveränderungen seien, weil dabei der Uterus leer ist.

Wir müssen also bei diesen polyorganischen synchronen Vorgängen an uns noch vollkommen unbekannte Kräfte denken.

An dieser Stelle drängt es mich, meinem hochverehrten Lehrer, Herrn Geheimen Hofrat Dr. Kehrer, für seine Winke bei der Abfassung der Arbeit und für die Erlaubnis, die Untersuchungen an Wöchnerinnen in der Frauenklinik anstellen zu dürfen, meinen aufrichtigsten Dank zu sagen; ebenso bin ich Herrn Privatdozent Dr. Cohnheim für die gütige Assistenz bei den Tierversuchen, die ich im hiesigen physiologischen Laboratorium ausführte, zu grossem Danke verpflichtet.

Digitized by Google

Litteratur-Verzeichnis.

1. Altmann, R., Über die Inaktivitätsatrophie der weiblichen Brustdrüse. Virch. Arch., Bd. 16.

2. Basch, R., Zur Anatomie und Physiologie der Brustwarze. Arch. f. Gynaek. 1893, Bd. 44.

3. Basch und Hoffmann, Untersuchung über die Innervation des Uterus und seiner Gefässe. Strickers med. Jahrbücher, 1877.

4. Beigel, H., Die Krankheiten des weiblichen Geschlechts. Erlangen 1874.

5. Brachet, L., Recherches sur les fonctions du système nerveux ganglionaire, 1837.

6. Busch, H., Das Geschlechtsleben des Weibes. Leipzig 1839.

7. Cohen, M., Der Antagonismus der Nervencentren in seiner Wirkung auf den Uterus. Scanzonis Beiträge zur Geburtsk. 1878.

8. Cohnstein, Zur Innervation der Gebärmutter. Arch. f. Gynaek. 1881. Bd. 18.

9. Cyon, Über die Innervation der Gebärmutter. Pflügers Arch. 1874, Bd. 8.

10. Eckhardt, E., Beiträge zur Anatomie und Physiologie. Giessen 1858. Bd. I.

11. Frankenhäuser, F., Die Nerven der Gebärmutter. Jena 1867.

12. Derselbe, Die Bewegungsnerven der Gebärmutter. Jenaische Zeitschrift, Bd. I.

13. Freund, D., 38. Jahresbericht der Schlesischen Gesellschaft f. vaterländische Kultur, 1860.

14. Freund, W., Beziehung der Schilddrüse zu den weiblichen Geschlechtsorganen. Deutsche Zeitschrift f. Chir., Bd. 18.

15. Gegenbaur, C., Zur Kenntnis der Mammae-Organe der Monotremen, 1886.

16. Derselbe, Vergleichende Anatomie, 1898.

17. Gessner, Zeitschrift f. Geburtsh. u. Gynaek. 1896, B. 35.

18. Goltz, Über die Funktion des Lendenmarks. Pflügers Arch. 1874, Bd. 8.

19 Derselbe, Über den Einfluss des Nervensystems auf die Vorgänge während der Schwangerschaft und des Gebäraktes. Pflügers Arch. 1874, Bd. 9.

20. Goltz und Ewald, Der Hund mit verkürztem Rückenmark. Pflügers Arch., Bd. 63.

21. Hansen, Über die puerperale Verkleinerung des Uterus. Zeitschrift f. Geburtsh. u. Gynaek. 1886, Bd. 13.

22. Heidenhain, R., Versuche über spinale Gefässreflexe. Pflügers Arch. 1877, Bd. 14.

23. Kehrer, F. A., Beiträge zur vergl. und experim. Geburtskunde. Giessen, 1864.

24. Derselbe, Untersuchung über den physiologischen Milchfluss der Stillenden. Giessen 1875.

25. Kiwisch, Geburtskunde. Erlangen 1851.

26. Klaatsch, H., Morpholog. Jahrbücher 1890, Bd. 16.

27. Knauer, E., Ovarientransplantation. Arch. f. Gynaek. 1900, Bd. 60.

28. Kobelt, L., Männliche und weibliche Wollustorgane. Freiburg 1894.

Digitized by Google

29. Kohn, S., Uterus und Auge. Inaug.-Diss., 1890.

30. Kölliker, Ph., Beiträge zur Kenntnis der Brustdrüse. Würzb. Verhandl. 1880, Bd. 14.

31. Körner, Th., Anat. und physiol. Untersuchungen über die Bewegungsnerven des Uterus. Studien des physiol. Instituts zu Breslau, 1865.

32. Laffont, R., Recherches sur le sécrétion et l'innervation vaso-motrice de la mammelle. Gazette médic. de Paris 1879, Nr. 44.

33. Langes, K., Über den Bau und die Entwickelung der Milchdrüse. Denkschrift der kaiserl. Akademie der Wissenschaften, Wien 1852, Bd. III.

34. Mironow, R., De l'influence du système nerveux sur le fonctionnement des glandes mammaires, 1895.

35. Müller, P., Über die Wirkung des Pilocarpins auf den Uterus. Würzb. Verhandl. 1880, Bd. 14.

36. Derselbe, Handbuch der Geburtshilfe.

37. Ploss, Das Weib in der Natur- und Völkerkunde.

38. Rauber, A., Über die Absonderung der Milch. Schmidts Jahrbuch. 1879, Bd. 181.

39. Rein, G., Beiträge zur Lehre von der Innervation des Uterus. Pflügers Arch. 1880, Bd. 28.

40. Ribbert, H., Über Transplantation von Ovarium, Hoden und Mamma Arch. f. Entwicklungsmech. 1898.

41. Ries, Klinische und anatomische Studien über Zurückbildung des puerp. Uterus. Zeitschr. f. Geburtsk. 1892, Bd. 24.

42. Rigby, London. medical Gazette. Dez. 1834.

43. Roehrig, A., Experiment. Untersuchung über die Physiol. der Milchabsonderung. Virch. Arch. Bd. 67.

44. Derselbe, Experiment. Untersuchung über die Physiol. der Uterusbewegung. Virch. Arch. Bd. 76.

45. Scanzoni, Krankheiten der weiblichen Brüste.

46. Derselbe, Beiträge zur Geburtskunde. Würzburg 1858.

47. Schlesinger, W. j. und Oser, Experiment. Untersuchung über Uterusbewegung. Strickers mediz. Jahrb. 1872.

48. Schlesinger W., Reflexbewegung des Uterus. Strickers mediz. Jahrbuch 1873.

49. Derselbe, Über die Centren der Gefäss- und Uterusnerven. Strickers medic. Jahrb. 1874.

50. Sinéty, M., De l'innervation de la mammelle. Gazette médic. de Paris, 1879, Nr. 46.

51. Spiegelberg, O., Experiment. Untersuchung über die Nervencentren und die Bewegung des Uterus. Zeitschr. f. ration. Medizin, III. R. 1858, Bd. 2.

52. Stricker, S., Über die kollaterale Innervation. Strickers mediz. Jahrb. 1877.

53. Valentowicz, A., Über den Einfluss der NN. spermatici ext. auf die Milchabsonderung bei Ziegen und Hasen. Centralbl. f. Physiologie, 1888.

54. Will, F., Über die Milchabsonderung. Akadem. Festschrift, Erlangen 1850.

55. Winkler, F., Beiträge zur Histologie und Nervenverteilung in der Mamma. Arch. f. Gynäk. 1877, Bd. 11.

Digitized by Google

Aus der k. k. Frauenklinik der Universität Graz.

Zur Bakteriologie des puerperalen Uterussekretes.

Von

Dr. Walther Schauenstein.

Das Uterussekret normaler Wöchnerinnen.

Auf Anregung meines hochverehrten Lehrers, Professor von Rosthorn, habe ich im vorigen Frühjahr mit der regelmässigen bakteriologischen Untersuchung der Uteruslochien fiebernder Wöchnerinnen begonnen, bei welchen die Ursache des Fiebers vom klinischen Standpunkte aus auf eine Puerperalerkrankung des Uterus und nicht auf eine sicher nachweisbare andere, interkurrente Erkrankung zurückgeführt werden musste. Dabei machte ich die Wahrnehmung, dass die auf den beschickten Nährböden angegangenen Keimkolonien mancher leichter Puerperalfieberfälle ein so langsames und so spärliches Wachstum zeigten, dass sie nur schwer als solche zu erkennen waren, ja dass in einzelnen dieser Fälle das Kulturresultat überhaupt keinen Aufschluss über die Ursache des Fiebers ergab. Diese Kulturbefunde unterscheiden sich wesentlich von denen der schweren oder mittelschweren und der Mehrzahl der leichteren Fälle, da bei allen diesen die in den Uteruslochien vorhandenen Mikroorganismen sich rasch und ungemein üppig entwickelt haben.

Diese verschiedene Wachstumsenergie der Keime lenkte meine Aufmerksamkeit auch auf solche Wöchnerinnen, die von seiten ihres Genitalsystems kein Zeichen darboten, das auf eine Erkrankung desselben hingewiesen hätte.

Die Untersuchungen dieser Wöchnerinnen ergaben mir das überraschende Resultat, dass die normale puerperale Uterushöhle

Digitized by Google

keineswegs immer keimfrei sei, und dass sich ausserdem die nachgewiesenen Keime dieser Fälle sehr häufig durch ein langsames und spärliches Wachstum auszeichnen.

Diese Resultate führten mich des weiteren zur Erkenntnis, dass wir zu einem richtigen Verständnis der puerperalen Infektion erst dann gelangen können, wenn unsere Anschauung über die einschlägigen bakteriologischen Fragen in Bezug auf den normalen Wochenbettverlauf eine völlige Klärung erfahren hat. Einstweilen entbehren wir jedoch beim Studium des Puerperalfiebers vom bakteriologischen Standpunkte aus einer sicheren Basis. Denn nicht nur das Resultat meiner Untersuchungen, sondern auch das Studium der einschlägigen Litteratur überzeugte mich davon, dass die Doederleinsche Lehre von der Keimfreiheit der normalen puerperalen Uterushöhle, trotzdem sie durch eine Reihe von Untersuchungen (Czerniewsky, v. Ott, Thomen, v. Franqué, Walthard, Stähler-Winkler, Kroenig, Doederlein-Winternitz) bestätigt wurde, doch heute teils auf Grund verbesserter Methoden, teils auf Grund genauerer Nachprüfung der bereits gemachten Untersuchungen (Burckhardt, Franz, Wormser, Vogel) nur insofern zu Recht bestehen könne, als wir aus der kulturell nachgewiesenen Keimfreiheit der Uterushöhle mit Sicherheit auf einen normalen Wochenbettverlauf schliessen dürfen; ob wir aber berechtigt sind, umgekehrt auf Grund eines positiven kulturellen Bakterienbefundes ohne weiteres eine Störung desselben im klinischen Sinne anzunehmen, erschien mir mehr als zweifelhaft.

Um an der Hand der einschlägigen Litteratur bestimmen zu können, inwieweit die Frage von der Sterilität der normalen puerperalen Uterushöhle gelöst ist, dürfen wir nicht einfach die positiven und negativen Kulturbefunde addieren, sondern müssen vor allem darauf unser Augenmerk richten, ob die gefundenen Resultate durch dieselben Mittel und auf demselben Wege erlangt wurden, denn nur dann können sie als vergleichsfähig angesehen werden. Handelt es sich doch in unserer Frage nicht nur um eine exakte Beobachtung der Wöchnerinnen im klinischen Sinne, sondern auch um eine einwandsfreie bakteriologische Untersuchung des Uteruswundsekretes derselben. Dabei müssen jedoch, damit vergleichsfähige und beweiskräftige Resultate gewonnen werden, nicht nur vom klinischen Standpunkte aus gleichbeschaffene Wundverhältnisse erkannt und ausgewählt werden, sondern dieses Sekret muss auch nach der gleichen Methode für die Untersuchung gewonnen werden

Digitized by Google

und nach denselben Prinzipien kulturell geprüft werden. Aus diesem Grunde müssen auch die Untersuchungen an einem möglichst zahlreichen Materiale angestellt werden; denn gerade bei bakteriologischen Untersuchungen können die scheinbar unbedeutendsten und geringfügigsten Verschiedenheiten in der Anordnung der Versuche und in der Technik der Untersuchungen zu groben Irrtümern führen.

Prüfen wir, von dieser Überlegung ausgehend, die einschlägigen Untersuchungen der oben genannten Autoren auf die ihnen zu Grunde liegende Versuchsanordnung, so finden wir, dass nur fünf derselben ein so reichliches Untersuchungsmaterial aufzuweisen haben, um aus ihnen allgemeingiltige Schlüsse und Zahlenverhältnisse ermitteln zu können, dass nur drei derselben auf die gleiche Weise Lochien aus der Uterushöhle entnommen haben und dass von diesen nur zwei bei allen ihren Untersuchungen sowohl das aërobe als auch das anaërobe Züchtungsverfahren benutzt haben; es bleiben uns demnach nur zwei der einschlägigen Untersuchungen übrig, deren Resultate als vergleichsfähig angesehen werden dürfen. Es sind dies die von Doederlein-Winternitz und von Wormser angestellten. Der letztere weist allerdings darauf hin, dass sich seine Untersuchungstechnik durch die Menge der Aussaat wesentlich von der Doederlein-Winternitzschen unterscheidet; trotzdem aber scheint es mir berechtigt zu sein, seine Resultate mit denen von Doederlein-Winternitz zu vergleichen, da er ausdrücklich hervorhebt, dass er sonst bis in alle Details der von jenen angegebenen Versuchsanordnung und Untersuchungstechnik gefolgt ist. Denn auch er geht von dem richtigen Grundsatze aus, dass nur auf diese Weise vergleichbare Werte gewonnen werden können. Auf die übrigen Untersuchungen werde ich jedoch nur gelegentlich zurückkommen. —

Vergleichen wir nun die Resultate der genannten Autoren miteinander, so finden wir, dass Doederlein-Winternitz an der Keimfreiheit der puerperalen Uterushöhle während des gesamten Wochenbettverlaufes, also sowohl im Früh-, als auch im Spätwochenbette, festhalten, da sie nur in 17 % von ihren 250 untersuchten Fällen keimhaltige Uteruslochien nachweisen konnten. Diese 43 positiven Kulturbefunde suchen sie dadurch mit ihrer Lehre in Einklang zu bringen, dass sie behaupten, dass es sich bei diesen Fällen zwar nicht um klinisch hervortretende, krankhafte Zustände, „anderseits jedoch auch nicht um in jeder Hinsicht normale Wöchnerinnen“ gehandelt habe. Denn bei diesen Fällen

Digitized by Google

konnten sie nicht nur subfebrile Temperaturen ungleich häufiger nachweisen als bei den keimfreien, sondern auch die Uteruslochien waren bei ihnen vermehrt und reichlicher mit Eiterkörperchen durchsetzt.

Wormser hingegen kommt auf Grund seiner eigenen Untersuchungen und auf Grund des Studiums der einschlägigen Litteratur zu dem Schlusse, dass die Frühwochenbettfälle grösstenteils sterile, die Spätwochenbettfälle aber der Mehrzahl nach (in 84 % seiner Fälle) keimhaltige Uteruslochien besitzen, ohne dass sich dieser Keimgehalt durch das Auftreten bestimmter klinischer Symptome zu erkennen geben müsste.

Diese Resultate stehen demnach in so krassem Widerspruch zu einander, dass es uns gewaltsam erscheint, ihre Differenz lediglich auf die Verschiedenheit der Menge der Aussaat zurückzuführen, wie es Wormser thut. Es würde uns erstaunlich erscheinen, hätte Wormser mit dieser Erklärung thatsächlich recht, dass es fast allen Autoren, die sich mit der kulturellen Untersuchung der Uteruslochien normaler Wöchnerinnen befasst haben, entgangen ist, dass die Quantität, die zu der einzelnen Verimpfung verwendet wird, von so ausschlaggebender Bedeutung für das Kulturresultat ist. Aus diesen Gründen ist es unbedingt nötig, die Anordnung und die Technik der Untersuchungen von Doederlein-Winternitz und von Wormser eingehend zu vergleichen; erst wenn diese thatsächlich in allen Punkten übereinstimmen, sind wir mit Wormser berechtigt, in der Verschiedenheit der Quantitäten des verimpften Materials den einzigen Grund für die Differenz der erzielten Resultate zu suchen.

Dabei müssen wir jedoch bedenken, dass sich die Untersuchungsmethode der Uteruslochien aus verschiedenen Einzelakten zusammensetzt, von denen jeder einzelne berücksichtigt werden muss, wenn wir die Anordnung und die Technik der Untersuchungen der genannten Autoren ermitteln und richtig beurteilen wollen. Daher ist es nötig, folgende Punkte zu betrachten:

1. Wie verfuhren sie bei der Auswahl der Wöchnerinnen, deren Uteruslochien sie untersuchten?
2. Wie entnahmen sie das Sekret aus der Uterushöhle, und wie verfuhren sie bei der kulturellen Bestimmung des Keimgehaltes derselben?
3. Unter welchen Bedingungen nahmen sie ein positives oder negatives Kulturresultat an?

Digitized by Google

1. Unter welchen Bedingungen bezeichnen einerseits Doederlein-Winternitz, anderseits Wormser eine Wöchnerin als normal? Doederlein-Winternitz sind bei der Auswahl der Untersuchungsfälle in der Weise vorgegangen, dass sie nur solche Wöchnerinnen in ihre Versuchsreihen aufgenommen haben, die keine Temperatursteigerung über 38.5° (Rectalmessung) während ihres Wochenbettverlaufes und keine Änderung ihres Befindens derart gezeigt haben, dass sie als krank hätten angesehen werden müssen.

Wir erfahren allerdings aus ihren Resultaten, dass manche dieser Wöchnerinnen die oben erwähnten Erscheinungen aufgewiesen haben, die „deutlich" angezeigt hätten, dass es sich bei diesen zwar nicht um klinisch hervortretende Krankheitszustände gehandelt habe, dass aber doch nicht in jeder Hinsicht normale Verhältnisse vorlagen. Eine präzise Definition über den Begriff „normale Wöchnerin" geben diese Forscher demnach nicht. Aus der Arbeit von Wormser geht hervor, dass auch dieser nur solche Wöchnerinnen für seine diesbezüglichen Untersuchungen benützt hat, die ein fieberfreies Puerperium durchgemacht hatten. Er nahm dabei 38.0° (Achselhöhlenmessung) als Grenze zwischen dem afebrilen und febrilen Wochenbettverlaufe an. Da demnach sowohl Doederlein-Winternitz als auch Wormser nur solche Wöchnerinnen als normal ansehen, die während ihres Puerperiums keine Fiebertemperaturen gezeigt hatten, so können wir mit Recht annehmen, dass sie Wöchnerinnen zu ihren Untersuchungen herangezogen haben, die vom klinischen Standpunkte aus thatsächlich gleichwertig waren. Denn dass in Tübingen rectal, in Basel axillar gemessen wurde, hat wohl keinen nennenswerten Einfluss auf die Auswahl der Fälle. Ebensowenig spielt dabei der Umstand eine Rolle, dass Doederlein-Winternitz einige ihrer anfangs als klinisch normal angesehenen Wöchnerinnen späterhin auf Grund gewisser Symptome derselben doch als „nicht mehr ganz normale" bezeichnet haben; ist es ja eben Thatsache, dass diese Autoren ihre Aufmerksamkeit erst nachträglich, vielleicht erst infolge der Ergebnisse ihrer bakteriologischen Untersuchungen, auf diese Symptome gelenkt haben. Denn sonst hätten sie ja diese Fälle überhaupt nicht in die Reihe von Wöchnerinnen, die sie vom klinischen Standpunkte aus als normale bezeichnen, aufnehmen können.

2. Wie haben einerseits Doederlein-Winternitz, anderseits Wormser Lochien aus der Uterushöhle entnom-

Digitized by Google

men, und wie verfuhren sie bei der kulturellen Prüfung derselben? Die ersteren benützten die von Doederlein eingeführte Methode der Lochienentnahme, deren Beschreibung ich unter Hinweis auf dessen Untersuchungen übergehen kann.

Fassen wir nun ins Auge, wie sie bei der Verimpfung verfuhren, so ersehen wir aus ihren diesbezüglichen Angaben, dass sie das Uterussekret in 1 %iger Peptonbouillon, ferner auf Agar (das nach Vorschrift von Paul und Kroenig bereitet war) und schliesslich auf Gelatine, in diese auch mit Überschichtung, verimpft haben. Das Agar benützten sie in Form des Plattengusses, in Stich- und Strichkulturen, und zum Zwecke der anaëroben Züchtung in Überschichtung nach Liborius. Von jeder Gattung dieser Nährböden impften sie von jedem Falle drei Röhrchen.

Wieviel sie jedesmal verimpft haben, wie sie überhaupt bei der Verimpfung vorgegangen sind, darüber berichten sie nur äusserst wenig. Denn dass sie erwähnen, stets „reichlichst" die Nährböden beschickt zu haben, bezeichnet Wormser mit Recht als eine unbestimmte Angabe. Bei Verimpfungen, wie den vorliegenden, bei welchen wir nur mit Quantitäten rechnen können, die wir mit einer Öse übertragen, ist der Begriff „reichlichst" ein sehr dehnbarer. Bei bakteriologischen Arbeiten ist es jedoch unbedingt nötig, das Impfverfahren genau zu schildern, da es für das Kulturresultat von grossem Einflusse ist. Aus diesem Grunde will ich berichten, was ich persönlich über diesen Punkt in Tübingen von Doederlein und Winternitz erfahren habe, indem ich glaube, mit der Annahme nicht fehl zu gehen, dass sie bei den bakteriologischen Untersuchungen der Uteruslochien heuer[1]) dasselbe Verfahren an-

[1]) Ich erwähne hier, dass ich durch die grosse Liebenswürdigkeit von seiten Prof. Doederleins und Prof. Winternitz' Gelegenheit hatte, die von ihnen eingeführte und benutzte Methode der bakteriologischen Lochialuntersuchung in Tübingen gründlich kennen zu lernen und mich mit ihr vertraut zu machen.

Die durch jahrelange Übung geschärfte Beobachtung und Überlegung, auch die allerkleinsten Fehlerquellen zu bemerken und zu umgehen, brachte diese Autoren zu der Überzeugung, dass das Sekret im gebogenen Teile des „Doederleinröhrchens" — das uns den Teil der gewonnenen Uteruslochien darstellt, der zuletzt in das Röhrchen eingeflossen ist — während des Herausziehens des Röhrchens aus dem Cervikalkanal möglicherweise durch Bakterien, die sich in diesem befunden haben, verunreinigt werden könnte. Auf dieselbe Weise konnten auch beim Einführen des Röhrchens in die Uterushöhle durch das Passieren des Cervikalkanals ebensolche Keime in dasselbe hineingelangt sein,

Digitized by Google

gewendet haben werden, als zu der Zeit, in welcher sie die vorliegenden Untersuchungen angestellt haben.

Stellt man sich ferner vor, dass Doederlein-Winternitz 3 Agarstrich, 3 Agarstich, 3 Agarplatten, 3 Agarröhrchen mit Überschichtung, 3 Bouillonröhrchen, 3 Gelatineröhrchen und 3 Gelatineröhrchen mit Überschichtung jedesmal mit Sekret beschickt haben, so muss man mit Recht vermuten, dass sie für den einzelnen Nährboden doch nur recht wenig Material verwenden konnten.

Was die Untersuchungstechnik Wormsers anlangt, so unterscheidet sie sich, obwohl auch er bei der Lochienentnahme nach der Doederleinschen Art vorgegangen ist, doch wesentlich in der Art und Weise der Verimpfung.

Er bläst nämlich den Inhalt des Röhrchens in ein steriles Reagensglas mit etwas sterilem Wasser und schüttelt dasselbe tüchtig, damit das Sekret möglichst gleichmässig verteilt wird. Von diesem Gemisch vermischt er nun je ein Viertel desselben in Bouillon und auf Hochagar, und je ein Viertel in zwei Agarröhrchen für den Plattenguss. Auf jeden dieser Nährböden, die genau so wie die von Doederlein-Winternitz zubereitet worden waren, brachte er mindestens einen halben Kubikcentimeter Lochialsekretes.

Auf Grund seiner Impfmethode müssen wir annehmen, dass Wormser nicht der Ansicht ist, dass das Sekret im Doederleinröhrchen in allen seinen Abschnitten im bakteriologischen Sinne gleichwertig sei; denn dadurch, dass er den Gesamtinhalt des Röhrchens mit Wasser mischt, mischt er auch gleichzeitig die einzelnen

---

weshalb also auch das Sekret, das zu allererst in das Röhrchen eingeflossen ist, bakteriologisch nicht völlig einwandsfreies Uterussekret darstellt.

Sie feilen deshalb das Röhrchen vor der Krümmungsstelle an und brechen das gebogene Ende vorsichtig ab. Dadurch schalten sie den zuletzt eingeflossenen Sekretteil von der weiteren Untersuchung aus. Sie impfen ferner in der Weise ab, dass sie von dieser Bruchstelle aus mit einem schleifenförmigen gebogenen Platindrahte Sekret aus dem geraden Teile des Röhrchens abnehmen, wobei sie darauf Rücksicht nehmen, dass nur der Sekretteil zur Verwendung gelangt, der sich in der Mitte des noch ungebrochenen Röhrchens befunden hat. Dadurch schalten sie auch den zuerst in das Röhrchen eingeflossenen Teil der Uteruslochien aus, so dass also nur der mittlere Teil des Sekretes, der bakteriologisch einwandsfreieste, zur Verimpfung gelangt.

Bei dieser Impfmethode ist es jedoch unmöglich, mehr Sekret mit der Platinschlinge auf einmal zu gewinnen, als höchstens eine Öse voll; denn diese Platinschlinge muss der Weite des Röhrchens entsprechend sehr eng zusammengedrückt werden, so dass also nur sehr wenig Sekret mit ihr entnommen werden kann.

Digitized by Google

Sekretabschnitte untereinander. Ausserdem unterscheidet sich seine Methode von der der Tübinger Autoren dadurch, dass er die einzelnen Nährböden mit einer bedeutend grösseren Sekretmenge beschickt hat. Ferner legte er von jeder Gattung der verschiedenen Nährböden, mit Ausnahme der Agarplatte, immer nur eine Kultur an, während Doederlein-Winternitz jedesmal drei Röhrchen desselben Nährbodens mit Sekret beschickt haben. Schliesslich möchte ich noch darauf hinweisen, dass es immerhin von Einfluss auf das Kulturresultat sein kann, ob man eine einfache oder aber eine komplizierte Impfmethode anwendet oder nicht. Dass die Methode von Wormser durch das Ausblasen des Sekretinhaltes in Wasser sich komplizierter gestaltet als die Doederlein-Winternitzsche, ist wohl sicher.

3) Unter welchen Bedingungen nehmen einerseits Doederlein-Winternitz, anderseits Wormser das Kulturresultat als positiv an?

Aus den Untersuchungen von Doederlein-Winternitz können wir darüber keine klare Vorstellung gewinnen. Wir können nur vermuten, dass sie, wenn zahlreiche Kolonien sich auf den Nährböden entwickelt hatten, auf einen Keimgehalt der betreffenden Uteruslochien geschlossen haben, während sie, wenn wenige Kolonien aufgegangen waren, diese eher auf Verunreinigungen zurückgeführt haben. Sie sind nämlich der Ansicht, dass die Keime in der normalen puerperalen Uterushöhle nicht vereinzelt vorkommen, sondern dass sich diese daselbst infolge der günstigen Bedingungen, die eben die puerperale Uterushöhle den Bakterien darbietet, üppig entwickeln müssen.

Wormser hingegen prüft die Kulturen erst, nachdem sie 4 bis 6 Tage im Brutschranke gestanden waren. In den meisten Fällen gab ihm dann die makroskopische Besichtigung allein schon Aufschluss, ob das verimpfte Uterussekret keimhaltig war oder nicht.

Das Ergebnis des Kulturversuches sah er als positiv an:

1) wenn auf jeder der beiden Agarplatten mehr als 6, oder auf einer mehr als 10 Kolonien aufgegangen waren;

2) wenn die Bouillon in toto getrübt war, oder einen dicken Bodensatz aufwies, oder einen üblen Geruch verbreitete;

3) wenn längs des Impfstiches im Hochagar Wachstum stattgefunden hatte, oder auch, falls dem nicht so war, wenn in der Deckschicht mehr als 6 Kolonien aufgegangen waren.

Bei einigen Fällen fügte er der makroskopischen Prüfung, falls

Digitized by Google

diese zu keinem sicheren Urteil geführt hatte, noch die mikroskopische Untersuchung der Kulturen hinzu.

Er ist der Ansicht, dass sich die Mikroben der Uterushöhle nur bei abnormen Verhältnissen, wie z. B. bei Lochialretention, schrankenlos in derselben vermehren können. Unter normalen Verhältnissen hingegen finden die Bakterien in der Uterushöhle ungünstige Entwickelungsverhältnisse, und deshalb können sie manchmal nur vereinzelt in den Uteruslochien angetroffen werden.

Fasse ich nun alle diese Erörterungen zusammen, so ergeben sich daraus folgende Thatsachen:

1) Die Versuchsanordnung der Untersuchungen von Doederlein-Winternitz und von Wormser sind die gleichen, insofern beide nur solche Wöchnerinnen zu ihren Untersuchungen herangezogen haben, die ein fieberloses Wochenbett aufzuweisen hatten, insofern sie auf die gleiche Weise Lochien aus der Uterushöhle entnommen haben, insofern sie endlich die gleichen Nährböden für die Kulturproben benutzt haben.

2) Ihre Untersuchungstechnik unterscheidet sich aber darin, dass Doederlein-Winternitz auf Grund ihrer Erfahrungen nur einen bestimmten Teil des Sekretes im Doederleinröhrchen zur Verimpfung benützten, und dass sie nur wenig davon auf die einzelnen Nährböden verimpft haben, während Wormser den ganzen Inhalt des Röhrchens und zwar auf jeden Nährboden viel verimpfte.

3) Die Impfmethode von Doederlein-Winternitz ist einfacher und deshalb auch einwandsfreier als die von Wormser.

4) Die Gesichtspunkte, nach welchen Doederlein-Winternitz und Wormser die Resultate der Kulturproben beurteilt haben, sind in manchen Fällen verschieden gewesen.

Auf Grund dieser Überlegungen können wir nicht mehr die Differenz der von Doederlein-Winternitz und von Wormser erzielten Kulturresultate lediglich durch die verschiedene Menge der Aussaat erklären. Es müsste denn sein, dass es durch einschlägige experimentelle Untersuchungen bewiesen würde, dass die oben erwähnten Unterschiede in der Untersuchungstechnik nicht im stande seien, die Kulturresultate zu beeinflussen. Einst-

Digitized by Google

weilen fehlt uns aber nicht nur dieser Beweis, sondern auch der richtige Massstab, in wie weit die erzielten Kulturresultate von der verschiedenen Quantität des verimpften Materiales abhängig sind.

Eigene Versuche.

Wie ich früher auseinandergesetzt habe, ist Wormser von der Überzeugung ausgegangen, dass das Uterussekret im Sondenröhrchen in allen seinen Abschnitten im bakteriologischen Sinne gleichwertig ist. Da ich von Doederlein und Winternitz erfahren habe, dass sie darüber anderer Meinung sind, und da es mir ferner nicht bekannt ist, dass einer der genannten Autoren oder sonst jemand diese Gleichwertigkeit der einzelnen Sekretabschnitte im Doederleinröhrchen experimentell geprüft hat, so war es nötig, diese Untersuchungen selbst anzustellen. Ausserdem schien es mir noch wichtig, auf Grund experimenteller Untersuchungen zu bestimmen, von welchem Einflusse auf das Kulturergebnis die Verschiedenheit der Menge des verimpften Materiales bei der gleichen Impfmethode und bei der Benutzung gleichartiger Nährböden sei.

Deshalb habe ich mir zuerst folgende Fragen vorgelegt:

I. Ist der ganze Sekretinhalt des Doederleinröhrchens im bakteriologischen Sinne gleichwertig mit dem Sekretteile im mittleren Abschnitte des Röhrchens oder nicht?

II. Von welchem Einfluss ist die Menge des verimpften Sekretes auf das Kulturergebnis?

Erst wenn ich durch diese experimentellen Studien die sicherste Untersuchungsmethode gefunden hatte, konnte ich daran gehen, neue Untersuchungen anzustellen.

III., ob die puerperale Uterushöhle normaler Wöchnerinnen keimfrei ist oder nicht.

I. Ist der ganze Sekretinhalt des Doederleinröhrchens bakteriologisch gleichwertig mit dem Sekrete, das sich in der Mitte des Röhrchens befindet, oder nicht?

Teilt man die ganze Sekretsäule des Doederleinröhrchens in drei gleichgrosse Teile, A, B, C, so stellt uns A das Sekret dar, das zuerst, B das Sekret, das als nächste Portion, und C das, welches zuletzt in das Röhrchen eingeflossen ist. Will man nun untersuchen, ob das ganze Sekret, also A+B+C, in seinem Keimgehalt gleichwertig sei mit dem Sekretteile B, so kann man vorerst untersuchen, ob der Teil A mit B gleichwertig ist oder nicht, da ja A ein Be-

Digitized by Google

standteil von A+B+C ist. Würde diese Untersuchung ergeben, dass A mit B thatsächlich gleichwertig sei, dann müsste noch C mit B geprüft werden. Würde aber A und B ungleichwertig sich erwiesen haben, dann wäre auch gezeigt, dass das ganze Sekret, also A+B+C, nicht mehr gleichwertig sein kann mit dem Teile B.

Ich stellte deshalb diese Parallelversuche in der Weise an, dass ich den Teil des Uterussekretes, der als erster in das Röhrchen eingeflossen war, und den Teil, der im mittleren Abschnitt desselben sich befand, in gleicher Weise und unter denselben Bedingungen auf ihren Keimgehalt prüfte. Dabei war es hauptsächlich nötig, dass ich von jeder dieser Sekretproben immer gleiche Mengen auf die gleichen Nährböden übertrug, denn sonst hätte mit Recht die Schuld für die etwaigen verschiedenen Resultate dieser Untersuchungen in einer ungleichen Quantität des verimpften Materiales gesucht werden können. Die Technik, die ich bei meinen Untersuchungen verwendete, ist folgende:

1. Was die Auswahl des Wöchnerinnenmateriales für diese Untersuchungen betrifft, so wurden zu diesen die gleichen Fälle herangezogen, wie ich sie überhaupt bei allen meinen Untersuchungen über das Uterussekret normaler Wöchnerinnen verwendet habe. Da aber in diesem Kapitel die Auswahl der Fälle eine weniger wichtige Rolle spielt, so verweise ich hier auf die später zu erörternde Frage, von welchen Gesichtspunkten ich mich bei der Auswahl meiner „normalen" Wöchnerinnen leiten liess.

2. Technik der Entnahme des Uterussekretes und der Verimpfung desselben. Bei der Entnahme der Lochien aus der Uterushöhle folgte ich genau der von Doederlein angegebenen Methode, auf deren Beschreibung ich nicht näher einzugehen brauche. Ich hebe nur hervor, dass die Reinigung des äusseren Muttermundes und des Cervikalkanales speziell im Spätwochenbett oft grosser Sorgfalt bedarf, da der letztere meist durch einen mehr oder minder zähen Schleimpfropf ausgefüllt ist. In der Mehrzahl der Fälle gelingt es leicht, denselben durch vorsichtiges Aufdrehen auf einen sterilen Tupfer oder mit einer Kornzange zu entfernen. Stellen sich jedoch dabei Schwierigkeiten ein, so habe ich grundsätzlich von einer weiteren Untersuchung abgesehen, da unter solchen Verhältnissen nur sehr schwer Verunreinigungen durch das Cervikalsekret umgangen werden können.

Das Uterussekret fliesst oft spontan in das Röhrchen ein, oft

Digitized by Google

muss es jedoch aspiriert werden. Dazu bediente ich mich einer sterilen Spritze mit einem Kautschukschlauche.

Diese Art und Weise der Gewinnung der Uteruslochien bewies sich immer als völlig gefahrlos für die betreffende Wöchnerin. So einfach dieselbe ist, so will sie doch gründlich erlernt sein. Denn nicht so sehr die manuelle Geschicklichkeit des Einzelnen sichert hier den Erfolg, als vielmehr die peinlichste Gewissenhaftigkeit, im bakteriologischen Sinne rein zu arbeiten. Diese ist uns aber nicht angeboren, die muss der Einzelne durch Arbeiten in bakteriologischen Laboratorien erlernen.

Hierauf wurde sofort und in demselben Raume die Untersuchung des Sekretes vorgenommen. Zu diesem Behufe wurde das Glasröhrchen vor seiner Krümmung mit einer Glasfeile angefeilt und vorsichtig an dieser Stelle entzweigebrochen. War das Sekret in dem Röhrchen schon geronnen, was besonders dann eintritt, wenn die Uteruslochien rein blutig sind, so ereignet es sich manchmal, dass beim vorsichtigen Abziehen der gebrochenen Teile des Röhrchens voneinander der ganze Sekretinhalt aus dem Röhrchen herausgezogen wird, wodurch der Fall dann für die weitere Untersuchung unbrauchbar ist. Man kann diesem Ereignis oft dadurch vorbeugen, dass man so rasch als möglich nach der Entnahme der Lochien aus dem Uterus das Röhrchen abbricht. Nun teilte ich das übriggebliebene Sekret in zwei gleich grosse Teile, feilte das Röhrchen an dieser Stelle wieder an und brach es vorsichtig entzwei. Dadurch hatte ich die ganze Sekretsäule im Röhrchen in drei Teile geteilt und zwar in den, der als erster in das Röhrchen eingeflossen war, in den, der zuletzt, und in den, der zwischen diesen beiden sich in dasselbe ergossen hatte. Zur weiteren Untersuchung gelangte nun der erste und der mittlere Sekretteil des Röhrchens. Das Sekret wurde mittelst steriler Glaskapillaren aus den Glasröhrchen angesaugt, hierauf in kleine, sterile Eprouvetten ausgeblasen und mit einem sterilen Platindraht gut umgerührt, damit allenfalls vorhandene Keime in der Sekretprobe gleichmässig verteilt seien. Von jedem der Sekretteile wurden je 3 Ösen voll in Bouillon, auf Agarstrich, und in verflüssigtes 40 gradiges Agar zur Überschichtung nach Liborius verimpft. Die Öse war bei allen Versuchen die gleiche. Die Nährböden waren genau nach den Vorschriften von Paul-Kroenig im hiesigen hygienischen Institut bereitet worden. Das Plattenverfahren, das ich anfangs benutzt habe, wendete ich später nicht mehr an, da ich die Erfahrung gemacht habe, dass die

Digitized by Google

Keime, die auf der Platte aufgegangen waren, auch auf dem Agarstrich nachgewiesen werden konnten. Ausserdem sind mir jedoch viele Kulturen dadurch unbrauchbar geworden, dass sie durch das lange Stehen im Brutofen, das nicht zu umgehen war, eingetrocknet sind. Die so beschickten Nährböden kamen hierauf für acht Tage in den Brutschrank. Um die Zeit bestimmen zu können, wann die Keime auf den Nährböden sich zu entwickeln begannen, kontrollierte ich täglich die Kulturproben. Nach der Verimpfung wurde aus dem Rest des Sekretes ein Ausstrichpräparat für die mikroskopische Untersuchung angefertigt.

3. Unter welchen Umständen nahm ich das Kulturergebnis als ein positives an?

Nach acht Tagen wurden die Nährböden makroskopisch geprüft, ob Kolonien sichtbar waren oder nicht. Waren sie deutlich als solche zu erkennen, so wurde noch untersucht, ob Streptokokken oder Staphylokokken oder das Bacterium coli sich darunter befänden. War jedoch mit freiem Auge kein deutliches Wachstum von Keimen zu erkennen, so wurden die Nährböden mit Hilfe schwacher Vergrösserungen geprüft und ausserdem ein Objektträger-Strichpräparat aus der Bouillon und dem Agarstrich in jedem Falle angefertigt, um auf diese Weise auch das spärlichste Wachstum von Keimen feststellen zu können.

Im überschichteten Agar nahm ich einen positiven Bakterienbefund dann an, wenn mindestens fünf Kolonien makroskopisch zu erkennen waren. Mikroskopisch untersuchte ich diese Kulturen nur, wenn sich in den aëroben Kulturen desselben Falles nur eine einzige Keimart entwickelt hatte, um bestimmen zu können, ob ausser dieser noch obligat anaërobe Bakterien in den betreffenden Uteruslochien vorhanden waren oder nicht; sonst jedoch untersuchte ich sie nicht näher.

Aus der Versuchsreihe wurden Fälle ausgeschlossen, bei welchen die Kulturprobe ergab:

1. dass sich nur in der Bouillon oder nur am Agarstrich Kolonien entwickelt haben;

2. dass in der Bouillon ganz andere Bakterienarten gewachsen sind als auf dem Agarstrich;

3. dass einer der beschickten Nährböden durch Luftkeime verunreinigt war.

Zu diesem Zwecke hatte ich die Luft des Untersuchungsraumes während der Zeit der Untersuchungen mehrmals mittelst aufgestellter

Digitized by Google

Platten auf ihren Keimgehalt geprüft, um dadurch die unvermeidlichen Verunreinigungen mit den Luftkeimen diagnostizieren zu können. Im übrigen halte ich es für den, der jahrelang bakteriologisch gearbeitet hat, für nicht allzu schwierig, zufällige Verunreinigungen der Kulturen als solche erkennen zu können. Ich hatte bei allen diesen Untersuchungen keinen einzigen Fall, bei welchem ich durch die Beschaffenheit der aufgegangenen Kolonien im Zweifel sein konnte, ob es sich dabei um Verunreinigungen gehandelt habe oder nicht.

Zeigte es sich ferner, dass in der Bouillon oder auf dem Agarstrich und gleichzeitig im überschichteten Agar Kolonien gewachsen waren, so betrachtete ich diese Kulturresultate als positive für meine Versuchsreihe; ebenso auch, wenn es zur Keimentwickelung im überschichteten Agar allein gekommen war. Diese letzteren Keime bezeichnete ich als obligat anaërobe.

Ich verfuhr demnach bei der Bestimmung, ob die Kulturproben positiv oder negativ ausgefallen sind, anders als die übrigen Autoren. Der wesentliche Unterschied meiner Bestimmungsmethode liegt darin, dass ich das Ergebnis der Kulturprobe auch dann für positiv ansah, wenn sich auch nur mikroskopisch sichtbare Kolonien entwickelt hatten. Von diesem Standpunkte aus müssen meiner Meinung nach die Kulturproben der Uteruslochien, speziell der der normalen Wöchnerinnen geprüft werden. Ich hatte nämlich bei meinen oben erwähnten Untersuchungen von Uteruslochien fiebernder Wöchnerinnen die Wahrnehmung gemacht, dass sich bei den schweren oder mittelschweren Puerperalfieberfällen regelmässig die Keime der Uterushöhle rasch und ganz besonders üppig auf unseren Nährböden entwickelt hatten, dass aber bei den Eintagsfieberfällen die Bakterien langsamer und viel weniger üppig gewachsen sind, und dass bei den fiebernden nicht puerperal erkrankten Wöchnerinnen manchmal erst die zufällig vorgenommene mikroskopische Untersuchung der Kulturproben Bakterien nachweisen liess.

Diesen Parallelismus zwischen der Wachstumsfähigkeit der Bakterien und dem Grade der puerperalen Infektion der Wöchnerin konnte ich zwar nicht regelmässig, aber doch so häufig beobachten, dass ich zu der Ansicht kam, dass der verschiedene Grad der Proliferationsfähigkeit mancher Bakterien der Uterushöhle oft gerade so auf die variable Lebensenergie derselben zurückzuführen sei, wie der verschiedene Grad ihrer Virulenz. Da es anzunehmen ist, dass es sich bei den in unserer Frage in Betracht kommenden Keimen mit grösster Wahrscheinlichkeit um solche mit geringer

Digitized by Google

oder gar keiner Virulenz handeln würde, so scheint es mir nötig, dass wir bei der Beurteilung der Kulturproben dem langsamen und spärlichen Wachstume der Bakterien Rechnung tragen. Auf diese Weise habe ich bei 51 Wöchnerinnen die Uteruslochien untersucht und bin dabei zu folgenden Kulturresultaten gelangt:

I. Ergebnisse der kulturellen Prüfung der mittleren Sekretteile, der im Doederleinröhrchen befindlichen Uteruslochien.

Von den 51 beschickten Bouillonröhrchen zeigten 20 Trübung, auf den 51 Agarstrichkulturproben entwickelten sich in 20 Fällen Kolonien, von den 51 Kulturproben im überschichteten Agar zeigten 31 Keimwachstum.

Im ganzen erwiesen sich 20 Fälle als keimfrei, 31 als keimhaltig, also in 39% der Fälle keimfreie Uteruslochien.

II. Ergebnisse der kulturellen Prüfung der als erste Teile in das Doederleinröhrchen eingeflossenen Uteruslochien.

Von den 51 beschickten Bouillonröhrchen zeigten 31 Trübung, auf den 51 Schrägagarkulturen wuchsen in 27 Fällen Keime, von den 51 Agarkulturen mit Überschichtung zeigten 40 Keimwachstum.

Im ganzen erwiesen sich nur 11 der obigen Fälle als keimfrei, während in den übrigen 40 Fällen Keime zur Entwickelung gelangten, also in 21% der Fälle keimfreie Uteruslochien.

Daraus ergiebt sich, dass das Sekret im Doederleinröhrchen nicht in allen seinen Abschnitten als bakteriologisch gleichwertig angesehen werden darf. Es unterliegt dann auch keinem Zweifel, dass die Kulturversuche, bei welchen man aus der Aufschwemmung des ganzen Sekretes in Wasser verimpft hat, mehr positive Resultate aufweisen mussten, als die, bei welchen nur das Sekret aus der Mitte des Röhrchens verimpft wurde.

Den Grund für diese Verschiedenwertigkeit der Sekretabschnitte im Röhrchen liegt darin, dass durch die fortschreitende Involution des Uterus und der Cervix der Cervikalkanal enger und länger wird, infolge dessen das Einführen des Doederleinröhrchens schwieriger von statten geht. Ausserdem wird der Cervikalkanal, je weiter die Involution fortschreitet, desto mehr mit Cervixschleim ausgefüllt sein. Dann wird es jedoch, trotzdem wir mit der grössten Gewissenhaftigkeit und Genauigkeit uns bemühen, den Cervikalkanal mit den sterilen trockenen Tupfern zu reinigen, in manchen Fällen nicht zu verhindern sein, dass etwas Cervixsekret beim Durchführen durch

Digitized by Google

den Cervikalkanal in das Röhrchen gelangt. Sieht man jedesmal die Sekretsäule im Röhrchen genau an, so wird man auch manchmal in dem Teile, der zuerst eingeflossen ist, eine Farbendifferenz wahrnehmen. Ist der übrige Teil z. B. rein blutig, so ist jener Teil weisslich, gelblich-rot gefärbt. In diesem Teil werden dann auch Keime aus dem Cervikalkanale, der im Puerperium sicher keimhaltig ist, vorhanden sein können. Obwohl wir nach dem eben Besprochenen diese Methode überhaupt nicht für vollkommen einwandsfrei ansehen können, so glaube ich trotzdem, dass bei der nötigen Vorsicht und Gewissenhaftigkeit sich diese Fehlerquellen auf ein Minimum reduzieren lassen werden.

Auf Grund dieser Resultate gelangen wir zu folgenden Schlüssen:

1. Wormser musste auf Grund seiner Untersuchungstechnik zu teilweise falschen Resultaten gelangen.

2. Doederlein-Winternitz hingegen konnten auf Grund ihrer Technik zu einwandsfreien Resultaten gelangen, so lange es nicht experimentell nachgewiesen ist, dass sie durch die geringe Quantität der Aussaat unvollständige Kulturergebnisse erzielt haben.

3. Die Erklärung Wormsers für die Differenz seiner Resultate und der von Doederlein-Winternitz durch die Verschiedenheit der Quantität des verimpften Materials ist eine unvollständige, da die Untersuchungsmethoden dieser Forscher sich noch in anderen wesentlichen Punkten unterscheiden.

Aus diesem Grunde können auch ihre Resultate nicht ohne Einschränkung miteinander verglichen werden.

II. Von welchem Einflusse ist die Menge des verimpften Materials auf das Kulturergebnis?

Auf Grund der kritischen Betrachtung der einschlägigen Untersuchungen bin ich zur Überzeugung gekommen, dass bisher keine experimentellen Untersuchungen über den Einfluss der Menge der Aussaat auf das Kulturergebnis angestellt worden sind, obgleich manche Autoren nicht nur auf diesen Einfluss hingewiesen, sondern ihn auch bei ihren Untersuchungen berücksichtigt haben. Solange jedoch dieser Einfluss nicht durch Parallelversuche festgestellt ist, können wir auch die durch ihn bedingte Differenz der Kulturergebnisse nicht bestimmen.

Digitized by Google

Ich untersuchte deshalb bei 36 „normalen“ Wöchnerinnen die Uteruslochien auf folgende Weise.

Ich entnahm so wie bei den obigen Untersuchungen mittelst steriler Glaskapillaren das Uterussekret aus dem mittleren Abschnitte des Doederleinröhrchens, blies es in eine sterile kleine Eprouvette und rührte nun mit einer ausgeglühten Platinöse das Sekret tüchtig um, um dem Einwande zu entgehen, dass in dem reichlicheren Impfmateriale „Deciduafetzchen“, welche, wie ich später erörtern werde, Wormser als die Hauptbrutstätte der Uteruskeime ansieht, enthalten waren, während sie bei der Verimpfung geringerer Quantitäten möglicherweise nicht auf die Nährböden gebracht worden sind.

Nun impfte ich wie gewöhnlich je drei grosse Ösen voll in Bouillon, auf Agarstrich und Agar mit Überschichtung und hierauf eine zweite solche Serie derselben Nährböden mit einer kleinen Öse Sekretes. Die weitere Untersuchungsmethode war die gleiche, wie ich sie überhaupt bei allen diesen Untersuchungen angewendet und im vorigen Abschnitte eingehend beschrieben habe.

Das Ergebnis dieser Untersuchungen ist folgendes:

1. Während sich die Uteruslochien bei Verimpfung geringer Mengen in 16 Fällen als steril erwiesen, zeigten sie bei Verimpfung reichlicher Quantitäten nur in 10 Fällen Keimfreiheit.

2. Berücksichtigt man das Züchtungsverfahren, das bei den 36 Fällen zur Verwendung kam, so findet man, dass bei reichlicher Aussaat in 24 Fällen sowohl bei der aëroben als auch anaëroben Züchtungsmethode Keime nachgewiesen wurden und in 2 Fällen nur bei der letzteren, dass hingegen bei Verimpfung geringerer Mengen in 14 Fällen das Resultat der aëroben und anaëroben Züchtung ein positives war und in 6 Fällen sich Bakterien nur bei Luftabschluss entwickelten. Das Kulturergebnis dieser letzterwähnten 20 Fälle änderte sich bei Verimpfung reichlicherer Mengen in der Weise, dass in den 6 Fällen, in welchen bei Verimpfung geringer Mengen nur anaërobe Keime nachzuweisen waren, nun auch noch aërobe sich entwickelten, während bei den übrigen 14 Fällen fast durchwegs das Resultat das gleiche blieb.

3. Betrachtet man ferner die Fälle, bei welchen erst durch die Verimpfung reichlicher Quantitäten Keime zur Entwickelung kamen, so findet man, dass bei vieren derselben sowohl durch das aërobe als auch durch das anaërobe Züchtungsverfahren Bakterien

Digitized by Google

nachweisbar waren und in zwei Fällen nur obligat anaërobe Keime sich entwickelt haben.

4. Das Verhältnis der Fälle mit keimfreien zu denen mit keimhaltigen Uteruslochien ist bei Verimpfung reichlicher Mengen 5:13, bei Verimpfung geringerer Mengen 4:5.

Diese Ergebnisse gestatten uns folgende Schlüsse:

1. Das Resultat der kulturellen Prüfung der Uteruslochien normaler Wöchnerinnen ist thatsächlich von der Menge der verimpften Lochien abhängig, indem die positiven Bakterienbefunde zahlreicher werden, je mehr verimpft wird.

2. Die Kulturresultate bei Züchtung unter Luftabschluss werden hiervon weniger beeinflusst, als die bei Züchtung unter Luftzutritt.

3. Aus diesem Grunde und weil die im normalen Uteruscavum während des Wochenbettes vorkommenden Keime, wie ich später erörtern werde, ausnahmslos bei Luftabschluss gedeihen, wird das Verhältnis der Fälle mit keimfreien zu denen mit keimhaltigen Uteruslochien durch die verschieden grosse Menge der Aussaat relativ nur in geringem Grade geändert.

Wodurch lässt sich nun dieser Einfluss erklären?

Wormser, der bei seinen Untersuchungen einen ähnlichen Einfluss beobachtet hat, führt ihn darauf zurück, dass je mehr Material verimpft wird, desto eher eventuell vereinzelt vorhandene Keimindividuen auf den Nährboden gebracht werden und durch den Zusatz von leichtzersetzlichen, organischen Bestandteilen die betreffenden Nährböden nicht unwesentlich verbessert werden, so dass also die Keime leichter und besser zur Entwickelung kommen werden.

In Bezug auf die letzterwähnte Erklärung stimme ich nicht mit ihm überein. Wenn nämlich die Bakterien in diesen organischen Substanzen thatsächlich günstigere Bedingungen für ihr Wachstum fänden, so wäre es nicht einzusehen, warum sich jene nicht schon in der Uterushöhle üppig entwickelt hätten, da doch dort diese günstigen Bedingungen um so eher zur Geltung gelangen müssten. Dann wären jedoch die Keime nicht vereinzelt und in spärlicher Anzahl, sondern im Gegenteil gleichmässig verteilt und reichlich in der Uterushöhle vorhanden. Dieses Verhalten finden wir aber, wie Wormser richtig bemerkt, nur bei Fällen mit abnormem Wochen-

Digitized by Google

bettverlaufe, wie z. B. bei Stagnation der Uteruslochien. In der normalen puerperalen Uterushöhle sind jedoch die Bakterien nur spärlich vorhanden, da sie eben daselbst ungünstige Wachstumsbedingungen vorfinden. Denn die Uteruslochien sind nichts anderes als ein Wundsekret, und als solches werden sie sicher, wie wir schon per analogiam schliessen dürfen, baktericide Eigenschaften besitzen.

In Bezug auf die ersterwähnte Erklärung des Einflusses der Menge der Aussaat auf das Kulturergebnis kann ich nur dann mit Wormser übereinstimmen, wenn er das „eventuell vereinzelte Vorhandensein" von Keimen in den normalen Uteruslochien in der Weise auffasst, dass er meint, die Keime können infolge der ungünstigen Lebensbedingungen in der normalen puerperalen Uterushöhle nur spärlich vorhanden sein. Nimmt er jedoch an, dass sie in den Uteruslochien nur vereinzelt vorhanden sind, indem sie nur auf den „Deciduafetzchen" vorfindlich sind, so kann ich ihm auf Grund meiner Untersuchungen nur bis zu einem gewissen Grade beipflichten. Denn in der überwiegenden Mehrzahl der Fälle, bei welchen ich in diesen Gewebsteilchen Bakterien nachweisen konnte, fand ich solche auch in dem flüssigen Teile der Lochien, oft allerdings erst nach längerem Suchen.

Deshalb nehme ich an, dass in der Mehrzahl der Fälle die Bakterien gleichmässig verteilt und nur spärlich in den Uteruslochien vorhanden sind. Auf Grund dieser Thatsache ist es allerdings leicht verständlich, warum sich bei reichlicher Verimpfung viele, bei geringer jedoch nur wenige Kolonien auf den beschickten Nährböden entwickeln, unerklärt bleibt es aber, warum die Keime das eine Mal deutliches, das andere Mal jedoch gar kein Wachstum zeigen.

Es muss demnach dieser Einfluss noch durch einen anderen Umstand bedingt sein.

Wie schon früher erwähnt, bin ich der Ansicht, dass die Mikroorganismen, die in der normalen puerperalen Uterushöhle vegetieren, avirulent oder doch nur in ganz geringem Masse virulent sind und sich sehr oft durch ein langsames und spärliches Wachstum auf unseren künstlichen Nährböden charakterisieren. Diesen geringen Grad von Virulenz und von Wachstumsenergie der Keime fasse ich als den Ausdruck einer verminderten Lebensenergie auf. Dabei müssen wir uns vorstellen, dass nicht alle Keime in gleicher Weise in ihren Lebensfunktionen geschwächt zu sein brauchen, dass vielmehr manche Einzelindividuen noch die Fähigkeit besitzen, sich

Digitized by Google

auf unseren gewöhnlichen Nährböden zu entwickeln, während die meisten dazu zu schwach sind.

Deshalb glaube ich, dass die Ursache der Beeinflussung des Kulturresultates durch die Menge des verimpften Materials darin zu suchen ist, dass, je grösser die Quantität der Aussaat ist, desto eher entwickelungsfähige Einzelindividuen auf die einzelnen Nährböden übertragen werden.

Geht man von dieser Erklärung aus, dann muss es gleichgiltig sein, ob die ganze Menge des Materiales auf einen einzigen oder auf mehrere Nährböden verimpft wird. Denn die entwickelungsfähigen Keimindividuen werden ja dadurch immer noch wenigstens auf einen der Nährböden verimpft worden sein.

So finde ich auch in den Versuchen von Doederlein-Winternitz, welche bei 50 Fällen die ganze Menge des zu verimpfenden Materiales auf je 10 Bouillonröhrchen verteilt haben, nur eine Bestätigung meiner Erklärung, da sie auf diese Weise in 30.3 % der Fälle meiner Meinung nach Keime kulturell nachweisen konnten, während sie sonst bei Verimpfung gleich grosser Mengen der Einzelaussaat auf nur 3 Röhrchen in 17 % der Fälle Keime gefunden haben. Denn ich glaube, dass man kein Recht hat, lediglich aus dem Umstande, dass sich nur wenige der beschickten Röhrchen getrübt haben und dass die Agarröhrchen, die zum Vergleiche geimpft wurden, steril geblieben sind, die wenigen Trübungen auf zufällige, unvermeidliche Verunreinigungen zurückzuführen und einen Schluss auf die Sterilität der betreffenden Uteruslochien zu ziehen.

Auf Grund dieser Überlegung und der Resultate meiner diesbezüglichen Versuche gelange ich zu dem Schlusse, dass die Kulturergebnisse, zu welchen Doederlein-Winternitz bei den Untersuchungen von 250 Wöchnerinnen gelangt sind, dadurch, dass sie nur geringe Mengen von Impfmaterial für die Kulturproben benutzt haben, nur von bedingter Giltigkeit sind; denn auf diese Weise mussten ihnen manche positive Kulturresultate entgangen sein.

III. Ist die puerperale Uterushöhle „normaler" Wöchnerinnen keimfrei oder nicht?

Bevor ich auf meine diesbezüglichen Untersuchungen eingehe, habe ich die Frage zu besprechen, welche Wöchnerinnen ich als klinisch normale betrachtet habe.

Digitized by Google

Fragen wir uns zunächst, unter welchen Bedingungen die übrigen Autoren Wöchnerinnen als normale bezeichnet haben, so finden wir, dass alle, welche darüber nähere Angaben gemacht haben, auf demselben Standpunkte stehen, wie Kroenig. Dieser nimmt einen Wochenbettverlauf dann als normal an, wenn sowohl krankhafte Allgemeinsymptome, wie Temperatursteigerung über eine gewisse Grenze, als auch Zeichen einer lokalen Störung, wie Druckempfindlichkeit des Uterus, übelriechender oder eitriger Wochenfluss bei den Wöchnerinnen gefehlt haben. Die Grenze zwischen den Fiebertemperaturen und den normalen, respektive subfebrilen Temperaturen wird allgemein mit 38.0 (Axillarmessung) oder 38.5 (Rectalmessung) angenommen.

Was nun die krankhaften Allgemeinsymptome betrifft, so kann meiner Ansicht nach hier nur die erhöhte Körpertemperatur der Wöchnerin in Betracht gezogen werden, da die übrigen, wie z. B. die Veränderung des Pulses, zu sehr von anderen, zufälligen, zum Teil noch ungekannten Umständen abhängig sind.

Einwandsfrei durchgeführte Temperaturmessungen sind für die Beurteilung des Wochenbettverlaufes vom klinischen Standpunkte aus von wesentlicher Bedeutung. Denn darin stimme ich vollkommen mit Doederlein-Winternitz überein, dass das Thermometer das feinste Reagens ist, das uns eine Erkrankung schon anzeigt, wenn alle anderen Krankheitssymptome noch fehlen. Dabei müssen wir aber darauf achten, dass wir dieses Reagens nicht nur richtig benützen, sondern dass wir auch die auf diese Weise gewonnenen Werte richtig beurteilen. Denn einen sicheren Schluss auf den Verlauf eines Wochenbettes können wir aus der Temperaturkurve nur dann ziehen, wenn nicht nur die einzelnen Temperaturen so genau und so gewissenhaft als nur irgend möglich gemessen wurden, sondern wenn auch jedesmal die thatsächlich höchste Temperatur und zwar innerhalb je 24 Stunden bestimmt wurde. Während wir nun durch ärztliche Kontrolle und durch ein gut geschultes Wartepersonal im stande sind, einwandsfreie Temperaturmessungen vorzunehmen, so ist es doch schwierig, bei der heute überall üblichen Methode, gerade bei afebrilen Wöchnerinnen nur zweimal täglich die Körperwärme zu messen, die höchste Tagestemperatur zu bestimmen. Es können auf diese Weise geringgradige und rasch vorübergehende Temperatursteigerungen uns entgehen. So haben auch die Untersuchungen von Wormser ergeben, dass zwei Drittel der maximalen Temperaturen bei täglich zweimaliger Messung unerkannt bleiben.

Digitized by Google

Diesem Mangel unserer Temperaturbestimmungsmethode könnte nur dadurch abgeholfen werden, dass wir mindestens alle zwei Stunden die Temperatur messen würden. Dies ist jedoch einerseits für die Wöchnerinnen sehr belästigend, anderseits erscheint es mir kaum durchführbar, besonders an Kliniken, die, wie die hiesige, einen durchschnittlichen Wöchnerinnenstand von 35 haben.

Ich glaube jedoch, dass uns keine Fiebersteigerung, auch wenn sie noch so gering ist, entgehen wird, wenn wir bei Fällen, die einmal eine Temperatur von 38.0 (rectal) hatten, statt zweimal, viermal täglich die Temperatur messen, und wenn wir die Fälle, die subfebrile Temperaturen (also zwischen 38.0 und 38.5° rectal) zeigten, nicht mehr zu den absolut normalen rechnen. Geht man bei der Beurteilung der durch exakte und gewissenhafte Messung gewonnenen Temperaturgrade von diesem Gesichtspunkte aus, so sind wir meiner Meinung nach im stande, aus der Temperaturkurve einen klinisch normalen Wochenbettverlaufe von einem abnormen zu unterscheiden.

Was nun die Symptome einer lokalen Störung anlangt, so verstehe auch ich darunter Druckempfindlichkeit des Uterus und übelriechende oder rein eitrige Uteruslochien.

Die Druckempfindlichkeit des Uterus bei nur äusserer Palpation ist jedoch individuell zu sehr verschieden, als dass wir sie für ein sicheres Zeichen einer Erkrankung dieses Organes halten können. Die erwähnten Veränderungen der Uteruslochien hingegen zeigen meiner Meinung nach immer eine lokale Störung an; nur ist ihr Nachweis ein ziemlich umständlicher. Denn erst wenn wir die Lochien aus der Uterushöhle direkt entnehmen, sind wir in der Lage, ihre Beschaffenheit zu bestimmen. Aus der Beschaffenheit der Vaginallochien auf die der Uteruslochien zu schliessen, wäre ein grober Fehler, denn diese stellen das Wundsekret der Uterushöhle dar, während jene ein Gemisch des Uterussekretes mit dem Cervix- und Scheidensekrete sind.

In der Einleitung bemerkte ich, dass einige Autoren auf gewisse geringgradige Veränderungen aufmerksam machen, die uns anzeigen sollen, dass nicht in jeder Hinsicht normale Verhältnisse in dem betreffenden Falle vorhanden sind. Doederlein-Winternitz rechnen dazu das Auftreten von subfebrilen Temperaturen, Vermehrung der Uteruslochien und Veränderung derselben in der Art, dass sie reichlicher von Eiterkörperchen durchsetzt sind. Den Nachweis dieser Veränderungen halte ich für schwierig und un-

Digitized by Google

sicher und glaube ausserdem, dass solche Symptome auch in Fällen zur Beobachtung gelangen, die sicher ein normales Wochenbett durchgemacht haben, denn sonst wäre es unverständlich, warum diese Fälle, nachdem man bei ihnen diese Symptome nachweisen konnte, überhaupt in die Versuchsreihen „normaler Wöchnerinnen" aufgenommen werden konnten.

In Berücksichtigung aller dieser Umstände werden wir zur Erkenntnis gelangen, dass wir nur in der exakten Temperaturmessung und in dem Umstande, dass bei der Entnahme der Uteruslochien diese übelriechend oder rein eitrig sich darbieten, einen sicheren Anhaltspunkt finden können, um einen normalen Wochenbettverlauf von einem krankhaften zu unterscheiden.

Nachdem ich während meiner Versuche die an der hiesigen Klinik eingeführte rectale Temperaturmessung genau kontrolliert habe, konnte ich mit Sicherheit Wöchnerinnen mit fieberfreiem Wochenbettverlauf für meine Untersuchungen auswählen. Dadurch, dass ich bei Fällen, die einmal eine Temperatur von 38.0 ° (rectal) aufwiesen, ausser den an der hiesigen Klinik üblichen Temperaturmessungen um 7 Uhr morgens und um $^1/_2 5$ Uhr nachmittags noch weitere Messungen mittags und abends vornahm, glaube ich mit Sicherheit Fiebertemperaturen nicht übersehen zu haben. Die Grenze der normalen Temperaturen zog ich noch enger als Doederlein und Winternitz, indem ich zu meinen Untersuchungen nur solche Wöchnerinnen heranzog, deren höchste Wochenbettstemperatur 38.0 (rectal) betrug.

Zeigte es sich, dass während des Wochenbettes der Uterus oder die Parametrien druckempfindlich waren, waren andrerseits die Uteruslochien bei ihrer Entnahme übelriechend oder rein eitrig, so benützte ich diese Fälle für meine Untersuchungen nicht. Wohl aber kamen Fälle zur Verwendung, die eine langsame, verzögerte Involution des Uterus zeigten. In dem Protokolle bemerkte ich die Grösse und die Lage des Uterus, sowie die makroskopische und mikroskopische Beschreibung der Uteruslochien. Die Quantität derselben bestimmte ich danach, ob sie spontan in das Röhrchen einflossen oder ob sie angesaugt werden mussten. Die Qualität derselben beurteilte ich, je nachdem sie von rein blutiger, oder blutig-schleimiger, fadenziehender, oder schleimig-eiterähnlicher Beschaffenheit waren. Ferner vermerkte ich im Protokoll, ob Geburtsverletzungen, wie Scheidendammrisse, Cervixrisse, vorhanden waren, ferner die Dauer der einzelnen Geburtsperioden, sowie wenn

Digitized by Google

grössere operative Eingriffe gemacht worden sind. Ebenso berücksichtigte ich, ob und wie oft die Fälle während der Geburt innerlich untersucht wurden, ob es sich um Erst- oder Mehrgebärende gehandelt hat. Die Untersuchungen der Uteruslochien wurden bei der Entlassung der Wöchnerinnen vorgenommen, sie verteilten sich demnach auf den 9.—13. Wochenbettstag, und zwar stellte ich 3 am 9., 77 am 10., 15 am 11., 3 am 12. und 2 am 13. Tage an.

Was nun die Technik dieser Untersuchungen anlangt, so unterscheidet sie sich nicht von der meiner oben mitgeteilten Untersuchungen, auf welche ich diesbezüglich verweise. Natürlich beschickte ich die Nährböden, gestützt auf die Resultate der früheren Untersuchungen, immer mit reichlichen (3 grosse Ösen voll) Sekretmengen.

Da es überflüssige Platzverschwendung wäre, wenn ich die Geburts- und Wochenbettgeschichte und die Untersuchungsprotokolle jedes einzelnen Falles wieder bringen würde, so stellte ich alle die Punkte in Form von Tabellen zusammen, die mir von Wichtigkeit erschienen für die Frage, unter welchen Umständen Keime gefunden wurden, und ob sich die Fälle mit keimhaltigen Uteruslochien durch irgendwelche klinische Symptome von denen mit sterilen unterscheiden lassen.

Diese aus den Tabellen resultierenden Zahlen gestatten einen Vergleich, obwohl ich mir vollkommen klar bin, dass die aus ihnen sich ergebenden Schlüsse dadurch noch nicht als sicher bewiesene Thatsachen angesehen werden dürfen. Aber die genaue klinische Beobachtung und die bakteriologische Untersuchung von 100 Fällen ermöglicht es dennoch, einerseits bereits Bekanntes zu bekräftigen, anderseits neue Anhaltspunkte zu gewinnen für die weitere Bearbeitung mancher noch ungelöster Fragen in Bezug auf den normalen und pathologischen Heilungsprozess des puerperalen Uterus.

Die kulturelle Untersuchung der Uteruslochien 100 „normaler“ Wöchnerinnen ergab folgende Resultate:

I. In 36 Fällen erwiesen sich die Uteruslochien steril, in 64 keimhaltig, d. i. in 36% Keimfreiheit und in 64% Keimgehalt.

II. Um zu erfahren, inwiefern die Keimfreiheit der Uterushöhle davon abhängig ist, ob die Frau während der Geburt innerlich untersucht wurde oder nicht, ob es sich um eine Erst- oder Mehrgebärende gehandelt hat, ob die Dauer der Austreibungsperiode oder die der Nachgeburtsperiode, oder die aller Geburtsperioden

Digitized by Google

zusammen kürzer oder länger gedauert hat, ob schliesslich Scheidendammverletzungen gesetzt wurden oder nicht, so stellte ich die negativen und positiven Kulturresultate nach diesen Gesichtspunkten zusammen und berechnete aus den sich so ergebenden Summen das Verhältnis, in welchem die ersteren zu den letzteren stehen. Wir können jedoch aus diesen Zahlen die Einflussnahme der erwähnten Momente auf die Keimfreiheit der Uterushöhle nur dann bemessen, wenn wir berücksichtigen, dass das Verhältnis der Fälle mit keimfreien zu denen mit keimhaltigen Lochien der Gesamtreihe von 100 Fällen 1:1.8 beträgt. Dann erst, wenn diese Zahlen sich ändern, können wir von einer Beeinflussung sprechen.

Gehen wir von dieser Überlegung aus, so gelangen wir zu folgenden Resultaten:

1. Es ist von keinem Einfluss, ob die Frau intra partum untersucht worden war oder nicht, da das erwähnte Verhältnis bei den untersuchten Fällen 1:1.75, bei den nicht untersuchten 1:1.85 betrug.

2. Sowohl die Dauer der Geburt, als auch speziell die der Austreibungsperiode war für die Keimfreiheit der Uterushöhle ohne Bedeutung, da sich auch hier das Verhältnis nur unbedeutend änderte.

3. Es ist ferner gleichgiltig, ob bei der Geburt Scheidendammverletzungen gesetzt wurden oder nicht, denn die Fälle mit keimfreien standen zu denen mit keimhaltigen Uteruslochien in einem Verhältnis von 1:1.72.

4. Im Gegensatze dazu finden wir aber, dass bei den Erstgebärenden dieses Verhältnis sich geändert hat, indem es bei denselben 1:2.3, bei den Mehrgebärenden 1:1.5 betrug.

5. Um vergleichsfähige Zahlen zu erlangen, teilte ich die Fälle nach der verschiedenen Dauer der Nachgeburtsperiode in 3 Gruppen, je nachdem eine halbe Stunde oder weniger oder mehr Zeit bis zur Ausstossung der Placenta verstrichen war. Das erwähnte Verhältnis ändert sich bedeutend je nach der Dauer dieser Geburtsperiode. Während es bei einer Dauer von weniger als einer halben Stunde 1:4.37 beträgt, beträgt es bei einer von $^1/_2$ Stunde 1:1.14 und schliesslich bei einer von mehr als $^1/_2$ Stunde 1:0.83. Wir finden also, dass die Zahl der positiven Bakterienbefunde abnimmt, je länger Placenta und Eihäute im Genitalschlauche liegen bleiben, während die Zahl der negativen unter diesen Umständen zunimmt.

Digitized by Google

Diese Resultate stehen wohl in unmittelbarem Zusammenhang mit den von Ahlfeld gefundenen, dass nämlich die Resultate im Wochenbette stets günstiger sind, je länger Placenta und retroplacentares Hämatom die Scheide füllen. Denn für die Invasion und Ansiedelung von Keimen in der normalen puerperalen Uterushöhle sind die Verhältnisse des Endometriums an der Trennungsstelle zwischen Placenta und Gebärmutterwand, die durch die Zeit, wann der Credésche Handgriff ausgeführt wird, geändert werden können, von ebenso grosser Bedeutung, als es Ahlfeld für die Entstehung des Wochenbettfiebers annimmt.

Bleiben nämlich Eihautfetzen oder Deciduateile im Uterus zurück, so bilden sie Schlupfwinkel für ein ungestörtes Fortkommen der auf irgendwelche Weise in den Uterus gelangten Mikroorganismen. Ausserdem kann man sich auch vorstellen, dass durch einen vorzeitigen Credéschen Handgriff die Invasion von Bakterien in die Uterushöhle begünstigt wird; denn der in das kleine Becken herabgedrückte Uterus rückt nach der Auspressung der Placenta wieder nach aufwärts und erschlafft. Wird dieser Handgriff forciert angewendet, so wirkt demnach der Uterus wie der Stempel einer Saugpumpe und dadurch wird Sekret aus der Vagina aspiriert werden können.

III. Um zu entscheiden, ob sich die Fälle mit keimhaltigen Uteruslochien durch klinische Symptome von den mit sterilen unterscheiden, ordnete ich die positiven und negativen Kulturresultate je nach der höchsten Temperatur während des Wochenbettes jedes einzelnen Falles, je nach der Quantität und Qualität der Uteruslochien und nach der Involution des Uterus, je nachdem sie normal oder verzögert und mangelhaft von statten ging. Aus diesen Berechnungen ergeben sich folgende Resultate:

1. Während die Fälle mit sterilen Uteruslochien in der Mehrzahl niedrige Temperaturen (ich verstehe darunter solche, die bis zu 37.7 rectal liegen) aufweisen, haben die Fälle mit keimhaltigen in überwiegender Mehrheit höhere Temperaturen als solche zwischen 37.7° und 38.0°.

Berücksichtigt man nun, dass von den 100 untersuchten Wöchnerinnen 58% höhere Temperaturen hatten, so scheint der Keimgehalt der Uteruslochien insofern von Einfluss auf die Temperatur der betreffenden Wöchnerin zu sein, als von den 42 Fällen mit niedriger Temperatur nur 22 keimhaltige Uteruslochien aufwiesen,

Digitized by Google

von den 58 mit höheren Temperaturen jedoch in 42 Fällen Keime gezüchtet werden konnten.

2) Was die Quantität der Uteruslochien anlangt, so scheint auch auf diese der Keimgehalt von Einfluss zu sein. Denn während von den 67 Fällen mit reichlichen Lochien 48 keimhaltig waren, zeigten von den 33 Fällen mit geringen nur 16 einen Keimgehalt.

3) Auch die qualitative Beschaffenheit der Uteruslochien ändert sich, je nachdem es sich um sterile oder keimhaltige handelt. Durch die Beurteilung der Lochien mit unbewaffnetem Auge unterschied ich rein blutige, blutigseröse bis blutigschleimige und rein schleimige. Diese Unterscheidung ist natürlich nicht nach theoretisch genau bestimmbaren Merkmalen zu treffen möglich, doch wird hier das Auge des Einzelnen mit der Zeit so geübt, dass sich dabei nur selten grössere Fehler ergeben werden. Während sich die rein blutigen Uteruslochien nun öfter steril als keimhaltig erwiesen, waren die blutigserösen doppelt so oft keimhaltig als keimfrei. Die rein schleimigen Lochien enthielten jedoch ausnahmslos Bakterien. Diese Thatsache konnte auch durch die mikroskopische Untersuchung der Lochien bestätigt werden, indem bei den keimhaltigen recht häufig ein reichlicherer Gehalt von Eiterkörperchen nachgewiesen werden konnte, als bei den keimfreien.

4) Was die Involution des Uterus anlangt, so rechnete ich Fälle, bei welchen am Tage der Untersuchung, also am 9. bis 13. Wochenbetttage der Uterus grösser als der Norm entsprechend war, und deren Portio sehr niedrig oder noch gar nicht gebildet war, zu den mit einer verzögerten, mangelhaften. Sowohl von diesen als auch von denen mit normaler Involution hatten mehr als die Hälfte keimhaltige Uteruslochien, so dass das Verhältnis der Fälle mit keimhaltigen Uteruslochien zu denen mit keimfreien dieser Versuchsreihe und das aller 100 Fälle das gleiche war. Deshalb nehme ich an, dass durch eine verzögerte Involution keine Verhältnisse geschaffen werden, die einen Keimgehalt der Uterushöhle begünstigen.

IV. Was die Art der gefundenen Mikroorganismen betrifft, so wiederhole ich, dass ich die Kulturproben nur auf das Vorhandensein typischer Eitererreger, also auf Staphylokokken, Streptokokken, Bacterium coli hin untersuchte und sonst mich mit dem Nachweis, ob es sich um obligat oder fakultativ anaërobe Keime gehandelt hat, begnügte.

In 50% der keimhaltigen Fälle konnte ich Streptokokken und

Digitized by Google

Staphylokokken nachweisen. Die ersteren waren 15 mal als sogenannte Reinkultur, 13 mal in Symbiose mit anderen Bakterien vorhanden. Bei den 4 Befunden von Staphylococcus albus waren ausser diesem keine anderen Keime nachzuweisen. Obligat anaërobe Bakterien wurden bei 11 Fällen gefunden.

V. Betrachtet man das Wachstum der Keime, so findet man, dass sich die Keimkolonien bei aërober Züchtung nur 6 mal nach 24 Stunden schon, in der Mehrzahl jedoch (47 mal) erst am 3. Tage entwickelten, während sie bei Züchtung unter Luftabschluss fast gleich oft (31:33) nach 24 wie nach 48 Stunden aufgingen; niemals konnte bei diesem Züchtungsverfahren später als nach 48 Stunden Keimwachstum beobachtet werden.

Von den aëroben Keimkolonien waren ausser den innerhalb der ersten zwei Tage aufgegangenen noch ungefähr die Hälfte der am 3. Tage aufgegangenen makroskopisch erkennbar; die übrigen jedoch, die sich noch später entwickelt hatten, konnten nur durch die Benutzung schwacher Vergrösserungen, oder erst durch die mikroskopische Untersuchung als solche erkannt werden. Die anaëroben Kolonien hingegen waren durchweg für das unbewaffnete Auge deutlich sichtbar.

Das langsame und spärliche Wachstum beobachtete ich demnach vorwiegend bei den aëroben Keimen, während die unter Luftabschluss gezüchteten Kolonien fast immer ein frühzeitig deutlich sichtbares Wachstum zeigten.

Ausserdem machte ich auch die Wahrnehmung, dass sich manche fakultativ anaëroben Bakterien, wie z. B. manche Streptokokken, viel üppiger und rascher auf dem überschichteten Agar, als auf dem Agarstrich oder in der Bouillon entwickelten. Worin der Grund hierfür zu suchen ist, konnte ich bisher nicht mit Sicherheit feststellen. Vielleicht spielt auch hier die veränderliche Lebensenergie mancher Bakterien eine gewisse Rolle, indem dieselben, in ihrer Proliferationsfähigkeit geschwächt, das Hindernis, das sich ihrem Wachstume bei aërober Züchtung durch den atmosphärischen Sauerstoff entgegenstellt, nicht mehr zu überwinden im stande sind; während sie, wenn dieses Hindernis durch das anaërobe Züchtungsverfahren wegfällt, noch fähig sind, sich auf unseren künstlichen Nährböden zu entwickeln.

Vergleicht man ferner die positiven Bakterienbefunde, je nachdem Kolonien bei aërober oder bei anaërober Züchtung zur Entwickelung kamen, so findet man, dass in allen Fällen, in denen über-

Digitized by Google

haupt Keime nachgewiesen wurden, das Resultat der Kulturen bei Luftabschluss ein positives war, während durch das aërobe Züchtungsverfahren nur in 53 aller 64 keimhaltigen Fälle Bakterien nachgewiesen werden konnten. Deshalb stimme ich mit Wormser darin überein, dass die in der Uterushöhle während eines normalen Spätwochenbettes sich befindenden Keime ausnahmslos bei Luftabschluss gedeihen können.

Es erübrigt mir nur noch, über das Verhältnis zwischen dem Bakteriennachweise in der Kultur und dem im Trockenpräparate zu berichten.

In 36 Fällen konnten durch keine der beiden Untersuchungsmethoden Keime nachgewiesen werden. Von 43 Fällen ergab sowohl die kulturelle Untersuchung als auch die mikroskopische des Trockenpräparates ein positives Resultat, während von den übrigen 21 Fällen nur durch die kulturelle Untersuchung ein Keimgehalt der Uteruslochien festgestellt werden konnte.

Während nun Doederlein-Winternitz bei ihren Untersuchungen in Fällen mit kulturell-positiven Bakterienbefunden auch im Trockenpräparate fast ansnahmslos Bakterien mühelos nachweisen konnten, war mir dies nur in circa 60 % der keimhaltigen Fälle ein leichtes.

Meine Resultate stehen also im Widerspruche mit denen der genannten Autoren, wenn man nicht die positiven Kulturbefunde der Fälle, bei welchen im Trockenpräparate keine Bakterien gefunden wurden, auf zufällige Verunreinigungen zurückführen will. Solche schliesse ich jedoch unbedingt aus, da einerseits das Wachstum dieser Keime so langsam und so spärlich war, wie es eben für die Keime der normalen puerperalen Uterushöhle charakteristisch ist, und da ich andrerseits durch die oben erwähnten Untersuchungen der Luft des Arbeitsraumes die Keime kannte, die möglicherweise als Verunreinigungen in Betracht kommen konnten.

Gestützt auf die früher erörterte Thatsache, dass Bakterien in der normalen Uterushöhle auch vereinzelt vorhanden sein können, lege ich dem Bakterienbefunde im Trockenpräparate der Uteruslochien überhaupt nur geringe Bedeutung bei. Denn das Resultat der mikroskopischen Untersuchung der Uteruslochien lässt nur dann einen sicheren Schluss auf den Keimgehalt derselben zu, wenn es positiv ausfällt; ist es jedoch ein negatives, so schliesst es noch nicht aus, dass trotzdem Keime in dem Uterussekrete vorhanden sind.

Digitized by Google

Fasse ich die Ergebnisse meiner Untersuchungen zusammen, so gelange ich zu folgendem Resultate:

1. Die puerperale Uterushöhle gesunder Wöchnerinnen, die während ihres Wochenbettes weder Temperaturen über 38.0° (rectal) noch irgendwelche Zeichen einer Infektion ihrer Uterushöhle aufzuweisen haben, ist an unserer Klinik in der Mehrzahl der Fälle (64%) keimhaltig.

Es stehen demnach die Wöchnerinnen mit keimfreien Uteruslochien zu denen mit keimhaltigen in einem Verhältnisse von 9:16.

2. Dieses Verhältnis ist verschieden, je nachdem es sich dabei um eine Erst- oder Mehrgebärende handelt, und je nachdem die Nachgeburtsperiode kürzer oder länger gedauert hat, indem die Uteruslochien bei Erstgebärenden und bei Frauen, bei welchen die Nachgeburtsperiode nur kurze Zeit gedauert hat, häufiger sich keimhaltig erwiesen, als die von Mehrgebärenden und von Frauen, bei welchen die Nachgeburtsperiode länger gedauert hat.

3. Für dieses Verhältnis ist es jedoch von keinem Einflusse, ob die betreffende Wöchnerin während der Geburt innerlich untersucht wurde oder nicht, ob die Gesamtdauer der Geburt oder die Austreibungsperiode länger oder kürzer gedauert hat, ob ferner bei der Geburt Scheidendammverletzungen gesetzt wurden oder nicht, ob sich schliesslich die Involution des Uterus normal oder verzögert vollzogen hat.

4. Die Mehrzahl der afebrilen Wöchnerinnen, die Mikroorganismen in ihrer Uterushöhle beherbergen, weisen vermehrte Sekretion von Uteruslochien, die in diesen Fällen meist von blutig seröser-schleimiger bis rein schleimiger Beschaffenheit sind, auf und erreichen Temperaturgrade während ihres Wochenbettes, die zwischen 37.7° und 38.0° (rectal) liegen. Diese Symptome berechtigen jedoch nicht, die Wöchnerinnen als anomale zu bezeichnen, da sie auch bei solchen mit sterilen Uteruslochien, wenn auch viel seltener, so doch in einer beträchtlichen Anzahl derselben, beobachtet werden können.

5. In der Hälfte der „keimhaltigen" Fälle konnten Streptokokken, und zwar meistens in Symbiose mit anderen Bakterien, nachgewiesen werden.

Digitized by Google

6. Die in der Uterushöhle einer normalen Wöchnerin im Spätwochenbett vorhandenen Mikroorganismen gedeihen ausnahmslos bei Luftabschluss (Wormser).

7. Diese Bakterien zeichnen sich dadurch aus, dass sie sich auf unseren künstlichen Nährböden bei dem aëroben Züchtungsverfahren nur langsam und spärlich entwickeln, während die aus der Uterushöhle fiebernder Wöchnerinnen gezüchteten sich durch ein weitaus schnelleres und üppigeres Wachstum, also durch eine beträchtlichere Lebens- und Wachstumsenergie charakterisieren.

8. Der negative Bakterienbefund im Trockenpräparate der Uteruslochien ist für die Frage des Keimgehaltes der letzteren nicht beweiskräftig.

Das Verhältnis zwischen den Fällen mit sterilen und denen mit keimhaltigen Uteruslochien auf Grund meiner Untersuchungen ist wesentlich verschieden von dem, welches Doederlein-Winternitz gefunden haben. Während diese in 83 % der Fälle keimfreie Uteruslochien nachweisen konnten, ergaben meine Untersuchungen einen Prozentsatz von nur 36.

Da ich, gestützt auf die Resultate meiner Untersuchungen über den Einfluss der verschiedenen Quantitäten des verimpften Materiales auf die Kulturergebnisse, die Nährböden mit reichlicheren Mengen Uterussekretes beschickt habe als Doederlein-Winternitz, und da ich ausserdem immer die mikroskopische Untersuchung der beschickten Nährböden bei der Feststellung des Kulturresultates herangezogen habe, so konnte ich mit Sicherheit erwarten, dass ich zu zahlreicheren kulturell-positiven Bakterienbefunden gelangen würde, als jene. Dieser Unterschied in unserer Untersuchungstechnik kann jedoch nur bis zu einem gewissen Grade die Differenz unserer Resultate erklären. Denn der Zuwachs der positiven Kulturbefunde bei Verimpfung grösserer Mengen ist, wie aus meinen oben erwähnten Untersuchungen hervorgeht, doch nur ein relativ geringer.

Da jedoch sowohl die Anordnung als auch die Technik meiner Untersuchungen in allen übrigen Punkten, wie z. B. in der Auswahl der Wöchnerinnen, der Entnahme der Uteruslochien, der Zubereitung und der Art der Nährböden etc., mit der von Doederlein-Winternitz angegebenen übereinstimmt, so muss die grosse Differenz unserer Resultate zum Teile auch noch Ursachen haben, die nicht in der Untersuchungstechnik gelegen sind. Diese Ursachen können meiner Ansicht nach nur darin gesucht werden, dass an verschie-

Digitized by Google

denen Kliniken durch die ungleichen Morbiditätsverhältnisse auch verschiedengeartete Bedingungen für die Lochialuntersuchungen gegeben sind. Denn die Gruppe von Wöchnerinnen mit keimhaltigen Uteruslochien zerfällt in zwei Teile: in jene, welche trotz ihres Keimgehaltes einen normalen Wochenbettverlauf durchmachen, und in jene, welche an einer puerperalen Wundinfektion erkranken. Der Keimgehalt an und für sich ist es ja nicht, was zu der Erkrankung führt, sondern es müssen offenbar noch bestimmte, zum Teil noch unbekannte Momente hinzutreten, wobei sicher die Virulenz der Keime und die Retention des Lochialsekretes eine Rolle spielen. Jedenfalls stellen die Puerperalfieberfälle immer nur einen Teil der Gesamtanzahl der Wöchnerinnen mit keimhaltigen Uteruslochien dar. Daher müssen wir annehmen, dass das mehr oder minder häufige Hinzutreten von bestimmten Umständen dafür verantwortlich zu machen ist, ein wie grosser Teil dieser Wöchnerinnen thatsächlich erkrankt.

Während nun zur Zeit, als ich meine Lochialuntersuchungen angestellt habe, die Zahl der puerperal erkrankten Wöchnerinnen der Klinik 24% betrug, belief sich die Morbidität mit Ausschluss der nicht puerperalen Fieberfälle an der Tübinger Klinik zur Zeit, als Doederlein-Winternitz ihre Untersuchungen vorgenommen haben, wie ich aus einem Vortrage Doederleins am Gynäkologenkongresse in Berlin schliesse, auf circa 3%. Es waren also dort zu jener Zeit ganz ausserordentlich günstige Morbiditätsverhältnisse vorhanden, von denen Doederlein ausdrücklich erwähnt, dass sie eine wesentliche Verbesserung der sonst an dieser Klinik herrschenden Verhältnisse darstellen und darauf zurückzuführen seien, dass damals jede Kreissende ausschliesslich nur mit Gummihandschuhen untersucht werden durfte.

Wir können nun aus diesen so verschiedenen Prozentzahlen der Puerperalfieberfälle den Wahrscheinlichkeitsschluss ziehen, dass an unserer Klinik die Gesamtzahl der Wöchnerinnen mit keimhaltigen Uteruslochien eine grössere sein würde als an der Tübinger Klinik. Damit stimmt es auch überein, dass wir in einer so viel grösseren Zahl normaler Wöchnerinnen Bakterien in ihrer Uterushöhle gefunden haben.

Die an einer Klinik vorgenommenen Lochialuntersuchungen können evidenter Weise keine allgemeingiltigen absoluten „Keimzahlen“ ergeben, sondern sie sind offenbar von gewissen örtlichen Verhältnissen und anderen noch unbekannten Bedingungen abhängig,

Digitized by Google

die an anderen Kliniken keineswegs in gleicher Weise zuzutreffen brauchen.

Da ferner Doederlein-Winternitz, wie schon früher erwähnt, bei den Fällen mit keimhaltigen Uteruslochien gewisse lokale Erscheinungen, die auf einen nicht mehr ganz normalen Wochenbettverlauf hindeuten, und auch subfebrile Temperaturen ungleich häufiger als bei den keimfreien beobachten konnten, so sehen sie in den in so bedeutender Minderzahl vorhandenen Befunden von Keimgehalt der puerperalen Uterushöhle bei zwar nicht kranken, doch aber nicht ganz normalen Wöchnerinnen keinen Grund, den so wichtigen Grundsatz umzustossen, dass physiologischer Weise die puerperale Uterushöhle keimfrei ist. Dem gegenüber gelange ich jedoch auf Grund meiner Untersuchungen zu dem Schlusse, dass der Keimgehalt der puerperalen Uterushöhle bei sonst normalen Verhältnissen noch keine irgendwie geartete Störung des Wochenbettverlaufs zur Folge zu haben braucht, und dass deshalb der vom klinischen Standpunkte aus normale Wochenbettverlauf, auch wenn sich Mikroorganismen in der Uterushöhle vorgefunden haben, nicht als abnorm angesehen werden darf.

Ich sehe von einer näheren Erörterung dieser sich widersprechenden Thatsachen ab, da manche Fälle mit keimhaltigen Uteruslochien durch die Verimpfung geringerer Mengen Uterussekretes Doederlein-Winternitz entgehen konnten und dadurch auch die Schlussfolgerung aus ihren Resultaten nicht einwandsfrei ist.

Fasse ich nun die Resultate meiner Untersuchungen zusammen, so gelange ich zu dem Schlusse, dass der Lehrsatz von der Keimfreiheit der normalen puerperalen Uterushöhle endgiltig fallen gelassen werden muss.

Denn in dem Keimgehalt derselben kann ich noch keinen Umstand sehen, der allein einen Fall in die Gruppe der nicht normalen Wöchnerinnen einzureihen vermag. Ich habe bei meinen Untersuchungen eine grosse Zahl von Fällen beobachtet, bei denen jedes klinische Symptom für eine Erkrankung gefehlt hat, trotzdem Keime in ihrer Uterushöhle vorhanden waren. Es würde mir nicht nur gezwungen erscheinen, einen solchen Fall als nicht normal zu betrachten lediglich deshalb, weil Bakterien im Uteruswundsekrete vorhanden sind, sondern würde auch im direkten Gegensatze zu den Erfahrungen stehen, welche die Chirurgen bei der Heilung von Wunden gesammelt haben. Gerade so wie die Chirurgen aus dem Bakteriengehalte ihrer Wundsekrete nicht mehr auf eine Störung

Digitized by Google

der Heilung per primam schliessen, werden wir demnach im Keimgehalte der Uteruslochien allein ein Zeichen eines gestörten Wochenbettverlaufes sehen können.

Ausserdem möchte ich nochmals darauf hinweisen, dass ich bei meinen Untersuchungen zahlreiche Fälle gefunden habe, bei welchen die Uteruslochien vollständig steril waren, und trotzdem Temperaturen bis 38.0° und vermehrte Uteruslochien aufgetreten waren.

Gestützt auf dieses Resultat werden wir nicht mehr beim Studium des krankhaften Heilungsprozesses der puerperalen Uteruswunde von dem Gesichtspunkte auszugehen haben, dass die Anwesenheit von Keimen in der Uterushöhle allein schon eine Erkrankung bedingt, sondern zu ergründen suchen, worin es liegt, dass Mikroorganismen in einem Falle keine Symptome, im anderen aber Zeichen leichterer oder schwerer, ja selbst tödlicher Puerperalerkrankungen hervorzurufen im stande sind. Dazu scheint es mir nötig, dass wir nicht nur unsere Aufmerksamkeit dem Vorhandensein von Mikroorganismen und ihren pathogenen Eigenschaften zuwenden, sondern dass wir auch den Organismus der Wöchnerin in allen seinen Abwehrvorrichtungen gegen das Eindringen von Bakterien und gegen die Entfaltung krankheiterregender Eigenschaften derselben ins Auge fassen.

Ich beschäftige mich seit längerer Zeit mit Untersuchungen über diesen Gegenstand, die ich nach ihrem Abschlusse veröffentlichen will.

Digitized by Google

Litteratur.

1. Fehling, Über die Berechtigung der Selbstinfektionslehre in der Geburtshilfe. Münch. med. Wochenschr. 1900, Nr. 48.

2. Doederlein, Untersuchungen über das Vorkommen von Spaltpilzen in den Lochien des Uterus und der Vagina gesunder und kranker Wöchnerinnen. Arch. f. Gyn. Bd. XXXI, pag. 412.

3. v. Ott, Zur Bakteriologie der Lochien. Arch. f. Gyn. Bd. XXXII, pag. 436.

4. Czerniéwsky, Zur Frage der puerperalen Erkrankungen. Arch. f. Gyn. Bd. XXXIII, pag. 73.

5. Thomen, Bakteriologische Untersuchungen normaler Lochien und der Vagina und Cervix Schwangerer. Arch. f. Gyn. Bd. XXXVI, pag. 230.

6. v. Franqué, Bakteriologische Untersuchungen bei normalen und fieberhaften Wöchnerinen. Zeitschr. f. Geb. u. Gyn. Bd. XXV, pag. 277.

7. Walthard, Bakteriologische Untersuchungen des weiblichen Genitalsekretes in graviditate und im Puerperium. Arch. f. Gyn. Bd. XLVIII, pag. 201.

8. Stähler-Winckler, Untersuchungen über den Bakteriengehalt des puerperalen Uterus. Monatsschr. f. Geb. u. Gyn. Bd. IX.

9. Kroenig, Bakteriologie des Genitalkanals der schwangeren, kreissenden und puerperalen Frau. (Menge und Kroenig, Bakteriologie des weiblichen Genitalkanals) Leipzig, Arthur Georgi. 1897.

10. Doederlein-Winternitz, Die Bakteriologie der puerperalen Sekrete. I, Hegars Beiträge Bd. III, pag. 161.

11. Burckhardt, Über den Keimgehalt der Uterushöhle bei normalen Wöchnerinnen. Centralbl. f. Gyn. 1898, Nr. 26, pag. 686.

12. Derselbe, Über Fäulnisfieber im Wochenbett. Hegars Beiträge Bd. II, Heft. 2, pag. 194.

13. Franz, Bakteriologische und klinische Untersuchungen über leichte Fiebersteigerungen im Wochenbett. Hegars Beiträge Bd. III, Heft 1, pag. 51.

14. Wormser, Zur Frage nach dem Keimgehalt des Uterus in den späteren Tagen des normalen Wochenbettes. Hegar Beiträge. Bd. IV, pag. 149.

15. Derselbe, Wie erfährt man am besten die höchsten Tagestemperaturen im Wochenbett? Hegars Beiträge III.

16. Vogel, Bakteriologische und klinische Befunde bei fiebernden und normalen Wöchnerinnen. Zeitschr. f. Geb. u. Gyn. Bd. XLIV. Heft 3.

17. Paul und Kroenig, Die chemischen Grundlagen der Lehre von der Giftwirkung und Desinfektion. Zeitschft. f. Hygiene u. Infektionskrankheiten 1897. XXV.

18. Sarwey, O., Über wissenschaftlich verwertbare Temperaturbestimmungen im Wochenbett. Centralbl. f. Gyn. 1892, Nr. 15, pag. 396.

19. Verhandlungen der Deutschen Gesellschaft für Gynäkologie. VIII. Versammlung, Leipzig 1899. pag. 391.

20. Ahlfeld, Berichte und Beiträge I—III. 1883.

21. Derselbe, Klinische Beiträge zur Frage von der Entstehung der fieberhaften Wochenbetterkrankungen. Zeitschft. f. Geb. u. Gyn. Bd. XL, XLI u. XLIII.

22. Hofmeier, M., Die Verhütung puerperaler Infektionen. Die deutsche Klinik. Bd. IX, pag. 33.

Digitized by Google

Technicismen, Instrumente, Lehrmittel u. a.

Aus der Frauenklinik der Universität Freiburg i. B.

Konfigurable Kindsschädel.

Von

Dr. Hugo Sellheim,

Privatdozent u. I. Assistenzarzt.

Mit 2 Textabbildungen.

Beim geburtshilflichen Unterricht bildet neben dem weiblichen Becken der knöcherne Schädel des Neugeborenen ein hauptsächliches Hilfsmittel. Wir geraten beim Gebrauche jedoch bei vielen Manipulationen in Verlegenheit, weil dem getrockneten Kindskopf eine Haupteigenschaft verloren gegangen ist, auf die wir bei den mechanischen Vorgängen der Geburt immer wieder rekurrieren müssen, nämlich die gegenseitige Verschieblichkeit der einzelnen Schädelknochen, die Konfigurabilität. Meine Bemühungen, in dieser Richtung die skelettierten Schädel von Neugeborenen zu vervollkommnen und an ihnen wieder einigermassen naturgetreue Verhältnisse herbeizuführen, brachten mich auf folgende Einrichtung, welche die beigegebenen Figuren erläutern sollen.

Beim Skelettieren der Köpfe von Neugeborenen wird darauf geachtet, dass an der Schädelbasis und am Kiefergelenk ziemlich viel Periost und Bandmassen sitzen bleiben, um diesen Teilen nach dem Eintrocknen eine möglichst grosse Festigkeit zu verleihen.

An dem im Ganzen getrockneten Schädel werden die Scheitelbeine und das Hinterhauptbein aus den Nähten ausgelöst und an den Rändern geglättet, so dass sie sich gut aneinander vorbeischieben lassen. Die einzelnen Knochen, welche die Schädelkapsel zusammensetzen, werden nun wieder in der Weise, wie die Abbildung veranschaulicht, durch Seidenschnüre in einem gleichen Spielraum aneinander befestigt, wie sie sich intra vitam befanden. In das Schädelinnere wird eine längsovale, der Kapazität und Form der Hirnkapsel angepasste

Digitized by Google

doppelte Gummiblase eingebracht, und in einer Bohrung an der Mitte der Schädelbasis befestigt. Wird die Gummiblase durch ein an der Schädelbasis befindliches Ventil mit abnehmbaren Mundstück stark oder schwach aufgeblasen, so erhält man einen härteren oder weicheren, in weiten Grenzen konfigurablen Kindskopf. Bei dieser einfachen Herstellung kann allen speziellen Wünschen für den Grad

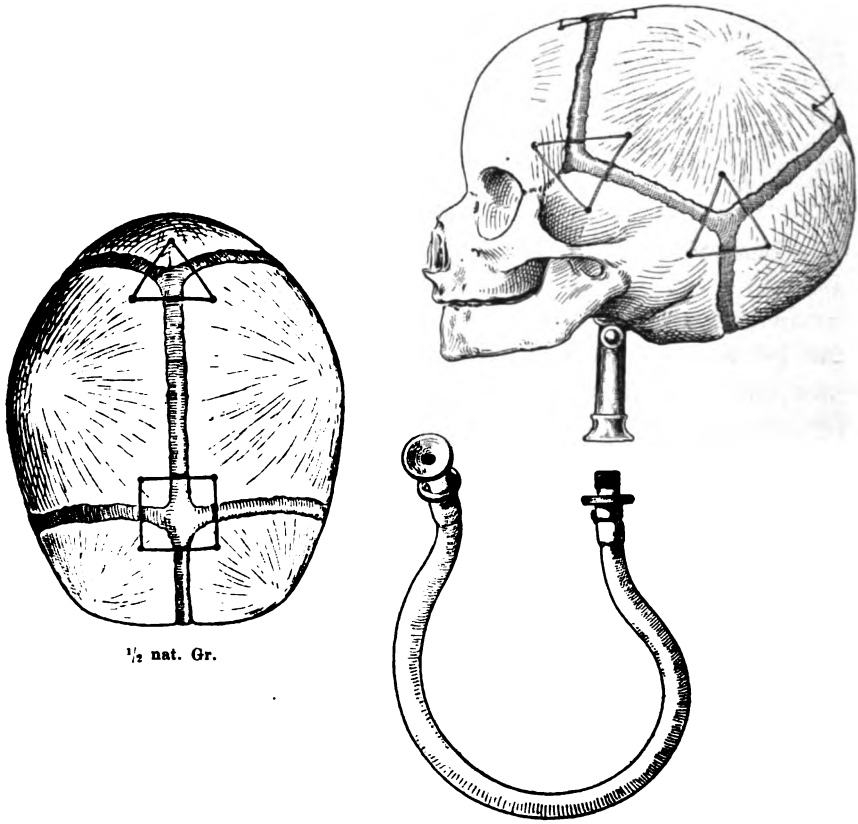

$^1/_2$ nat. Gr.

$^1/_2$ nat. Gr.

der Beweglichkeit und Exkursionsfähigkeit der einzelnen Knochenplatten Rechnung getragen werden.

Diese Einrichtung setzt uns in den Stand, mit einem Druck der Hand willkürlich dem Kindskopf dolichocephale, brachycephale oder asymmetrische Form u. s. w. zu verleihen, wie es gerade die Besprechung oder das Studium eines Geburtsfalles verlangt.

Digitized by Google

Durch enge Becken kann man den so hergerichteten Schädel nach dem für die vorliegende Form und den Grad der räumlichen Beschränkung typischen Modus hindurchzwängen und die dabei auftretenden notwendigen Verschiebungen der Kopfknochen vor Augen führen. Bei platten Becken, durch welche gleichgrosse starre Schädel unmöglich gehen könnten, lässt sich unter exakter Nachahmung des Geburtsmechanismus in Vorderscheitelbeineinstellung (Vorwölbung des vorderen und starke Abflachung und Unterschiebung des hinteren Scheitelbeines) das Hindernis im Eingang mit diesen konfigurablen Köpfen überwinden. Unter immer weiterem Abrücken der Pfeilnaht vom Promontorium und Tiefertreten des Hinterhaupts fällt der Schädel schliesslich mit einem gewissen Rucke zum unteren, weiteren Teil des Beckens heraus. Der Zeitpunkt der stärksten Einkeilung in das platte Becken lässt sich fixieren, wenn man den zusammengequetschten Schädel in der engen Passage belässt.

Bei passend gewählten allgemein verengten Becken presst man den Kopf mit stark gesenkter kleiner Fontanelle hindurch. Im Gegensatz zum platten Becken sieht man, wie hier die räumliche Beschränkung durch das ganze Becken anhält, so dass der Schädel an jeder Stelle stecken bleibt, sobald man mit dem Druck von oben nachlässt u. s. w.

Will man bei Besprechung einer bestimmten Einstellung zeigen, wie die Zange am Kopf anliegen soll, so bedient man sich auch mit Vorteil solcher konfigurabler Schädel, die sich besser in das Instrument einschmiegen, als die starren.

Einen ökonomischen Vorzug möchte ich den so hergerichteten Kindsköpfen nicht vergessen, noch nachzurühmen, das ist die grosse Haltbarkeit. Durch die elastische Gummieinlage sind die konfigurablen Köpfe weniger dem Zerbrechen durch Stoss oder Fall ausgesetzt, wodurch der geringe Unterschied in den Anschaffungskosten gegenüber den gewöhnlichen Kindsschädeln bald aufgewogen wird.

Anmerkung: Ich habe das medizinisch-optische Warenhaus von Franz Rosset in Freiburg i. B., Ludwigstrasse 1, mit der Fabrikation dieses Lehrmittels beauftragt.

Digitized by Google

Digitized by Google

Digitized by Google



3 9015 07045 6895



Digitized by Google